Frakturen und Luxationen

von

H. Helferich

J. F. Lehmanns Verlag / München

Lehmanns medizinische Handatlanten

Bd. **nebst kurzgefassten Lehrbüchern.**

4. **Kurzgefaßtes Lehrbuch und Atlas der Krankheiten der Mundhöhle, des Rachens und der Nase.** Von Dr. L. Grünwald. 3. Aufl. Mit 57 farb. Tafeln u. 30 z. T. farbig. Abbild. 2 Bde. Geb. ℳ 220.—
5. **Franz Mraceks Atlas u. Grundr. d. Hautkrankh.** Mit 109 farb. Taf. u. 96 schw. Abb. 4. unver. Aufl., herausg. v. Prof. Dr. Alb. Jesionek, Gießen. z. Zt. vergriffen.
8. **Atlas u. Grundriß der traumatischen Frakturen u. Luxationen.** Mit 64 farb. u. 16 schw. Taf. u. 427 Abb. i. Text. Von Prof. Dr. H. Helferich. 10. Aufl., geb. ℳ 140.—
9. **Atlas des gesunden und kranken Nervensystems nebst Abriß der Anatomie, Pathologie und Therapie desselben.** Von Prof. Dr. Ch. Jakob. Mit Vorrede von Prof. v. Strümpell. 2. Aufl. Geb. ℳ 140.—
10. **Atlas und Grundriß der Bakteriologie und bakteriologischen Diagnostik.** Von Prof. Dr. K. B. Lehmann und Prof. Dr. R. O. Neumann. 6. durch einen Anhang verm. Aufl. Mit ca. 700 vielfarb. Originalbildern. 2 Bände. Geb. ℳ 260.—
11. **Atlas und Grundriß der patholog. Anatomie.** Band I. In 72 farb. Tafeln und 32 Textabb. Von Prof. Dr. O. v. Bollinger. 3. unv. Aufl. z. Zt. vergriffen.
12. — — Band II. Mit 63 Taf. u. 36 Textabbild. Von Prof. Dr. O. v. Bollinger. 3. unv. Auflage. Geb. ℳ 90.—
13. **Atlas und Grundriß der Verbandlehre** von Prof. Dr. A. Hoffa. 7. Aufl. bearb. v. Prof. Dr. Rud. Grashey, München. Mit 170 Taf. u. 154 Textabb. Geb. ℳ 120.—
14. **Grundriß der Kehlkopfkrankheiten und Atlas der Laryngoskopie.** 2. Aufl. mit 112 Abbild. auf 47 farb. Taf. u. 26 Textabb. Von Dr. L. Grünwald. Geb. ℳ 100.—
16. **Atlas u. Grundriß d. chir. Operationslehre.** Von Prof. Dr. O. Zuckerkandl. 5. verm. u. verb. Aufl. Mit 45 farb. Tafeln u. 403 Textabbild. Geb. ℳ 120.—
17. **Atlas u. Grundriß d. gerichtl. Medizin** m. Benutz. v. E. v. Hofmanns Atlas d. gerichtl. Medizin, herausgegeb. v. Prof. Dr. G. Puppe in Königsberg i. Pr. Mit 70 farbigen Tafeln und 204 Textabbild. 2 Bände. Geb. ℳ 200.—
18. **Grundriß und Atlas der äußerlich sichtbaren Erkrankungen des Auges** von Prof. Dr. O. Haab. Mit 86 farb. u. 21 schwarz. Abb. 4. Aufl. z. Zt. vergriffen.
19. **Atlas u. Grundriß der Unfallheilkunde.** Von Dr. Ed. Golebiewski in Berlin. 40 farbige Tafeln. 141 Textabbildungen. Geb. ℳ 100.—
22. **Atlas u. Grundriß d. allgem. patholog. Histologie.** Von Prof. Dr. H. Dürck. Mit 77 vielfarb. lithograph. u. 31 z. T. zweifarb. Buchdrucktafeln. z. Zt. vergriffen.
23. **Atlas und Grundriß der orthopädischen Chirurgie** von Dr. A. Lüning und Dr. W. Schulthess. Mit 16 farb. Tafeln und 366 Textabb. Geb. ℳ 100.—
24. **Lehrbuch u. Atlas d. Ohrenheilkunde.** Herausg. v. Prof. Dr. G. Brühl u. Prof. Dr. A. Politzer. 3. Aufl. Mit 56 farb. Tafeln u. 187 Textabbild. Geb. ℳ 110.—
26. **Atlas und Grundriß der zahnärztl. Orthopädie.** Von Privatdozent Dr. Emil Herbst. 2. Aufl. Mit 537 Textabbildungen. Geb. ℳ 280.—.
28. **Atlas und Grundriß der gynäkologischen Operationslehre.** Von Privatdozent Dr. O. Schäffer. 42 farb. Tafeln u. 21 z. T. farb. Textabbild. Geb. ℳ 120.—
30. **Lehrbuch u. Atlas d. Zahnheilkunde** mit Einschluß der Mundkrankheiten von Dr. G. Preiswerk. 3. Aufl. Mit 56 farb. Taf. u. 141 Textabb. Geb. ℳ 160.—
31. **Atlas u. Grundriß der Lehre von den Augenoperationen** von Prof. Dr. O. Haab in Zürich. 30 farbige Tafeln u. 154 Textabbildungen. 2. unv. Aufl. Geb. ℳ 100.—
33. **Lehrbuch und Atlas der zahnärztl. Technik** von Dr. G. Preiswerk. 4. Aufl. Mit 28 Dreifarbendruck-Tafeln u. 367 schwarzen u. farb. Abb. Geb. ℳ 140.—
35. **Atlas und Grundriß der Embryologie der Wirbeltiere und des Menschen** von Prof. Dr. A. Gurwitsch in St. Petersburg. Mit 143 vielfarb. Abbild. auf 59 Tafeln und 186 schwarzen Textabbildungen. Geb. ℳ 120.—
36. **Grundr. u. Atlas d. speziellen Chirurgie.** Von Prof. Dr. G. Sultan, Berlin. Bd. I. Mit 40 vielfarbigen Tafeln u. 218 z. T. zwei- und dreifarbigen Textabbildungen. Text 29 Bg. 8°. z. Zt. vergriffen. 2. Aufl. erscheint 1922.
37. **Grundriss u. Atlas der speziellen Chirurgie.** Von Prof. Dr. G. Sultan, Berlin. Bd. II. Mit 40 vielfarbigen Tafeln sowie 261 z. T. zwei- und dreifarbigen Textabbildungen. Text 40 Bogen 8°. Geb. ℳ 100.—
38. **Lehrbuch und Atlas der konservierenden Zahnheilkunde** von Dr. P. Preiswerk. Mit 32 vielfarb. Tafeln u. 334 Textabbildungen. 2. Aufl. Geb. ℳ 130.—
39. **Lehrbuch u. Atlas der zahnärztl.-stomatolog. Chirurgie.** Von Dr. P. Preiswerk-Maggi, Basel. Mit 35 vielfarb. Taf. u. 230 schw. Abb. davon 16 auf Taf. 2. Aufl. bearb. von Prof. Dr. Mayrhofer, Innsbruck. Erscheint Mitte 1922.

Die Preise werden v. Zeit z. Zeit d. Geldwert entsprechend neu festgesetzt.

Digitized by Google

Bd. **Lehmanns medizinische Atlanten in 4°.**

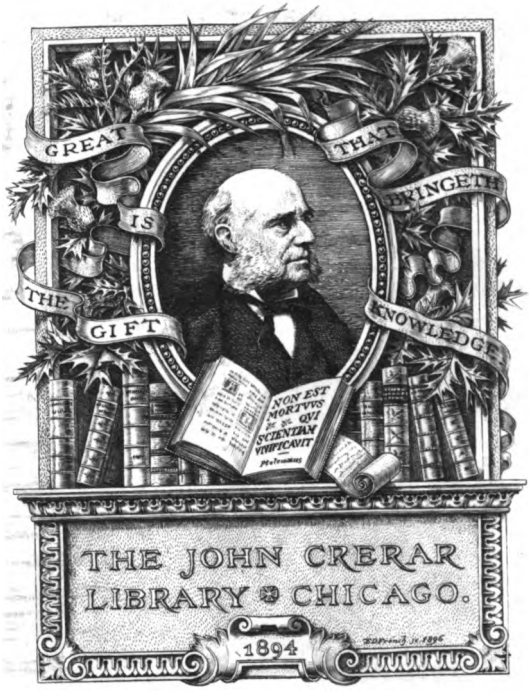

...randten Anatomie
...egeben von Prof.
Geb. ℳ 200.—
. Dr. J. Sobotta,

des menschlichen
...wie 29 zum Teil
Geb. ℳ 200.—
...ens. Mit 99 farb.
Figuren im Text
Geb. ℳ 175.—
...e des Menschen,
...i. Mit 332 meist
...nalen von Maler
Geb. ℳ 225.—
(Textband f. den
...ngen auf diesen).
Bd. geh. ℳ 36.—
...n Prof. Dr. Rud.
...-öße u. 201 Text-
... erscheint 1922.
...p., 105 photogr.
...shey, Ass.-Arzt
... erscheint 1922.
Medizin und den
herausgeg. von
...eiterte Aufl. Mit
Geb. ℳ 400.—
Städte-Hygiene.
...geben von Prof.
...ungen, darunter
Geb. ℳ 240.—
des Menschen.
...lit über 400 zum
Erscheint 1922.
Charlottenburg.
...totypischen und
Geb. ℳ 180.—
...iger. Von Prof.
...arb. Abbild. auf
Geb. ℳ 400.—
Stein in Wien.
Geb. ℳ 100.—
...ind. Von Prof.
...bbildungen auf
Geb. ℳ 250.—
Prof. Dr. med.
...afeln in Kupfer-
...0.—, i. Leinen geb. ℳ 150.—

...rbücher. Lex.-Oktav.
Dr. Wilhelm Weygandt,
...en Teile von Privatdozent
...tav mit 18 farbigen Tafeln
...eh. ℳ 100.—, geb. ℳ 120.—
...on Dr. E. Seifert, Priv.-Doz.
Geh. ℳ 60.—, geb. ℳ 80.—
...ozent für Haut- u. Geschl.-
...ulagen von Dr. K. Henning
...).—, i. Leinen gebd. ℳ 410.—
...r. Franz Kiß. Mit 51 Vierfarb-
...60.—, in Leinen geb. ℳ 85.—

...ndere Preise festgesetzt.

sowie die für das Ausland festgesetzten Preise sind in allen Buchhandlungen zu erfragen, gegebenenfalls beim Verlag.

J. F. Lehmanns Verlag, München.

Digitized by Google

Atlas und Grundriß der

Verbandlehre

für Studierende und Aerzte.

Von Professor Dr. **Albert Hoffa,** Berlin
a. o. Professor an der Universität Berlin, Geheim. Medizinalrat,
Direktor der Universitäts-Poliklinik für orthopädische Chirurgie.

Nach des Verfassers Tod bearbeitet v. Prof. Dr. **R. Grashey,** München.

Siebente, wesentlich vermehrte Auflage.

Mit 170 Tafeln u. 154 Textabbildungen. **Preis** gut geb. **M. 120.—**

(Lehmanns medizin. Handatlanten Bd. XIII.)

Hoffas Verbandlehre ist zu bekannt und verbreitet, als daß man noch etwas Neues darüber sagen könnte. Doch ist man wirklich immer wieder erstaunt, wenn man das Werk nach längerer Zeit einmal zur Hand nimmt, welch eine Fülle von Tatsachen darin geboten wird, und wie ungemein faßlich und den praktischen Bedürfnissen angepaßt, der Gegenstand zur Darstellung gelangt. Einer besonderen Empfehlung bedarf diese Zierde der deutschen Lehrmittel nicht mehr.

Berliner klinische Wochenschrift.

Operationsübungen

an der menschlichen Leiche u. am Hund

von Prof. Dr. **G. Axhausen,**

Oberarzt der chirurg. Klinik der Charité und Leiter der Poliklinik in Berlin

Mit 317 farbigen Abbildungen auf 132 Tafeln sowie 132 zum Teil zweifarbigen Abbildungen im Text nach Originalen von Maler Franz Kotzian. **Preis** gebunden **M. 250.—**

(Lehmanns medizin. Atlanten in 4°, Bd. XIII.)

. . . . Nichts von dem trockenen und vielfach ermüdenden Stil der üblichen Lehrbücher, eine außerordentlich klare, frische, lebhafte und sachlich genaue Beschreibung der gebräuchlichsten Operationsmethoden, wie sie nur an der Hand von reichen Erfahrungen aus einer langjährigen Lehrtätigkeit wiedergegeben werden kann. Über alles Lob erhaben sind die farbigen Tafeln, die frei von jeglichem Schematismus außerordentlich plastisch und naturgetreu sind und der Wirklichkeit fast gleichkommen. Das Werk wird Aerzten und Studierenden ein guter und unentbehrlicher Lehrmeister werden. *Berliner Klinische Wochenschrift.*

Chirurgische Diagnostik

in Tabellenform. Für Studierende und Aerzte.

Von Dr. med. **A. J. Cemach** in Wien.

Zweite, vermehrte und verbesserte Auflage.

108 Tabellen u. 487 schwarze u. farbige Abbildungen auf 114 Tafeln.

Preis kartoniert **Mk. 130.—,** gebunden **Mk. 160.—**

Man kann über die Anordnung in Tabellenform verschiedenerlei Meinung sein, soviel steht fest, daß sie für den vielbeschäftigten Praktiker die rascheste und zuverlässigste Form der Orientierung und Rekapitulation ist, wenn es gilt, in der Differentialdiagnose keine der Möglichkeiten zu übersehen. Kommt noch bei dem Cemach'schen Buch hinzu, daß ihm eine für die handliche Größe des Werkes geradezu verschwenderische Fülle von guten Autotypien nach Photographien von Röntgenbildern, sowie anderen Abbildungen teils in Schwarz-, teils in Farbdruck beigegeben ist, so rundet sich das Urteil zu dem Gesamtergebnis ab, daß die Bibliothek des Arztes sich durch Anschaffung des genannten Werkes um ein sehr wertvolles Stück bereichern läßt. *Der Landarzt.*

Die Preise werden v. Zeit z. Zeit d. Geldwert entsprechend neu festgesetzt.

Digitized by Google

LEHMANNS MEDIZINISCHE HANDATLANTEN
BAND VIII

Atlas und Grundriß

der traumatischen

Frakturen und Luxationen

von

Professor Dr. H. Helferich

Mit 64 farbigen und 16 schwarzen Tafeln, sowie
427 Figuren im Text

Zehnte, neubearbeitete und vermehrte Auflage



J. F. Lehmanns Verlag, München 1922

Digitized by Google

Alle Rechte, insbesondere das der Uebersetzung,
behalten sich Urheber und Verleger vor.
Copyright 1922 J. F. Lehmann, München.

Lithographie und lithographischer Druck von *Reichhold & Lang*, G. m. b. H
Satz und Druck des Textes von *Kastner & Callwey*,
Einbände von *L. Beer Nachf.*
sämtliche in München.

Digitized by Google

Vorwort zur zehnten Auflage.

Die neue Auflage zeigt die Kriegsfolgen; sie erscheint verspätet und ist in ihrem Gefüge vereinfacht. Tafeln und Textbilder sind aber vermehrt; eine Menge Röntgenbilder und andere Darstellungen verdanke ich Freunden und Kollegen, welchen ich wärmsten Dank sage.

Die letzten Jahre haben eine Fülle von neuen Arbeiten, namentlich zur Behandlung einzelner Knochenbrüche hervorgebracht. Manches, besonders soweit ich es selbst prüfen konnte, ist in dem Texte eingefügt worden und z. T. durch Abbildungen erläutert. Weiteres möge in dem von Grashey bearbeiteten Hoffa'schen Atlas und Grundriß der Verbandlehre (6. Aufl., J. F. Lehmanns Verlag, München 1918, Abschnitt „Kriegsverbandlehre" S. 173 bis 209) nachgesehen werden. Jede Verbesserung ist wertvoll, denn wir Deutschen sollen auch auf diesem Gebiete Qualitätsarbeit leisten; Leben und Arbeitsfähigkeit jedes fleißigen Deutschen müssen möglichst erhalten werden.

Möge die neue Auflage, für deren Vollendung der Herr Verleger, wie immer, sein Bestes getan hat, auch weiterhin das Verständnis der einschlägigen Vorgänge und Erscheinungen fördern und trotz mancher Mängel und der vielfach gestörten Einheitlichkeit Nutzen stiften.

Eisenach, Oktober 1921.

Dr. Helferich.

617.15
S203
466404
Digitized by Google

Aus dem Vorwort zur ersten Auflage.

Der vorliegende Atlas und Grundriß soll den Studierenden die Einführung in das wichtige Gebiet der Lehre von den Frakturen und Luxationen erleichtern und Ärzten in der Praxis ein brauchbarer Ratgeber sein. Es war mein Bestreben, etwas praktisch Nützliches zu geben und zugleich das Verständnis für die einschlägigen Fragen, namentlich in anatomischer Hinsicht, zu fördern. — — — —

Es mag ausdrücklich hervorgehoben werden, daß durch dieses Buch in keiner Weise ein Ersatz für Studien in der Klinik oder in Spezialkursen gegeben werden soll, sondern nur eine Ergänzung, welche sich an die Demonstrationen und Erklärungen des Lehrers anschließen muß. . . . . .

— — — — — — — — — — — — — — — —

Da die den Tafeln gegenübergedruckte Erklärung mir nicht genügend erschien, entstand der „Grundriß", welcher in einzelnen Abteilungen jedem Abschnitt des Atlas beigefügt ist. Das häufig vorkommende, praktisch Wichtige ist ausführlicher, das Seltenere nur ganz kurz behandelt.

Die Originale zu den farbigen Tafeln wurden von Maler B. Keilitz hergestellt.

Möge das Buch einigen Nutzen stiften!

Greifswald, im Oktober 1894.

Dr. Helferich.

Digitized by Google

Inhalts-Verzeichnis.

nebst Angabe der zugehörigen Tafeln und Textfiguren.

Allgemeines über Frakturen und Luxationen. Taf. 1-6 Fig. 1—68. Seite

A. Allgemeines über Frakturen 1
Einteilung der Knochenbrüche 1
Mechanismus der Entstehung der Knochenbrüche . 6
Zustandekommen der Knochenbrüche . . . 19
Die Erscheinungen eines frischen Knochenbruches 21
Die Untersuchung einer Fraktur 31
Die Untersuchung mit Röntgenstrahlen . . . 33
Die Diagnose eines Knochenbruches . . . 35
Verlauf und Heilungsvorgang der Knochenbrüche . 36
Ueble Vorkommnisse bei Knochenbrüchen und deren Behandlung 41
Prognose der Knochenbrüche 49
Therapie der Knochenbrüche 52
Epiphysen-, Apophysenbrüche bei Gelenkfrakturen 91
B. Allgemeines über Luxationen . . . 96

Spezieller Teil.

I. Frakturen des Schädels. Taf. 7—13. Fig 69—73. 106—125
A. Frakturen des Schädeldaches 106
B. Frakturen der Schädelbasis 112

II. Verletzungen der Gesichtsknochen. Taf. 14—15. Fig. 74—79 . . . . . 126—134
Knochenbrüche des Unterkiefers 127
Luxationen des Unterkiefers 130

III. Frakturen und Luxationen der Wirbelsäule.
Taf. 16—18. Fig 80—94. . . . . 134—151
A. Frakturen der Wirbelsäule 134
B. Luxationen der Wirbelsäule 148

IV. Frakturen am Brustkorb. Taf. 19 - 20 . . 152—155
A. Frakturen der Rippen 152
B. Frakturen des Brustbeins 154

V. Frakturen und Luxationen der oberen Extremität.
Taf. 21—45. Fig. 95—274 . . . . . 156—300
1. Schlüsselbein. Taf. 21—23. Fig. 95—107 . . .
A. Die Frakturen. B. Luxationen . . . 156—166

Digitized by Google

2 Schulterblatt. Taf. 24. Fig. 108—109 . . 167—168
3. Schultergelenk Luxationen. Taf. 25—29. Fig. 110—121 168—184
4. Oberarm. Taf. 30—35. Fig. 122—186
A. Frakturen am oberen Ende . . . . 185—202
B. Frakturen der Humerusdiaphyse . . . 203—206
C. Frakturen am unteren Ende des Humerus . 207—230
5. Ellbogen, Taf. 36, 37. Fig. 187—196
A. Luxationen . . . . . 230—240
B. Intraartikuläre Verletzungen . . . 240—242
6. Unterarm. Taf. 38—43. Fig. 197—249 . . . 242
A. Fraktur beider Vorderarmknochen . . 244—251
B. Brüche der Ulna . . . . . 251—258
C. Brüche des Radius . . . . . 258—283
D. Luxation im unteren Ulnargelenk . . 283—284
7. Handgelenk. Taf. 44, Fig. 250—251 . . 284—285
8. Hand und Finger. Taf. 45. Fig. 252—274
A. Frakturen . . . . . 285—289
B. Luxationen . . . . . 290—300

VI. Frakturen und Luxationen der unteren Extremität.

Taf. 46—49. Fig. 275—392.
1. Becken. Taf. 46. Fig. 275—277 . . . 301—309
2. Hüftgelenk. Luxation. Taf. 47—48. Fig. 278—290. . . . . 309—322
3. Oberschenkel. Taf. 49—55. Fig. 291—337
A. Frakturen am oberen Ende . . . . 322—346
B. Frakturen der Femurdiaphyse . . . 347—368
C. Frakturen am unteren Femurende . . 368—374
4. Kniegelenk Taf. 56—58. Fig. 338—355 .
A. Luxation im Kniegelenk . . . . 374—376
B. Luxation der Patella . . . . . 376—378
C. Frakturen der Patella . . . . . 378—393
D. Andere intraartikuläre Verletzungen im Kniegelenk . . . . . 394—398
5. Unterschenkel Taf. 59—61. Fig. 356—416
A. Fraktur des Unterschenkels am oberen Ende 398—405
I. Isolierte Frakturen am oberen Ende der Tibia . . . . . 398—404
II. Isolierte Fraktur am oberen Ende der Fibula . . . . . 404—405
B. Fraktur des Unterschenkels im mittleren Teil . . . . . 405—424
I. Fraktur beider Knochen im Bereich der Diaphyse . . . . . 405—420
II. Isolierte Fraktur des Tibiaschaftes . . 421—424
III. Isolierte Fraktur des Fibulaschaftes . 424
C. Fraktur des Unterschenkels am unteren Ende 424—445
I. Fraktur beider Knochen am unteren Ende 424—442

Digitized by Google

II./III. Isolierte Fraktur der Tibia und der Fibula an ihrem unterem Ende . . 443—444
6. Fußgelenk. Taf. 62—64. Fig. 417—424 . 445—449
7. Der Fuß. Fig. 425—443 . . . . . 449—463
A. Fraktur der Fußknochen . . . . 450—458
B. Luxationen . . . . . 459—463

Die normalen Gelenke im Röntgenbilde nebst Erklärungsskizzen von Dr. Werner, sowie andere wichtige Befunde auf 16 Tafelbildern.

1. Apparat Otto Ansinn, Fig. 55 84
2. Normale Halswirbelsäule, seitlich. Fig. 84 . . 142
3. Kompressionsbrüche der Wirbelsäule. Fig. 86, 87 . 144
4. Schultergelenk. Fig. 98 158
5. Fissur im Schulterblatt. Fig. 108 168
6. Fract. colli chir. des Oberarms. Fig. 131—133 . 192
7. Ellbogengelenk Fig. 154, 155 210
8. Humerusfraktur mit Knochenbohrschraube nach Kurt Ansinn. Fig. 173, 174. 218
9. 10. Handgelenk. Fig. 245, 250 . . . 282, 286
11. Hüftgelenk. Fig. 289 320
12. 13. Kniegelenk. 351, 353 . . . . 390, 392
14. 15. Fußgelenk. Fig. 398, 417 . . . . 434, 448
16. Fußwurzel und Mittelfuß. Fig. 434 . . . 458

Alphabetisches Schlagwörter-Verzeichnis 464

Digitized by Google

Digitized by Google

Allgemeines über Frakturen und Luxationen.

A. Frakturen.

Wenn von Knochenbrüchen die Rede ist, so hat man diejenigen, welche durch eine äußere Gewalt plötzlich entstanden sind (traumatische Frakturen) zu unterscheiden von jenen, welche ohne äußere Gewalt oder durch einen so geringen Grad einer solchen, daß er nicht hinreichen würde, einen gesunden Knochen zu brechen, zustande gekommen sind (Spontanfrakturen oder besser pathologische Frakturen).

Die Spontanfrakturen sind die Folge von Knochenbrüchigkeit, welche in der Regel durch Tumoren (Sarkome, metastatische Karzinome, Echinokokkuszysten usw.), entzündliche Erkrankungen des Knochens (Osteomyelitische Nekrose ohne genügende Ladenbildung, Knochenabszeß, tuberkulöse Karies, Syphilis, Rachitis, Osteomalacie usw.), durch Ernährungsstörungen des Knochens infolge von Rückenmarksleiden (Tabes, Syringomyelie usw.) oder bei schweren Stoffwechselkrankheiten und Unterernährung, wie jetzt im Weltkriege (Osteopsathyrosis) bedingt ist. Die Spontanfrakturen werden im Folgenden nicht näher berücksichtigt, sondern nur die traumatischen Frakturen gesunder Knochen.

Man unterscheidet komplizierte Knochenbrüche und nicht komplizierte, bzw. einfache oder subkutane. Die Komplikation besteht in einer gleichzeitigen Verletzung der Haut und der Weichteile an der Bruchstelle des Knochens. Es ist vollkommen unrichtig und muß falsche Vorstellungen

Digitized by Google

erwecken, wenn ein Arzt von einem „komplizierten“ Knochenbruch in dem Sinne spricht oder schreibt, daß es sich um einen ungewöhnlich schweren und für die Behandlung schwierigen, jedoch subkutanen Bruch handle. In der Regel ist durch die komplizierende Wunde die Bruchstelle selbst offen gelegt und den von außen einwirkenden Infektionserregern ausgesetzt; auch eine geringe, nicht bis zur Bruchstelle reichende Weichteilverletzung, schon eine kleine Hautwunde ist eine Komplikation im gleichen Sinne. Immer ist in diesen Fällen die antiseptische bzw. aseptische Wundbehandlung nach den Regeln der Chirurgie aufs strengste durchzuführen. Nur dann kann auf einen guten Verlauf dieser früher so gefährlichen offenen Knochenbrüche gerechnet werden. Ihre Behandlung geschieht im übrigen nach den gleichartigen Prinzipien, wie die der subkutanen, mit dem Ziel, eine feste Heilung des gebrochenen Knochens mit möglichst geringer Verschiebung zu erreichen. Daß diese Aufgabe aber bei den komplizierten Knochenbrüchen eine schwerere ist, und daß man dabei zuweilen mit einem nicht vollkommenen Heilungsresultat hinsichtlich der Knochenform zufrieden sein muß, ist eine oft erfahrene Tatsache.

Da wir uns im folgenden nicht weiter mit den komplizierten Knochenbrüchen beschäftigen, darf hier folgendes noch bemerkt werden: Wenn die komplizierte Fraktur frisch ist und einer konservativen Behandlung fähig erscheint, also eine primäre Amputation des schwerverletzten Gliedes nicht angezeigt ist, so besteht die erste und wichtigste Aufgabe darin, mit allen Mitteln den aseptischen Zustand der komplizierenden Wunde zu erreichen. Zu diesem Zwecke ist oft gleich der erste Verband wie eine Operation (Narkose) zu gestalten. Wenn die Haut nur durch ein von innen durchspießendes spitzes Knochenfragment verletzt wurde, ist die Aufgabe leichter, und meistens genügt die Desinfektion der Wunde und Wundgegend (Bepinselung, auch der vorstehenden Knochenspitze mit Jodtinktur oder nach v. Oettingen mit Mastisol, welches zugleich ev. einen Zugverband bis in die Nähe der Wunde ermöglicht), dann Reposition der Knochenfragmente; asept. Okklusivverband der Wunde; für die Fraktur Schienen-, Gips- oder Dauerzugverband, wie später

Digitized by Google

dargelegt wird. Ist die Haut aber durch die Gewalt, welche die Fraktur erzeugte, verletzt und eine größere gequetschte, sogar beschmutzte Wunde vorhanden, so ist operative Freilegung aller Taschen der Wunde, Reinigung und aseptische Tamponade der Wunde indiziert; wegen der Gefahr des Tetanus sollte die vorbeugende Injektion des Antitoxins nicht unterlassen werden; die gleichzeitige mechanische Behandlung der Fraktur ist dann oft schwierig, doch kann eventuell bei der ersten Wundversorgung in Narkose die Knochennaht der Fragmente ausgeführt werden.

Kommt aber eine komplizierte Fraktur mit schon infizierter Wunde zur Behandlung, so soll nach alter Regel zunächst nur die infizierte Wunde Beachtung finden, eine mechanische Einwirkung auf die Fraktur soll aber unterbleiben. Die drohende Gefahr für das Leben des Verletzten überwiegt alle anderen Befürchtungen, und man muß zufrieden sein, wenn in schweren Fällen dieser Art das Leben mit deform konsolidierter Fraktur und steifen Gelenken, ja sogar mit Verlust des Gliedabschnittes durch Amputation, erhalten wird. In solchen Fällen kommt zunächst möglichste Ruhigstellung, erst später orthopädische Eingriffe und alle Hilfsmittel der mechanischen Nachbehandlung in Frage; die Wundbehandlung muß nach allgemeinen Grundsätzen der Chirurgie (trockne antiseptische Tamponade, feuchte desinfizierende Verbände, Salbentamponade z. B. mit 10% Perubalsamsalbe) erfolgen, bei möglichst vollkommener Immobilisation der Bruchstelle und der anliegenden Gelenke im „gefensterten" Gipsverband, oder in passendem Lagerungsapparat, ev. mit Dauerzug dabei.

Gegenüber dieser alterprobten Behandlung dürfen aber neuere, namentlich im Weltkriege erzielte Erfolge deutscher Chirurgen nicht verschwiegen werden, indem auch bei infizierten Schußfrakturen gleich anfänglich Dauerzug, ja sogar gewaltsame Reposition der Bruchstücke mit hebelartig wirkenden Instrumenten, unter gleichzeitiger breiter Öffnung der Weichteilwunde und Herstellung von Gegenöffnungen erfolgreich durchgeführt wurde. Durch Kombination von Immobilisation und Dauerzug mit vorsichtiger Bewegung der anliegenden Gelenke konnte sogar eine „funktionelle Behandlung" zur Geltung kommen (O. Ansinn).

Nach dem Grad der Knochentrennung an der Bruchstelle spricht man von vollständigen und unvollständigen Knochenbrüchen.

Zu den unvollständigen gehört die Fissur der Bruchspalt), welche ohne Veränderung der äußeren Knochenform die Knochen durchzieht und an allen Knochen vorkommen kann, sowie die Infraktion (die Einknickung), welche am häufigsten bei Kindern

Digitized by Google

und jugendlichen Personen, jedoch auch an den spongiösen Teilen von Röhrenknochen Erwachsenen und an platten Knochen vorkommt. Auch die superiostalen Frakturen Jugendlicher gehören hierher.

Mit Hilfe der Röntgenstrahlen können wir auch eine „unvollständige Infraktion", bei welcher nur eine Faltung der Corticalis zu sehen ist, besonders am unteren Radiusende jugendlicher Personen, wahrnehmen (Kohl), sog. Grünhölzbruch.

Bei den vollständigen Knochenbrüchen können die Bruchlinien einen sehr verschiedenen Verlauf haben; je nach der Form und Richtung der Bruchlinien unterscheidet man daher Quer-, Schräg-, Längs-, Spiralbrüche; sind an der Bruchstelle kleine Knochenstückchen ganz abgesprengt, mit oder ohne Periostverbindung, so spricht man von einem Splitterbruch, ist dagegen an der Bruchstelle ein größeres Knochenstück ab- oder ausgebrochen, so kann man von einem Stückbruch reden; auch mehrfacher Bruch ein und desselben Knochens (an seinem oberen, unteren Ende, in seiner Mitte) und endlich gleichzeitige Brüche mehrerer Knochen (Brüche paralleler Knochen am Vorderarm und Unterschenkel oder Brüche verschiedener, voneinander entfernt liegender Knochen) kommen vor.

Nicht unwichtig ist es, ob ein Knochenbruch ein direkter oder ein indirekter ist. Man bezeichnet damit die Lage der Bruchstelle zu der Stelle der einwirkenden, den Bruch bedingenden Gewalt. Entsteht die Fraktur an der Stelle der Verletzung, wie z. B. an dem einen Schlag parierenden Vorderarm (Parierfraktur der Ulna), so handelt es sich um einen direkten Bruch. Entsteht aber bei einem Kinde durch Fall auf die Hand eine Fraktur der Klavikula oder am Humerus, so ist das ein indirekter Bruch. Da bei dem direkten Bruch die Erscheinungen der verletzenden Gewalt (Quetschung, dadurch Bluterguß) an der Frakturstelle selbst sich finden, so gelten die direkten Brüche mit Recht im allgemeinen für schwerere Verletzungen als die indirekten.

Digitized by Google

Von Wichtigkeit ist das Vorkommen einzelner Bruchformen in verschiedenem Lebensalter. Daß das mittlere Lebensalter der Erwachsenen das größte Kontingent der mit Knochenbruch Verletzten stellt, ist begreiflich, weil dieses, am meisten mit schwerer Arbeit beschäftigt, natürlich auch den dabei vorkommenden Gefahren und Unglücksfällen am meisten ausgesetzt ist. Um dieses statistische Verhältnis zu berechnen, ist aber auch die Bevölkerungszahl nach dem Lebensalter zu berücksichtigen. Es ergibt sich, daß Frakturen im Alter von 30—40 Jahren am häufigsten sind (15,4 %); ferner sind bei alten Leuten Knochenbrüche häufiger als bei Kindern; bei Kindern bis zu 10 Jahren findet sich das Minimum. Das Vorkommen der Frakturen im höheren Alter ist zum Teil eine Folge der größeren Knochenbrüchigkeit, welche durch die senile Atrophie des Knochengewebes bedingt ist (Verminderung der organischen Substanz im Knochen). Im jugendlichen Alter spielt das Vorhandensein der Knorpelfugen zwischen Diaphyse und Epiphysen eine große Rolle; es kommt häufig nicht zu eigentlichen Frakturen der Röhrenknochen, sondern zu traumatischen Epiphysentrennungen (wie sie spontan besonders bei akuter Osteomyelitis, auch bei Syphilis vorkommen).

Die Größe der zum Bruch eines Knochens erforderlichen Gewalteinwirkung ist sehr verschieden. Mäßige Gewalteinwirkungen können die Knochen unbeschädigt ertragen (Kontusion, Distorsion); durch solche mittleren Grades oder durch Einwirkungen, welche nicht zur vollen Höhe gesteigert werden (Biegung, Drehung, Druck usw.) kommt es zu Fissuren und Infraktionen; zur Entstehung vollständiger Frakturen gehören stärkere Gewalten. Die Festigkeit jedes einzelnen Knochens ist das Produkt seiner Form (Knochenrinde und Spongiosa) im ganzen wie im einzelnen, und der zu seinem Aufbau verwendeten Knochenmasse; sein Gefüge (die Bälkchen der Rinde

Digitized by Google

wie der Spongiosa) ist so angeordnet, wie es seiner Funktion entspricht. Die Knochen zarter, muskelschwacher, fetter oder krankhaft magerer Personen sind wie diejenigen der Kinder und Greise (bei welchen überdies die sog. Epiphysenlinien, bzw. die senile Atrophie zur Schwächung beitragen) weniger widerstandsfähig. Aber auch bei gesunden erwachsenen Menschen verhalten sich die einzelnen Knochen verschieden, wie besonders Messerer und Rauber festgestellt haben; bei der Prüfung auf sog. Strebfestigkeit ergaben sich Unterschiede wie 126 kg (weibl. Clavicula), 600 kg (weibl. Humerus), 334 kg (männl. Radius), 815 kg (Schenkelhals bei Männern), 450—650 kg (Tibia). Am Mittelfuß sind Frakturen nach auffallend geringfügigen Einwirkungen beobachtet, bei gesunden Soldaten, zuweilen sogar ohne eigentlichen Unfall bei der Arbeit (z. B. Laststräger auf einer Leiter), sog. „Arbeitsfrakturen", Golebiewski, Atlas der Unfallheilkunde, S. 56.

Man kann die Kraft, welche dazu gehört, an der Leiche einen Knochen zum Bruch zu bringen, nicht einfach auf die Verhältnisse am lebenden Menschen übertragen; der lebende Knochen bricht leichter. Als Ursache ist nach Zuppinger in geringerem Grade der durch die Zufuhr arteriellen Blutes erzeugte innere Druck im Knochen, und hauptsächlich die durch den physiologischen Muskeltonus wie durch intendierte oder unwillkürliche Muskelkontraktion bedingte Spannung anzusehen. Das letztere Moment verursacht sehr beträchtliche Werte im Sinne von Druck und Zug, welche am Toten und Bewußtlosen (Betrunkenen) fehlen, und wirkt nicht allein für Stauchungs-, Knickungs- und Abrißfrakturen, sondern auch für Biegungs- und Torsionsbrüche begünstigend (Zuppinger).

Wenn es sich darum handelt, den **Mechanismus der Entstehung der Knochenbrüche** zu schildern, so basiert die Darstellung auf dem Studium der zufällig gewonnenen Präparate und auf der künstlichen Herstellung solcher an der Leiche. Die Resultate, welche so erlangt sind, decken sich. Die meisten Bruchformen sind ohne besondere Mühe künstlich herzustellen; und bei vielen Frakturpräparaten ist man in der Lage, aus der Bruchform und der Gestalt der Fragmente den Mechanismus,

Digitized by Google

d. h. die Art des Zustandekommens der Fraktur zu erkennen, was für den Gerichtsarzt unter Umständen wichtig sein kann.

a *b* *c*

Fig. 1. Verschiedene Formen von charakteristischen Biegungsbrüchen:
a. Schrägbruch. *b*. Querbruch mit Fissuren. *c*. Schrägbruch mit Aussprengung eines keilförmigen Stückes.

Der **Biegungsbruch** (Tafel 1) entsteht durch Biegung eines Knochens über die Grenze seiner Elastizität hinaus. Dabei wird die sog. relative oder Biegungsfestigkeit des Knochens überwunden; dies geschieht durch eine äußere senkrecht gegen die Längsachse des Knochens wirkende Gewalt. Gerade wie wenn ein Stab über das Knie gebogen und schließlich gebrochen wird und zuerst an der konvexen Seite einbricht, so ist es auch bei einem langen Röhrenknochen, welcher in gleicher Weise gebogen wird. In praxi kann das auf verschiedene Weise zustande kommen, z. B. durch Belastung (Überfahren) eines in der Mitte hohl liegenden Knochens, oder durch Abbiegung eines an einem Ende befestigten Knochens. Ein solcher Biegungsbruch wird durch den Osteoklasten hervorgebracht. — Ein Biegungsbruch kann auch entstehen, wenn die sog. Zerknickungs- oder Strebefestigkeit eines Röh-

Digitized by Google

Tab. 1.

Biegungsbrüche.

Fig. 1 *a*, *b*. Tibia und Fibula eines 14j. Knaben, welcher zwischen die Kammräder einer Dreschmaschine geriet. Beide Knochen sind von außen her dargestellt; man sieht noch die Epiphysenlinien. Die Fraktur der Fibula ist am Präparat etwa 3 Finger breit höher als die der Tibia. Beide Knochen sind an der Bruchstelle so gebogen, daß an der Vorderseite ein vorspringender, an der Hinterseite ein einspringender Winkel entsteht. Die Biegung hat die Trennung an der konvexen Seite bewirkt, dann unter Bildung des typischen Keiles zur vollen Fraktur geführt; der Keil ist an der Tibia (an seiner unteren) und an der Fibula (an der oberen Begrenzung) nicht vollständig ausgesprengt.

Fig. 2 *a*, *b*. Unterschenkelknochen von der Leiche eines Erwachsenen, an welcher mittelst des Osteoklasten ein Biegungsbruch künstlich hervorgebracht ist. An der Tibia ist ein Schrägbruch entstanden.

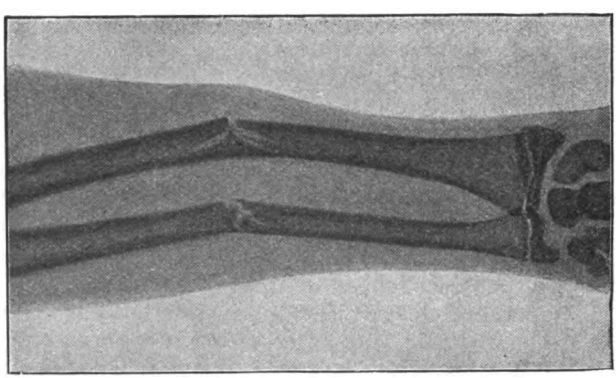

Fig. 2. Charakteristischer Biegungsbruch eines jugendlichen Vorderarms, besonders des Radius, Röntgenbild. An beiden Knochen besteht nur Infraktion. Die Reposition erfolgte unter Entstehung einer vollen Fraktur ohne neue Verschiebung. Gute Heilung.

renknochens beansprucht wird; hierbei wird der Knochen in der Längsrichtung gedrückt; wird er dabei gebogen, so erfolgt der Bruch an der schwächsten, meistgebogenen Stelle, sobald die Grenze der Elastizität überschritten ist. Dieser Vorgang liegt vor,

Digitized by Google

Fig. 1a Fig. 1b

Fig. 2a Fig. 2b

Digitized by Google

Tab. 2.

Fig. 1 a

Fig. 1 b

Fig. 2 a

Fig. 2 b

Digitized by Google

Tab. 2.

Torsionsbrüche.

Fig. 1 *a*, *b*. Torsionsbruch des Femurschaftes in seiner oberen Hälfte, von einer 80 j. Frau. Der Bruch entstand durch Drehung des Körpers bei fixiertem Fuß. Man sieht den linken Oberschenkelknochen von vorn mit der schraubenförmigen Bruchlinie. In Fig. 1 *b* sind die Fragmente nebeneinander (gewissermaßen aufgeklappt) gezeichnet, so daß die Schraubenlinie, der sehr spitze Schrägbruch und der eine längs verlaufende Schenkel der Bruchlinie erkennbar sind.

Fig. 2 a, b. Künstlich erzeugter Torsionsbruch des Femur. Man erkennt die Schraubenlinie und in Fig. 2 *b* das seitlich („aufgeklappt") gezeichnete rhombische Bruchstück; dieses ist durch zwei Längsbruchlinien, welche gegen die Schraubenlinie gerichtet sind, entstanden.



Fig. 3. Biegungsbruch des linken Unterschenkels (untere Hälfte) durch Verschüttung mit gefrorener Erde: 46 jähriger Mann. Röntgenbild. Man erkennt den charakteristischen Keil, dessen Spitze der freien, dessen Basis der der Fibula zugewandten Seite entspricht; er ist vom unteren Tibiafragment nicht völlig abgetrennt (Fissur).

wenn z. B. nach einem isolierten Bruch der Tibia die Fibula durch die Last des Körpers geknickt wird.

Die Form des Biegungsbruches ist charakteristisch und an Knochenpräparaten gut kenntlich. An der konvexen Seite der Biegung entsteht ein Sprung, welcher in der Regel durch Aussprengen

Digitized by Google

eines Keils zur Fraktur vervollständigt wird, indem die erste Bruchlinie sich in zwei schräge Äste spaltet. Die Basis des vollständig oder unvollständig ausgesprengten, manchmal auch nur in Fissuren angedeuteten Keiles entspricht immer der konkaven Seite des gebogenen Knochens. Es ist leicht verständlich, daß durch den Biegungsmechanismus eine Fissur, eine Infraktion, eine Fraktur (sogar mit Aussprengung eines Bruchstückes) entstehen kann, und daß die Fraktur je nach der Ausbildung und Richtung des Keiles als Quer- oder Schrägbruch erscheint.

Mechanisch zu unterscheiden ist der **Bruch durch „Scherung“**, die Schubfraktur (Abquetschungsbruch). Hierbei wirkt direkter seitlicher Druck auf den an der Gegenseite fixierten Knochen; diese beiden Gewalten — Druck und Gegendruck bzw. Fixation — wirken aber nicht genau gegeneinander, sondern nahe aneinander vorbei. Sobald die sog. Schub- oder Gleitungsfestigkeit des Knochens überwunden ist, kommt es zur Fraktur, und zwar direkt an der Stelle der Gewalteinwirkung. Diese Bruchform wird durch äußere Einwirkung (z. B. am Unterschenkel) beobachtet; sie kommt auch durch Druck benachbarter Knochen zustande, z. B. Fraktur der Fibula unten bei dem typischen Knöchelbruch, wo freilich auch Biegung mitwirkt.

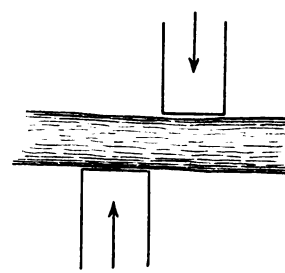

Fig. 4. Schematische Darstellung der Schubwirkung („Abscherung“), wie sie bei jedem Scherenschnitt und bei manchen Drahtzangen usw. zur Geltung kommt.

Der **Torsionsbruch** (Tafel 2) entsteht durch Drehung, indem die sog. Drehungs- oder Torsionsfestigkeit eines Röhrenknochens überwunden wird. Eine solche zur Fraktur führende Drehung eines Knochens ist möglich, bei Fixation des einen

Digitized by Google

und Drehung des übrigen Knochenabschnittes. So kann bei feststehendem Körper durch Drehung des peripheren Gliedabschnittes, oder in umgekehrter Weise bei fixiertem Gliedende durch Drehung des Körpers ein Torsionsbruch erfolgen. Der letztere Modus ist häufiger, z. B. am Femur durch Drehung des fallenden Körpers bei fixiertem Fuß und Unterschenkel. Den erstgenannten Modus verwenden wir, um einen Torsionsbruch an der Leiche künstlich zu erzeugen, wozu gleichzeitig ein kurzer Hammerschlag auf die erwünschte Bruchstelle ausgeübt werden muß; der Knochen bricht dann meistens in einer deutlichen Schraubenlinie.

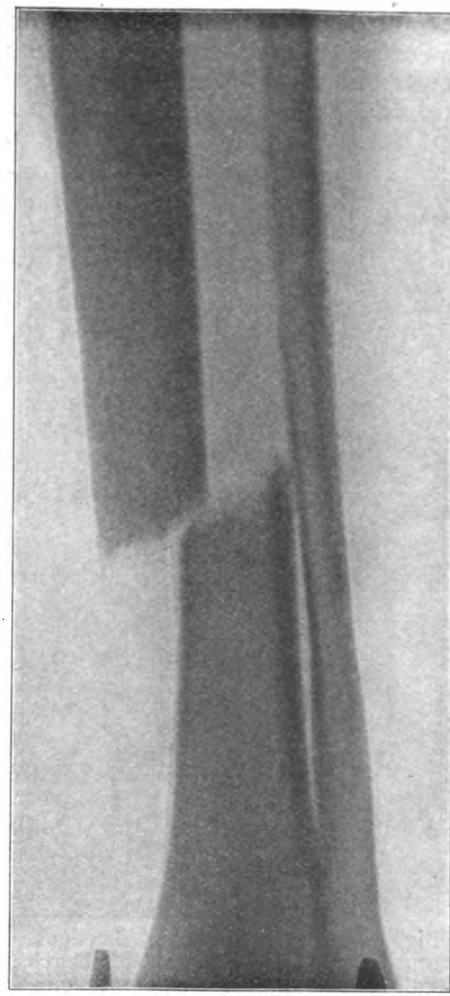

Fig. 5. Tibiafraktur durch Scherung (Abquetschung). Querbruch mit seitlicher Verschiebung. Röntgenbild von vorn. Direkte Gewalteinwirkung. 20j. Mann.

Digitized by Google

Wenn der Knochen rechts herum gedreht wird, also im Sinne einer Drehung, welche beim Eindrehen einer gewöhnlichen Schraube angewandt wird, so resultiert eine Frakturlinie mit Rechtswindung, wie sie der Korkzieher aufweist. Wenn außer der Schraubenlinie eine doppelte senkrechte Bruchlinie entsteht, wird ein rhombisches Stück mehr oder weniger vollständig ausgesprengt, welches für Torsionsfrakturen charakteristisch ist; die kurzen Seiten dieses rhombischen Bruchstückes sind Abschnitte der Schraubenlinie des Bruches. So kommt es zu spitzen Schrägbrüchen oder Längsbrüchen, gelegentlich auch zu Schrägbrüchen und Längsfissuren. Die Torsionsbrüche sind viel häufiger als man früher glaubte (Humerus, Femur, Tibia). Obgleich sie wohl immer indirekte Brüche sind, so sind sie doch pro-

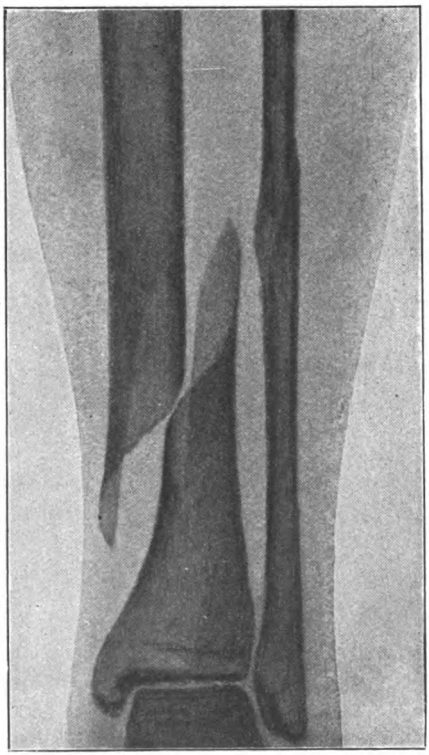

Fig. 6. Charakteristischer Torsionsbruch der Tibia. Röntgenbild. Durch Fall auf der Straße. Diagnose: supramalleoläre Torsionsfraktur der Tibia, wird im Röntgenbild bestätigt; die Reposition der Fragmente war auch in Narkose nicht zu erzwingen, daher operative Reposition der Bruchstücke, Silberdrahtnaht; Heilung.

Digitized by Google

gnostisch ungünstig, wegen der spitzen, zur Verschiebung neigenden Fragmente, welche zuweilen die Haut perforieren (komplizierte Fraktur), und wegen ausgedehnter Blutergüsse.

Der **Kompressionsbruch** oder **Quetschungsbruch** (Taf. 3) entsteht durch eine Gewalt, welche im Sinne einer Zusammenpressung wirkt. Das geschieht in der Regel durch Vermittelung eines anliegenden Knochens von größerer Festigkeit. Erfolgt die Pressung in der Längsrichtung eines Röhrenknochens durch **Stauchung** (Stauchungsbruch), so gibt es charakteristische Infraktionen am spongiösen Knochenende, auch Frakturen mit Einkeilung der Fragmente (Einkeilungsbruch), wobei das schmälere kompakte Diahpysenende in das voluminösere spongiöse Epiphysenstück eingekeilt ist; selten eine förmliche Zertrümmerung.

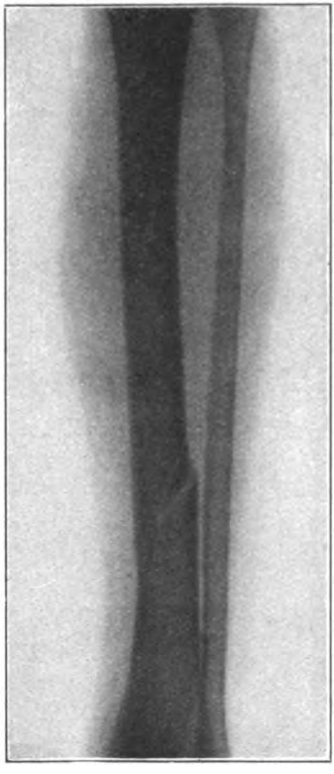

Fig. 7. Spiralfissur der Tibia eines Knaben. Röntgenbild. Die Epiphysenlinien noch nicht verknöchert. Fibula intakt.

Beispiele solcher Kompressions- und Stauchungsbrüche: Fraktur am oberen Humerusende, Frakturen des Capitul. humeri, des Collum- und Capit. radii; der Schenkelhalsbruch, welcher durch Fall auf den Trochanter entsteht; der Quetschungsbruch des Calcaneus bei Fall auf die Füße; Fraktur am oberen Ende der Tibia. Hierher gehört auch die Absprен-

Digitized by Google

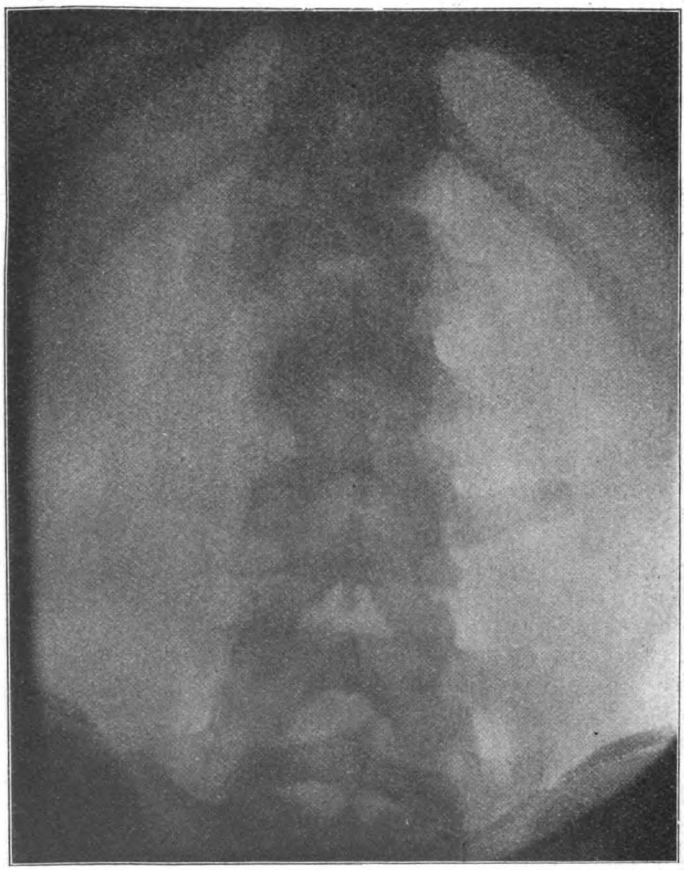

Fig. 8. Fraktur der Wirbelsäule durch Stauchung. Röntgenbild. Pat. (Wilke) ist aus dem 2. Stock auf den gepflasterten Hof gesprungen, wo sie bewußtlos gefunden wurde. Schmerzhafter Gibbus der obersten Lendenwirbel; von 5 cm unterhalb der Leistenbeuge an volle Anaesthesie und motor. Lähmung. Leichter Zugverband an beiden Beinen. — Langsam Besserung von Sensibilität und Motilität. — Berlin, chir. Klinik d. Charité.

gung kleiner Randsstücke von den Gelenkenden. Zum Zustandekommen eines solchen Kompressionsbruches ist die Überwindung der sog. rückwirkenden oder Druckfestig-

Digitized by Google

keit des Knochens nötig. — Wirkt die Stauchung (Druck und Gegendruck oder Stoß und Gegenstoß) auf die Diaphyse eines Röhrenknochens, so entstehen typische Längsbrüche der Diaphysen, wie sie an Phalangen und Metakarpalknochen, Humerus und Tibia bekannt sind; zuweilen mit Aussprengung eines rautenförmigen Bruchstückes. Der mechanische Vorgang bei der Längskompression eines Röhrenknochens bis zur Ausbildung von Längsfrakturen ist nicht ganz einfach; an nachgiebigen Knochenteilen, wie an den Epiphysenenden Jugendlicher kommt es dabei zunächst zur zirkulären Wulstbildung, und man beobachtet zuweilen diesen Anfangszustand (z. B. am unteren Radiusende), welcher als „Wulstfraktur" beschrieben ist.

Der **Rissbruch** (Tafel 3) entsteht durch plötzlichen Zug von Muskeln oder von Bändern bei gewaltsamer Gelenkbewegung (Distorsion), seltener durch äußere Gewalt (Treibriemen). Zu den, wenn auch nicht ganz reinen Beispielen gehören Frakturen der Apophysen (Tub. majus, Troch. usw.) und einzelne Fälle von Patellar- und Olekranonfraktur, Knöchelbruch usw. Hierbei muß die sog. absolute — oder Zugfestigkeit des Knochens überwunden werden.

Fig. 9. Kompressionsfraktur des Calcaneus. Dieselbe Pat. wie in Fig. 8. Bei dem Sprung entstanden durch Stauchung Bruch der Wirbelsäule und beider Calcanei. Aufn. 20. 5. 19. Berlin, Charité.

Kombinierte Bruchformen und besondere Frakturen. Von den angeführten mechanischen Momenten — Biegung, Drehung, Druck und Zug — wird nur selten eines für sich allein als Ursache eines Knochenbruches zu bezeichnen sein. Vielmehr erklärt es sich aus der Verschiedenheit sowohl der äußeren, den

Digitized by Google

Tab. 3.

Bruchformen durch Kompression, Riß und Zertrümmerung.

Fig. 1 *a* und *b*. Kompressionsbruch am oberen Tibiaende in Form eines Einkeilungsbruches. Es ist das berühmte Präparat des pathologischen Instituts in Gießen. Man sieht bei Fig. 1 *a* den Knochenteil von vorn und bei Fig. 1 *b* im frontalen Durchschnitt. Beide Abbildungen ergänzen sich und zeigen aufs deutlichste die durch die Kondylen des Femur ausgeübte Druckwirkung am oberen Tibiarande. Die Diaphyse ist förmlich eingetrieben in die nach allen Seiten auseinandergedrängten Bruchstücke des Epiphysenstückes.

Fig. 2. Rißfraktur am Handende der Vorderarmknochen eines Erwachsenen. Die beiden Processus styloidei sind in einer zackigen Linie abgetrennt. Diese Knochentrennung ist das Produkt einer durch die Seitenbänder übertragenen plötzlichen Zugwirkung (Riß) bei Gelegenheit einer Maschinenverletzung der Hand. Der Abriß des Proc. styloideus ulnae ist unvollständig.

Fig. 10. Rißbruch des Epicondylus med. humeri durch Luxation im Ellbogengelenk nach außen vor 10 Jahren. Eine knöcherne Heilung hat nicht stattgefunden. — Chir. Klin. München.

Fig. 3. Zertrümmerung der Vorderarmknochen an ihrem Handende durch schwere Maschinengewalt. Der 50jähr. Mann wurde verletzt, als er die Dampfmaschine bediente, dabei ausglitt und mit dem linken Arm in die Trommel geriet. Sofortige Amputation des Vorderarms wegen der Zerquetschung der Weichteile; Heilung.

Körper treffenden Gewalten, wie der auf jeden lebenden Knochen wirkenden inneren Einflüsse (Form, Muskelspannung usw.), daß diese mechanischen Einwirkungen wohl immer in irgendwie kombinierter Weise erfolgen. Näheres siehe in dem schon erwähnten Buch von Christen und Zuppinger! Reine Biegung oder Torsion kommt schon deshalb nicht zur Wirkung, weil jeder Röhrenknochen durch den Einfluß der Musku-

Digitized by Google

Fig. 1a

Fig. 1b

Fig. 2.

Fig. 3.

Digitized by Google

Tab. 4.

Fig. 1.

Fig. 3a

Fig. 3b

Fig. 2.

Digitized by Google

Tab 4.

Schußfrakturen.

Wirkung des deutschen Armeegewehres Modell 88 (Geschoß von 7,9 mm Durchmesser) unter Benutzung der vollen Ladung bei reeller Entfernung.

Fig. 1. Schußverletzung des Femurschaftes; 600 Meter Entfernung. Einschußstelle auf der Vorderseite des Knochens, umgeben von strahlig verlaufenden Bruchspalten, durch welche eine große Zahl größerer und kleinerer Splitter gebildet sind. Die Splitter sind mosaikartig wieder zusammengesetzt.

Fig. 2. Schußverletzung des Tibiaschaftes; 50 Meter Entfernung. Einschußstelle an der Vorderfläche der Tibia. Man sieht die charakteristischen Bruchlinien, welche Splitterung in der „Form von Schmetterlingsflügeln" oder deutlicher gesagt „in Briefkuvertsform" verursachen.

Fig. 3 *a* und *b*. Lochschuß des Humerus in seinem oberen Ende; 1500 Meter Entfernung. Weichteile, Periost und Knochen zeigten sich am frischen Präparat glatt durchbohrt. Das unter *b* abgebildete Geschoß war an der Vorderseite des Humerus eingedrungen, hatte den abgebildeten Lochschuß erzeugt, und war hinten unter der Haut steckengeblieben. Am mazerierten Präparat findet sich eine vom Einschuß beginnende, durch die Tuberkula und dann fast ganz um das Collum anatomicum verlaufende Fissur.

---

latur unter einem Längsdruck (Kompression) steht, welcher viel größer ist, als wir uns gewöhnlich vorstellen; dieser kommt bei jeder von außen einwirkenden oder infolge einer heftigen Bewegung zustande kommenden Läsion immer zur Mitwirkung. Eine Torsion führt wohl nie zur Fraktur, ohne daß außer der eben erwähnten Muskelkompression biegende oder schiebende Momente (im Experiment an der Leiche ein Hammerschlag) mitwirken. Das gilt auch für die Rißbrüche. Die sog. Schleuderfrakturen entstehen bei der plötzlichen Hemmung einer heftigen Bewegung z. B. des Armes beim Wurf nicht durch Muskelzug, wie meistens angenommen wird; dabei kommt es vielmehr an der Ansatzstelle der plötzlich hemmenden Muskeln zu einer Art Hypomochlion; der zentrale Teil des Humerus wird fixiert, sein distaler Abschnitt wird unter dem Einfluß der noch in ihm vorhandenen Bewegung abgebogen, und am Hypomochlion kommt es zur Fraktur, welche als Biegungsbruch aufzufassen ist (Christen) unter Mitwirkung des durch den Muskelzug erzeugten Längsdruckes. Der Muskelzug des intakten Gliedes kann sich nur als Längsdruck auf die Knochen äußern; anders ist es nach erfolgter Fraktur, indem dann einzelne Muskeln oder Muskelgruppen einen besonderen Einfluß auf die Frag-

Digitized by Google

mente ausüben können und müssen (vgl. den Abschnitt „Dislokation").

So wirken die mechanischen Kräfte an sich schon in kombinierter Weise; dazu kommen noch weitere Einflüsse wie die Verschiedenheit der Schnelligkeit, mit welcher die einwirkende Kraft den Knochen trifft (vgl. Schußfrakturen!), und die Form der Knochenpartie, welche von einer Gewalt getroffen wird; denn es ist ein erheblicher Unterschied, ob die schlanke Diaphyse oder ein abgebogenes Endstück, wie z. B. das obere Femurende, oder auch ein an sich schon gekrümmter Knochen, wie eine Rippe, etwa von einer Biegung betroffen wird. Die hiernach resultierenden „Biegungsbrüche" entsprechen deshalb nicht dem

Fig. 11. Zermalmung des Vorderarms durch Überfahren. Röntgenbild. — Ch. Kl. München; Aufn. Prof. Grashey.

einfachsten Typus dieser Bruchform, wie sie oben beschrieben ist. Unser „Grundriß" ist nicht der Ort, weiter auf diese Dinge einzugehen.

Als besondere Formen von Knochenbrüchen mögen noch zwei erwähnt sein:

Der **Zertrümmerungsbruch** (Taf. 3 Fig. 3), welcher durch grobe zermalmende Gewalt (Maschinenverletzung) entsteht und in völlig unregelmäßiger Weise den Knochen in viele Fragmente zerbricht; stets ein schwerer komplizierter Bruch, bei welchem die Frage, ob konservative Behandlung möglich, zunächst zu erwägen ist.

Die **Schußfraktur** (Taf. 4) entsteht durch Auftreffen eines Geschosses auf dem Knochen. Eine Schrotladung aus großer

Digitized by Google

Nähe kann zu ausgedehnter Splitterung führen. Ebenso ist die Wirkung der Artilleriegeschosse eine unregelmäßig zerschmetternde. Die Kugeln der modernen Gewehre sind Mantelgeschosse, wodurch ihre Deformation und die Abtrennung einer Anzahl kleiner Metallstückchen, wie sie früher bei Knochenschüssen die Regel war, vermindert wird; infolge davon sind die Verletzungen weniger schwer. Wenn ein Mantelgeschoß aber mit Absicht (sog. Dum-Dum-Geschosse) oder zufällig durch Anschlagen an einen harten Gegenstand vorher deformiert wurde, oder wenn es nicht geradegerichtet mit der Spitze auftrifft („sog. Querschläger"), entstehen schwere unregelmäßige Knochentrennungen, wie früher. Das moderne Mantelgeschoß hat eine enorme Anfangsgeschwindigkeit; wird ein Knochen damit aus der Nähe im Bereiche der Diaphyse getroffen, so ist die Folge eine ausgedehnte Splitterung. Als man im Kriege 1870 diese schwere Wirkung der Chassepotschüsse aus großer Nähe beobachtete, glaubte man zuerst, daß die Franzosen mitunter Sprenggeschosse benützten. Ein unbegründeter Verdacht. Die Erklärung dieser Nahschußwirkung durch Annahme hydrostatischen Druckes (Knochenmark) ist nicht aufrecht zu halten. Heute erklärt man sie durch die plötzliche Verschiebung der Knochenteilchen der spröden Diaphyse weit über die getroffene Stelle hinaus.

Hiernach ist es verständlich, daß die Wirkung verschieden ist, je nachdem der Schuß aus der Nähe (ca. 500 m) oder aus größerer Entfernung (1500—3000 m) auftrifft. Ferner ergeben sich Unterschiede je nach der getroffenen Stelle: Die kompakte Diaphyse besitzt stets, auch schon bei Jugendlichen, eine größere Sprödigkeit; deshalb kommt es zu ausgedehnten Bruchlinien und Fissuren (charakteristische „Schmetterlings-" oder wie ich sagen möchte „Briefkuvertsform", s. Taf. 4 Fig. 2), und an der Ausschußstelle zu einer solchen Zerkleinerung der Knochenmasse, daß auch bei sorgfältigster Zusammensetzung des Präparates hier (Ausschußstelle) eine größere Lücke bleibt. In spongiösen Knochenteilen (Gelenkenden) kommt es häufiger zu „Lochschüssen", deren Behandlung natürlich einfacher und die Prognose günstiger ist. — Der Weltkrieg hat diese Erfahrungen und Lehren zu weiterer Ausbildung gebracht.

Das Zustandekommen der Knochenbrüche.

Da die mechanischen Einwirkungen, welche zu Knochenbrüchen führen, sich hundertfach in ähnlicher Weise wiederholen, und da das so getroffene menschliche Skelett hinsichtlich Form und Festigkeit einzelner Knochen und Knochenverbindungen nur in mäßigen Grenzen Verschiedenheiten zeigt, wenn man die durch Altersunterschiede bedingten Gruppen berücksichtigt, so liegt der Gedanke nahe, daß

Digitized by Google

auch die tatsächlich vorkommenden Knochenbrüche, gruppenweise betrachtet eine erhebliche Ähnlichkeit aufweisen müssen. Das ist tatsächlich so; daß es nicht in noch höherem Grade der Fall ist, und daß doch individuelle und kasuistische Verschiedenheiten beobachtet werden, ist schließlich auch nicht wunderbar. So ist längst der Begriff der typischen Knochenbrüche entstanden; darunter versteht man Brüche, welche trotz einer mehr oder weniger großen Verschiedenheit einzelner Erscheinungen doch eine große Gleichmäßigkeit hinsichtlich Sitz der Fraktur, Verlauf der Bruchlinien, Dislokation, Schwierigkeit und Aufgabe der Behandlung und Endresultat aufweisen. Die Zahl solcher typischen Frakturen ist groß. Der spezielle Teil wird das erweisen; hier seien nur einige wie der Knöchelbruch, der Schenkelhalsbruch, die Fraktur der Patella, der unteren Radiusepiphyse, des Olekranon erwähnt.

Neben diesen typischen Formen hinsichtlich des Sitzes und der Form der Fraktur, auch der Dislokation usw., gibt es aber in der Lehre von den Knochenbrüchen auch typische d. h. mit großer Regelmäßigkeit wiederkehrende Einzelfälle hinsichtlich der Entstehungsursache. Wir sprechen hier nicht von den groben Gewalten, welche in Form von Verschüttung, Einsturz von Gebäuden, Eisenbahnzusammenstoß usw. auf die zahlreichen Betroffenen so einwirken, daß man nur von einem völlig passiven Verhalten der betr. Menschenkörper dabei sprechen kann. Mancher Beruf bringt es mit sich, daß die in ihm Beschäftigten gelegentlich so verunglücken, daß man von einer typischen Art der Verletzung und von einer typischen Form der Fraktur nach Sitz und Art der Knochentrennung sprechen kann. Hierher gehören die Knochenbrüche z. B. der Dachdecker (Stauchungsbüche der Wirbelsäule, Kompressionsbruch des Fersenbeins usw.). Und hierher gehören auch die bei mancher Sportübung vorkommenden Knochenbrüche, bei welchen im Gegensatz zu dem erwähnten passiven Verhalten ein aktives Verhalten höchsten Grades als Ursache der Fraktur zu konstatieren ist, mit dem Resultat, daß eine Fraktur von typischem Charakter nach Entstehungsursache und Bruchform zustande kommt. Die bei Sportübungen, besonders beim Wintersport (Rodeln und Skilaufen) beobachteten Knochenbrüche sind in den letzten Jahren wiederholt Gegenstand wissenschaftlicher Bearbeitung gewesen: Von Dr. Bernhard in St. Moritz und aus der Freiburger chir. Klinik (vom Feldberg her) sind Erfahrungen gesammelt; dann hat Dr. von Saar von der Innsbrucker Klinik nach eigener Erfahrung und auf Grund einer angestellten Sammelforschung wertvolle Mitteilungen gemacht.

Neben dieser Ähnlichkeit, welche die Aufstellung typischer Knochenbrüche ermöglicht, sind nun natürlich auch Verschiedenheiten trotz anscheinend gleicher Entstehungsursache festzustellen. Beim Sturz eines rennenden Menschen und Fall

Digitized by Google

auf seine ausgestreckte Hand ist am seltensten eine Knochenverletzung an der durch Aufschlagen auf den Boden stärkst betroffenen Stelle; vielmehr kann ein etwa entstehender Knochenbruch seinen Sitz haben nahe dem Handgelenk (untere Radiusepiphyse), am Vorderarm (suprakondylär), am Ellbogen (Capitulum radii, unteres Humerusende), am Humerus, besonders an seinem oberen Ende (Fr. colli h.) und endlich an der Clavicula. Analoges wäre von der unteren Extremität zu sagen. Es ergibt sich, daß die Einzelheiten der speziellen Frakturlehre von Wichtigkeit sind und eingehendes Studium wohl verdienen.

Die Erscheinungen eines frischen Knochenbruches.

Bei der Untersuchung eines Verletzten ist es wünschenswert, zunächst einen gewissen Gesamteindruck zu erhalten und dann erst die schmerzende Stelle zu untersuchen. Oft weist schon der Charakter der Funktionsstörung, die Art, wie ein Verletzter z. B. den kranken Arm trägt und stützt usw., auf die richtige Diagnose. Besonders wichtig ist eine vollständige Untersuchung bei Bewußtlosen, weil diese nicht auf die verletzte Stelle aufmerksam machen und keine Schmerzensäußerungen kundgeben; hier muß der ganze Körper abgetastet, jede Schwellung, jeder Bluterguß beachtet werden.

Das Charakteristische einer Fraktur liegt in der Kontinuitätstrennung des Knochens. Diese und ihre mechanischen Folgen bieten die wichtigsten Erscheinungen des Knochenbruches.

1. Die abnorme Beweglichkeit ist das wichtigste Symptom. Mehr oder weniger ausgesprochen ist dieses Symptom in den meisten Fällen von Fraktur nachweisbar. Es fehlt bei den unvollständigen Knochenbrüchen, den Fissuren und Infraktionen und ferner bei den eingekeilten Frakturen (Fractura impacta). Bei letzteren ist das schmälere und festere Stück eines Knochens in das weichere, spongiöse Stück eingetrieben und mechanisch so fixiert, daß die beiden Stücke wieder einen Knochen ausmachen. Das kommt besonders bei den Schen-

Digitized by Google

kelhalsbrüchen vor, doch auch an den Gelenkenden anderer Röhrenknochen. In manchen Fällen, z. B. bei Frakturen kurzer Knochen, der Rippen usw., ist der Nachweis abnormer Beweglichkeit oft nicht zu erbringen.

2. Die Krepitation, das Reibegefühl (eventuell auch hörbares Reibegeräusch) bei der Verschiebung der Bruchenden gegeneinander entsteht durch die Reibung der frischen Bruchflächen aneinander. Bedingung für das Zustandekommen der Krepitation ist das Vorhandensein abnormer Beweglichkeit; denn wo diese fehlt, wo eine Verschiebung der Bruchflächen aneinander nicht stattfindet, kann auch keine Krepitation zustande kommen. Die Krepitation ist also nicht wahrzunehmen bei Fissuren, Infraktionen und bei Frakturen mit Einkeilung der Fragmente. In Fällen, in denen die abnorme Beweglichkeit nicht recht nachweisbar ist, kann doch zuweilen durch entsprechende Verschiebungsversuche eine Krepitation oder wenigstens ein gewisses Knacken wahrgenommen werden, und zur Erkennung der Fraktur führen.

In anderen Fällen ist aber die abnorme Beweglichkeit in charakteristischer Weise, oft sogar sehr deutlich vorhanden, und dennoch fehlt eine Krepitation. Hier ergibt sich für das Zustandekommen der Krepitation als zweite Bedingung, daß sich die Bruchflächen berühren müssen: Die Krepitation fehlt also, wenn die Bruchenden so aneinander verschoben sind, daß sie sich nicht mehr berühren (Dislocatio ad longitudinem), und zwar sowohl, wenn sie voneinander getrennt sind (Diastase; disloc. ad longitud. cum distractione), wie es z. B. bei den Bruchstücken der Patella vorkommt, als auch, wenn sie stark übereinander verschoben sind, mit starker Verkürzung des ganzen Knochens (disloc. ad longitud. cum contractione).

Ferner fehlt die Krepitation, wenn die Berüh-

Digitized by Google

rung der Bruchenden durch Zwischenlagerung von Nachbargebilden verhindert ist, wenn also eine „Interposition von Weichteilen" (Teile von Faszien und Muskeln usw.) vorliegt. Das kommt zustande, wenn die spitzen Bruchenden bei hochgradiger Verschiebung in die umgebenden Weichteile hineinspießen und bei der Reposition nicht völlig aus dieser Lage gelöst werden. Das zwischengelagerte Gewebe verhält sich dann wie ein Polster, welches die Berührung der Bruchflächen verhindert. Daß zwischengelagerte Blutgerinnsel die Krepitation hindern, wie es häufig angegeben wird, ist selten, jedoch kommt es gelegentlich z. B. bei Patellarfrakturen vor. Vorsicht ist nötig, wenn benachbarte Gelenke krank sind (Arthritis deformans) und krepitierendes Knarren aufweisen.

3. Ein drittes, sehr wichtiges Symptom ist die **Deformität,** welche meistens zu sehen und zu fühlen ist. Dieses Symptom fehlt nur bei den Fissuren und bei jenen seltenen vollständigen Frakturen, bei welchen eine Verschiebung der Bruchstücke nicht vorliegt. Zur Diagnose der Infraktionen und der eingekeilten Brüche ist gerade der Nachweis dieses Symptoms wichtig. In manchen Fällen muß aus der Verschiebung gewisser fühlbarer Knochenpunkte auf die Fraktur versteckt liegender Knochenteile geschlossen werden, z. B. beim Schenkelhalsbruch. Immer ist eine sorgfältige Inspektion und Palpation des verletzten Teils erforderlich, womöglich stets unter kontrollierendem Vergleiche der gesunden symmetrischen Seite, und es lohnt sich für den jungen Arzt, sein Auge zur Erkennung auch geringfügiger Formunterschiede zu üben. Eine Verkürzung des gebrochenen Knochens wird selten vermißt.

Die Deformität resultiert aus der Dislokation der Bruchstücke. Um diese zu charakterisieren, hat man seit langer Zeit verschiedene Formen der Dislokation unterschieden (vgl. Tafel 5), nämlich:

Digitized by Google

a) die seitliche Verschiebung (Dislocatio ad latus);
b) die winkelige Verschiebung der Fragmente (Dislocatio ad axin);
c) die Verschiebung in der Längsrichtung (Dislocatio ad longitudinem). Hier ist zu unterscheiden, ob die Fragmente auseinandergezogen sind (Diastase, Disl. ad longit. cum. distractione) wie es bei Olekranon und mente seitlich und dann aneinander vorbei- Patellarfrakturen vorkommt, oder ob die Fragg geschoben sind mit dem Resultat einer Verkürzung des Gesamtknochens (Disloc. ad longit. cum contractione, das sog. Reiten der Fragmente), wie es bei den Röhrenknochen häufig ist. Die Diastase kommt nur vor, wo bei intaktem Skelett eines Gliedabschnittes einzelne Knochenprominenzen einem

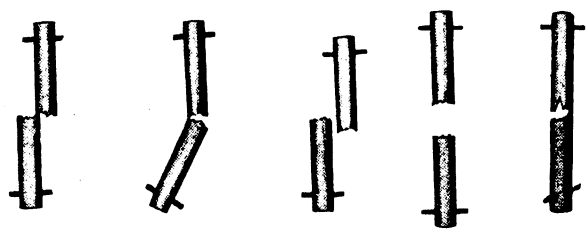

Fig. 12. Schematische Darstellung der verschiedenen Dislokationsformen:

***a*) dislocatio ad latus, *b*) ad axin, *c*) ad longitudinem cum contractione, *d*) ad longit. cum distractione, *e*) ad peripheriam.**

gewissen Muskelzug unterliegen (Patella, Olekranon Trochanter usw. Apophysenfrakturen);
d) die Verschiebung durch Drehung der Fragmente bezw. eines Fragmentes um die Längsachse (Disl. ad peripheriam), welche in leichtem Grade nicht selten beobachtet wird; so bei Schenkelhalsbrüchen, auch

Digitized by Google

bei Frakturen des Oberschenkelschaftes und des Radius, indem das periphere Knochenstück eine besondere Drehung bei der Lagerung erfährt.

Es ist verständlich, daß die Untersuchung von Frakturen in der Praxis kaum jemals nur eine dieser Dislokations-

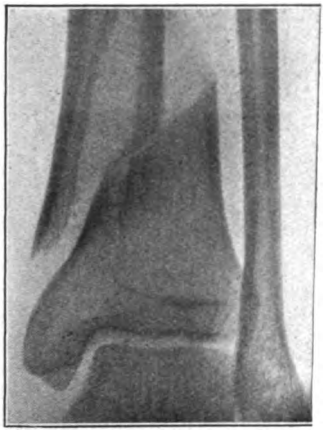

Fig. 13. Dislocatio ad latus, Röntgenbild. — Fract. supramalleolaris tibiae, Torsionsbruch. — Eine Längsverschiebung der Fragmente ist durch die intakte Fibula, als Schiene, verhindert. Chir. Kl. München.

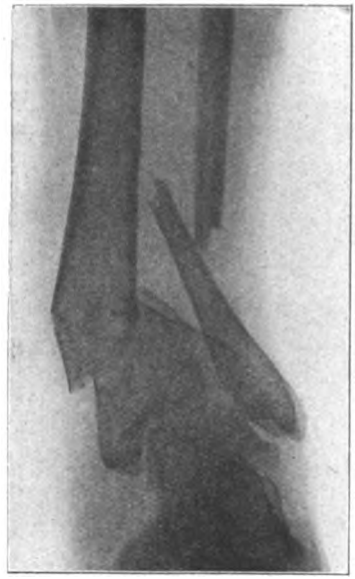

Fig. 14. Dislocatio ad axin im Röntgenbild. — Fract. cruris supramall. nach Fall von der Leiter. Reposition in Narkose, Gipsverband — Berlin, chir. Kl. der Charité.

formen in reiner Form aufweist, sondern meistens Kombinationen.

Im Röntgenbild ist die Dislokation der Fragmente nicht immer leicht zu beurteilen. Da es sich dabei um ein Schattenbild handelt, ist die Stellung der Bruchstücke bei der Durchleuchtung oder Aufnahme jedesmal nur in einer Richtung, und in dieser auf eine Ebene projiziert, zu erkennen.

Digitized by Google

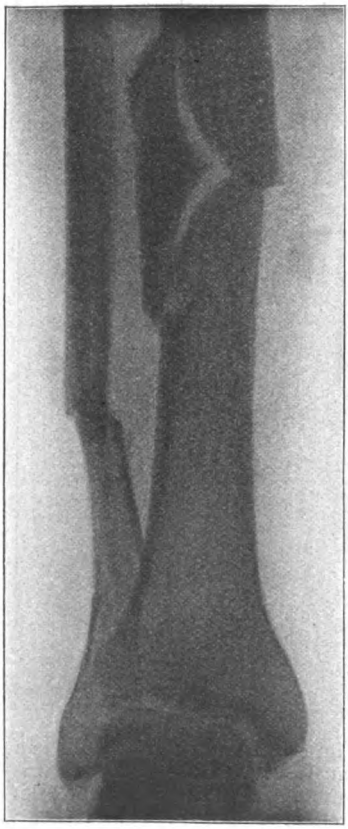

Fig. 15. Diglocatio ad axin. Röntgenbild. Die Verschiebung ist sehr gering, bei Tibia und Fibula in verschiedener Richtung. — Komplizierte Fraktur des Unterschenkels durch Überfahren; Biegungsbruch. Reposition in Narkose, Extensions-Verband. Berlin, chir. Klin. der Charité. —

Um ein richtiges Bild von der Verschiebung an der Bruchstelle im Röntgenbild zu erhalten, muß man also die Durchleuchtung oder die Aufnahme in verschiedenen, wenigstens

Fig. 16. Dislocatio ad longitudinem mit Verkürzung des Knochens. Röntgenbild. — Fraktur der Femurdiaphyse. Starke Verschiebung an der Bruchstelle. Extension. — Berlin, chir. Kl. der Charité.

Digitized by Google

in zwei Richtungen vornehmen. Die Disl. ad peripheriam ist im Röntgenbild überhaupt nicht zu erkennen, bzw. nur dann, wenn beide Enden des Knochens kenntlich sind und deren gegenseitige Stellung auf die Drehung um die Längsachse hinweist. — Vgl. auch den Abschnitt: Untersuchung mit Röntgenstrahlen.

Die Ursache der Deformität d. h. der Dislokation der Bruchstücke kann in verschiedenen Momenten liegen. Einmal und zwar in sehr vielen Fällen ist es die einwirkende und nach Entstehung der Fraktur noch fortwirkende Gewalt, welche die Bruchstücke oder eines derselben verlagert, z. B. bei der typischen Radiusfraktur (primäre Dislokation). — Dann ist es der Einfluß der Muskulatur, welcher nach der Knochentrennung zur Geltung kommt; und zwar sofort als verkürzender Zug, da jeder Muskel an den Extremitäten als etwas über seine mittlere Länge gedehnt gelten kann; ferner durch Auslösen von zuckenden Kontraktionen der im Bereiche der Bruchstelle liegenden Muskeln, ausgelöst durch die von der Bruchstelle ausgehende Reizung (sog. „vermehrte Aktivierung"). Dieser Muskelzug ist es, welcher die Bruchstücke in der Längsrichtung verschiebt, oder falls sie sich gegeneinander stützen, eine winklige Stellung bedingt. Einzelne Muskelgruppen wirken zuweilen einseitig auf Frag-

Fig. 17. Dislocatio ad longitudinem cum distractione. Röntgenbild. — Fract. olecrani; das abgebrochene Knochenstück durch den Zug der Triceps aufwärts verschoben. Knochennaht. Gute Heilung. — Berlin, Charité.

Digitized by Google

Tab. 5.

Dislokation der Bruchstücke.

Fig. 1 und 2 zeigen dasselbe Präparat einer geheilten Femurfraktur von verschiedenen Seiten. Man kann an demselben sämtliche Dislokationsformen erkennen.

mente so z. B. flektiert der Ileopsoas das obere Femurfragment; ferner Einfluß des Masseter und Temporalis einerseits, des M. biventer usw. andererseits bei Unterkieferbrüchen; Wirkung des Quadriceps bei Patellarbrüchen, des Triceps bei Olekranonfraktur im Sinne einer Distraktion usw. — Drittens ist es zuweilen das Gewicht, die Schwere des Körperteils, welche zur Deformität Veranlassung gibt, z. B. bei Brüchen des mittleren Drittels der Klavikula durch den Arm der verletzten Seite sowie Herabsinken des Fußes bei supramall. Brüchen des Unterschenkels.

4. Der **Bluterguß** und andere Erscheinungen der äußeren Weichteile sind bei direkten Brüchen in der Regel hochgradig. Hier finden sich die Wirkungen der quetschenden Gewalt und die Knochenverletzung an derselben Stelle; niemals fehlt der Bluterguß (bei Gelenkbrüchen als Hämarthros), oft sind Erosionen der Haut vorhanden, seltener subkutane Anspießung der Haut von innen durch ein spitzes Fragment (z. B. bei Fraktur am oberen Humerusende). Ein starker Bluterguß kann die genauere Digitaluntersuchung der Fraktur sehr erschweren. Bei indirekten Frakturen pflegt der Bluterguß ceteris paribus geringer zu sein. —

Der Bluterguß an der Bruchstelle, das Frakturhämatom, entsteht durch Zerreißung der gefäßreichen Gewebe im und am Knochen; durch Anspießen zackiger Bruchstücke im benachbarten Weichteile wird er vermehrt. Durch Unruhe, zuckende Bewegungen des Verletzten, unvorsichtigen Transpart desselben, verspätete Fixation im Notverband kann das Hämatom recht groß werden; frühzeitige Immobilisation mit gelindem Druck verhindert seine Entwicklung. Der Bluterguß erfüllt die neu entstandenen Spalten und Lücken zwischen den Knochenenden und um diese herum, er liegt in dem lockeren Bindegewebe der Umgebung und in der anliegenden Muskulatur.

5. Der **Bruchschmerz** entbehrt als Symptom

Digitized by Google

Fig. 1.

Fig. 2.

Digitized by Google

Tab.6.

Fig.3a

Fig.3b

Fig.3c

Fig.1.

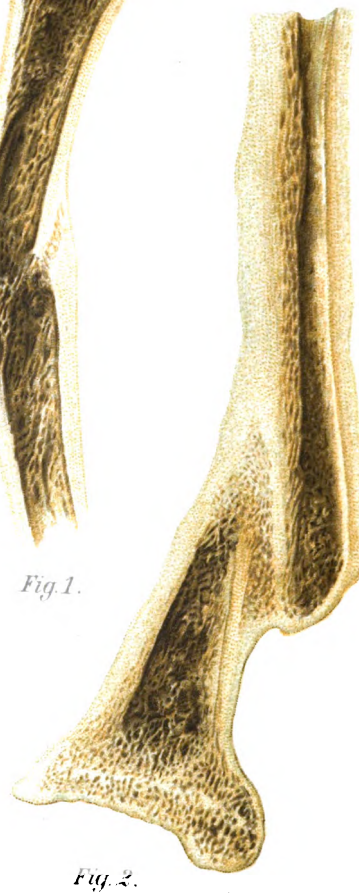

Fig.2.

Digitized by Google

Tab. 6.

Heilungsvorgang bei Knochenbrüchen, Kallusbildung.

Fig. 1. Durchschnitt eines Humerus mit geheilter Fraktur. Dislocatio ad axin. Man erkennt an der Bruchstelle die alte Compacta der Fragmente, verbunden durch Kallusmasse, welche selbst wieder den Charakter kompakter Knochenmasse erhalten hat. Die Markhöhle ist wieder offen nud nur durch spärliche spongiöse Knochenlamellen an der Bruchstelle verengert.

Fig. 2. Durchschnitt einer Tibia mit winkelig geheilter Fraktur. Starke Verschiebung und seitliche Aneinanderlagerung der Fragmente. Die alte kompakte Rinde hat einen mehr spongiösen Charakter bekommen; die Markhöhle ist durch die Rindenteile beider Knochenfragmente und die reichlich zwischen beiden eingelagerte Knochensubstanz unterbrochen.

Fig. 3. Präparat von einem schweren komplizierten Bruch des Oberschenkels. Die Bruchenden sind im Verlaufe der Entzündung in ganzer Dicke nekrotisch geworden; nach Monaten sind die so entstandenen Sequester gelöst. Schließlich wurde die Amputation vorgenommen, weil eine Konsolidation des Knochens nicht zu erwarten war. In Fig. 3 c ist der Knochen in ganzer Dicke mit dem zugehörigen Sequester dargestellt. Man sieht den Sequester als ein Stück mazerierten Knochens mit den vorragenden Bruchzacken; sein anderes Ende ist von dem anliegenden Knochenstück umgeben. An letzterem sieht man die Oberfläche durch zarte Auflagerungen verändert, welche gegen den Sequester zu sehr reichlich sind und einen tropfsteinartigen Charakter besitzen, das Produkt einer ossifizierenden Periostitis.

Fig. 3a das andere Fragment im Längsdurchschnitt, so daß die Auflagerungen, die beginnende Resorption in der Kompakta und der Abschluß der Markhöhle durch Knochenmasse gut zu sehen sind. — Fig. 3 b zeigt den zugehörigen Sequester mit der Bruchfläche auf der einen und den bei seiner langsamen entzündlichen Lösung gebildeten Zacken auf der anderen Seite.

---

eines gewöhnlichen Knochenbruches schon deshalb größerer Bedeutung, weil er subjektiver Natur ist. Zur Unterscheidung von dem Schmerz bei einer Kontusion wird angeführt, daß bei sorgfältiger Digitaluntersuchung der „Bruchschmerz" in besonderer Intensität auf eine kleine bestimmte Stelle lokalisiert sei (lokaler Druckschmerz), bei der Kontusion dagegen den betroffenen Knochen in größerer Aus-

Digitized by Google

dehnung gleichmäßiger betreffe. Von größerem Wert kann dieses Symptom bei indirekten Frakturen werden, d. h. wenn die quetschende Gewalt eine andere Stelle getroffen hat. Zuweilen, z. B. bei Infraktion und Fraktur von Knochenprominenzen an Gelenkenden, ist der Schmerz bei gewissen Bewegungen und bei der Aktion gewisser dort entspringender oder sich ansetzender Muskeln ein verwertbares Symptom (Bewegungsschmerz). Wichtig ist auch unter Umständen die Probe, ob an einer auf Fraktur (Fissur, Infraktion), verdächtigen Stelle bei Biegung oder vorsichtiger Stauchung ein „Stauchungsschmerz" entsteht, ohne daß die fragliche Stelle überhaupt eine Berührung erfährt.

6. Die **Funktionsstörung** ist natürlich ebenfalls z. T. von der Eigenart des Verletzten abhängig. Zweifellos ist beobachtet, daß Verletzte mit frischeingekeiltem Schenkelhalsbruch, mit Fraktur der Fibula allein noch gehen, solche mit Fraktur der Ulna noch ihren Arm gebrauchen, solche mit Kompressionsbruch der Wirbelsäule noch stehen und arbeiten konnten.

Endlich darf nicht vergessen werden, daß die Anamnese, d. h. die Kenntnis, wie die Verletzung sich ereignete, in welcher Weise dieselbe verlief, wie der Verletzte getroffen wurde oder fiel usw., von Bedeutung für die Diagnose sein kann.

Die aufgeführten Erscheinungen eines frischen Knochenbruches, welche man die Kardinalsymptome einer Fraktur nennen könnte, sind natürlich je nach dem betroffenen Knochen und seiner Umgebung, etwa naheliegenden wichtigen Gebilden vielfach verschieden. Die Fraktur kann neben der dadurch bedingten Schädigung (Schädel-Gehirn) kaum in Erscheinung treten; Nervenstämme können durch dislozierte Bruchstücke zum „Reiten" gebracht, gedehnt oder gar verletzt werden (Oberarm — N. radialis); große Blutgefäße können ebenso gedehnt und verengert werden (unterer Femurrand —

Digitized by Google

Poplitealgefäße). Das sind Vorkommnisse, welche im speziellen Teil des Buches zu würdigen sind. Es kann eben niemand als Spezialist Knochenbrüche behandeln, der nicht ein chirurgisch geschulter, ganzer Arzt ist.

Die Untersuchung einer Fraktur

soll schonend für den Kranken geschehen und rasch zum Ziele führen. Dazu gibt, wie erwähnt, die Anamnese und namentlich die Inspektion gute Anhaltspunkte, so daß die manuelle Untersuchung der Bruchstelle nur zur Erledigung bestimmter Fragen ausgeführt werden muß. In jedem Falle soll bei der Untersuchung eine klare Anschauung über die Fraktur, die Form und Lage der Fragmente erlangt werden. Hierzu ist die Anwendung des Röntgenverfahrens unentbehrlich und zuweilen **Narkose** erforderlich. Die genauere und richtige Vorstellung der Verhältnisse lohnt sich bei der Behandlung; schon die Reposition der Fragmente ist dadurch sehr erleichtert. Die Kontrolle mittels, Röntgenuntersuchung ist dabei unerläßlich. Deshalb muß die Röntgenstation leicht zugänglich sein (Aufzug für Bett oder Operationstisch) und so geräumig, daß derartige operative Maßnahmen bequem ausgeführt werden können. Neben der Narkose steht uns hierzu auch die **Lokalanästhesie** zur Verfügung.

Es ist ein bedeutsamer Fortschritt, daß die Methoden zur Erzeugung von Lokalanästhesie so ausgebildet wurden, daß sie zur Untersuchung und Reposition einer Fraktur anwendbar sind und sogar noch während der Anlegung des ersten Verbandes ausreichen. H. Braun hat bei uns zuerst dies gezeigt. Neben der Injektion zwischen den Bruchenden verwendet man die Herstellung der zirkulären Leitungsanästhesie nach Hackenbruch, welche hier den Vorzug zu verdienen scheint. Diese Methode ist vielfach benützt und als nützlich befunden wegen der Leichtigkeit, mit welcher die Reposition zu erzielen und der erste Verband anzulegen ist bei völliger Ausschaltung jeder reflektorischen Muskelspannung.

Bei jeder Erstuntersuchung einer Fraktur soll aber nicht allein der Knochen richtig untersucht

Digitized by Google

werden, sondern es muß — neben der Beachtung des Gesamtbefindens (z. B. Schock, Fettembolie!) — die verletzte Extremität auch mit Rücksicht auf intakten Zustand der Zirkulation (Puls, Hautfärbung) und der Nerventätigkeit (Sensibilität und Muskelfunktion) geprüft werden. Wie peinlich ist es für den Arzt, wenn er eine schon primär entstandene Lähmung des M. deltoideus usw. erst später erkennt!

Besonders schwierig und verantwortungsvoll ist die erste Untersuchung von Verletzten, welche bewußtlos sind. Hier darf nicht vergessen werden, daß außer einer zunächst nachgewiesenen Fraktur auch noch andere, als multiple Verletzungen (Frakturen und Luxationen) vorliegen können, und daß nur durch eine sorgfältige Untersuchung aller Knochen und Gelenke ein fatales Versehen zu vermeiden ist.

Ein wichtiges Hilfsmittel bei der Untersuchung ist die Messung. Da die gebrochenen Knochen fast immer verkürzt sind, so ist der Nachweis eines Längenunterschiedes wichtig. Man braucht hierzu nicht gleich zum Meßband zu greifen; im Gegenteil! Das verletzte Glied ist unter genauem Vergleich mit der gesunden Seite in symmetrischer Stellung und aus der geeigneten Entfernung einer sorgfältigen Inspektion zu unterziehen. Bei fleißiger Übung können geringe Unterschiede oft besser mit dem Augenmaß als mit dem Meßband wahrgenommen werden. Doch auch das Messen muß geübt werden.

Die Untersuchung älterer und veralteter Fälle, wie sie heutzutage zur Entscheidung des Grades der Arbeitsunfähigkeit von Verletzten oft vorzunehmen ist, bedarf größter Sorgfalt. Dabei ergibt sich meistens eine Deformität als Ursache bleibender Störung. Im allgemeinen sollen auch hier, wie immer, die objektiven Veränderungen und die subjektiven Beschwerden in einem gewissen Einklang stehen. Der Arzt hat dabei jede Formstörung und Verschiebung an der Bruchstelle, daselbst etwa vor-

Digitized by Google

handenes Ödem, stärkere Kallusbildung, eine Spur von noch vorhandener abnormer Beweglichkeit, Steifigkeit des benachbarten Gelenkes, Läsion eines anliegenden Nervenstammes (N. radialis, N. peroneus), Atrophie der Muskulatur usw. zu beachten. Es gehört Klugheit und Erfahrung dazu, um nach gründlicher Untersuchung einen Verletzten der Übertreibung oder gar der Simulation zu beschuldigen. Wenn überhaupt ein abnormer Befund vorliegt, so ist zu bedenken, daß häufig, die äußere Gestaltsveränderung nicht mit dem Grad und der Ausdehnung der Splitterung (z. B. bei Brüchen der Fußwurzel) im proportionalen Verhältnis steht, und daß dem Verletzten ein Unrecht geschehen kann, wenn sein Zustand nur nach den objektiv wahrnehmbaren Veränderungen beurteilt wird. Andrerseits gibt es zahlreiche Fälle, in welchen eine erhebliche Deformität an Stelle einer Fraktur besteht und dennoch eine gute Funktion zu konstatieren ist. Das gilt z. B. für viele Gelenkbrüche an der oberen Extremität und für Diaphysenbrüche, bei welchen die Bruchstücke zwar seitlich verschoben sind, aber keinen Winkel bilden, sondern in gleicher Längsrichtung verlaufen. Bei der Beurteilung muß also der Arzt nach gewissenhafter Untersuchung streng individualisieren und nach bestem Ermessen sein Urteil abgeben.

Die Untersuchung mit Röntgenstrahlen.

Die Benützung der Röntgenstrahlen bei der Untersuchung einer Fraktur ist heute ein mit Recht überall eingebürgertes Verfahren. Keine chirurgische Krankenanstalt entbehrt einer Röntgeneinrichtung, viele praktische Ärzte, auch auf dem Lande, wenden das Verfahren selbständig an; und von manchem Verletzten wird eventuell hinter dem Rücken seines Arztes eine Röntgenanstalt aufgesucht, um Aufschluß zu erlangen. Unterbleibt eine Röntgenuntersuchung, so erwächst dem Arzt leicht ein Vor-

Digitized by Google

wurf daraus. Der praktische Wert der Röntgenstrahlen für die Frakturuntersuchung ist sehr groß. Niemals aber darf und kann das Röntgenverfahren die klinische Untersuchung der Fraktur ersetzen; letztere muß sogar der Röntgenaufnahme vorausgehen, damit der wahrscheinliche Sitz einer oder mehrfacher Frakturen bekannt ist und die beste Stelle und Richtung für die Verwendung der Röntgenstrahlen anzeigt. Wie häufig würden Weichteilverletzungen, Nervenläsionen usw. übersehen werden, wenn nur das Röntgenbild Beachtung fände. Und selbst ein negativer Röntgenbefund ist nicht immer ein absoluter Beweis gegen das Vorhandensein einer Fraktur.

Hierzu kommt, daß nicht nur die Herstellung sondern auch die Beurteilung von Knochendetails im Röntgenbilde eines ernsten Studiums bedarf. Dazu besitzen wir heute in schönen Atlanten und ganz besonders in dem Atlas typischer Röntgenbilder vom normalen Menschen von R. Grashey Hilfsmittel, welche die richtige Deutung der Röntgenaufnahmen von Knochen ermöglichen.

Die Röntgenuntersuchung eines Knochens auf Fraktur muß mit allen Hilfsmitteln zur Erzeugung scharfer Bilder, bei vollster Ruhigstellung des frisch verletzten Teiles und unter Vergleich mit der normalen gesunden Seite (Aufnahme des symmetrischen Knochens in völlig symmetrischer Haltung und Lage, auch der Röntgenröhre geschehen. Der verletzte Knochen muß von zwei Seiten (also etwa von vorn und seitlich) aufgenommen werden, weil sonst eine Fraktur übersehen werden kann.

Die beste Richtung für die Bestrahlung muß auf Grund der Erfahrung gewählt werden; zuweilen gibt eine schräge Richtung den besten Aufschluß. „Die Dignität eines Bildes für etwaige Frakturdiagnose zu beurteilen, kann man lediglich aus einer Sammlung „negativer" Bilder von sicheren Frakturen lernen und durch Betrachtung solcher Bilder, die scharf gelungen sind und trotzdem eine Frakturlinie nur mit geübtem Auge erkennen lassen. Gerade solche Bilder sind die besten Studien und Lehrobjekte, sie erziehen zur nötigen Vorsicht" (Grashey). „Es gelingt nicht immer, stattgehabte Verletzungsschädigungen des Knochengerüstes im Röntgenbilde nachzuweisen. Ein negativer Ausfall der Röntgenuntersuchung bald nach der Verletzung läßt nur gröbere Verletzungen des

Digitized by Google

Knochens mit Sicherheit ausschließen" (Wittek). „Klinisch zweifelhafte Frakturen, deren therapeutische Ignorierung schädliche Folgen haben könnte, sind ohne Rücksicht auf etwaigen negativen Röntgenbefund nach allgemein klinischen Gesichtspunkten, also zunächst als Frakturen zu behandeln" (Grashey). — Auch vor „positiven" Fehldiagnosen muß man sich hüten; Epiphysenlinien und Einkerbungen können als Bruchspalten, Sesambeine und Varietäten als abgesprengte Knochenstücke angesehen werden. Die Kenntnis der normalen Knochenform im Röntgenbilde ist also höchst wichtig. Der genauere Verlauf der Bruchlinien und der Dislokation der Fragmente ist häufig nur mit Hilfe des Röntgenbildes zu erkennen; freilich lauf der Bruchlinien und der Dislokation der Fragmente ist hältnisse erforderlich, und ich rate jedem, sich dazu eine Skizze der Knochen- und Frakturlinien zeichnerisch nach dem Röntgenbild durchzupausen; das ist die nützlichste Übung.

Die Verwertung der so erlangten Details ist nicht nur für die feinere Diagnose, sondern auch für die Ätiologie, d. h. für die Art der zur Fraktur führenden Gewalt (z. B. Biegung, Drehung oder Kompression) von Wichtigkeit. Und schließlich zieht der Arzt für die Behandlung und während derselben aus wiederholten Röntgenaufnahmen den größten Vorteil, weil er dadurch kontrollieren kann, ob die Reposition gelungen ist, wie die Fragmente liegen, und ob durch besondere Maßnahmen nicht eine noch bessere Heilung zu erzielen wäre.

Die Diagnose eines Knochenbruches.

Die Diagnose einer Fraktur ist bei Beachtung alles dessen, was über die Erscheinungen und die Untersuchung desselben mitgeteilt wurde, in der Regel nicht schwierig. Fehlt aber jede Dislokation oder ist sie bei Einkeilung der Fragmente oder bei bloßer Infraktion sehr gering, ist nur eine subperiostale Fraktur oder eine Fissur vorhanden, so ist die Diagnose manchmal nur mit Hülfe der Röntgenuntersuchung sicher zu stellen. Die klinischen Erscheinungen bei einer Quetschung (Kontusion) oder Verstauchung (Distorsion) und bei einer Fissur oder Infraktion sind häufig kaum zu unterscheiden; eventuell wird die Diagnose auf Kontinuitätstrennung des Knochens erst später durch die klinisch und im Röntgenbild nachweisbare Kallusbildung und eine auffallend starke Funktionsstörung gesichert. Die exakte Untersuchung mit Röntgenstrahlen hat dazu

Digitized by Google

geführt, daß in den Listen die Diagnose „Distorsion“ und Kontusion sehr eingeschränkt wurde, weil in sehr vielen hierhergehörigen Fällen „Gelenkbrüche“ als vorliegend erkannt wurden.

Die Diagnose hat aber nicht allein das Vorhandensein einer Fraktur, sondern auch deren Details, die Verschiebung der Fragmente, etwa vorhandene Splitterung, die Interposition von Weichteilen usw. festzustellen.

Besondere Hilfsmittel für die Diagnose, wie die Akupunktur und die Perkussion (Osteophonie), haben keine praktische Bedeutung erlangt. Die Benutzung der Röntgenstrahlen ist aber von allergrößter Bedeutung. Mit ihrer Hilfe ist die Lehre von den Frakturen und Luxationen wesentlich bereichert durch Feststellung neuer, bisher unbekannter Tatsachen und durch die Erkennung von irrtümlichen Anschauungen, in denen wir befangen waren. Die modernen Bestrebungen, die Resultate der Frakturbehandlung zu bessern, beruhen z. T. auf den Erfolgen der Röntgenuntersuchung.

Verlauf und Heilungsvorgang der Knochenbrüche.

Nach dem Zustandekommen einer Fraktur tritt eine Schwellung der umgebenden Weichteile ein, welche zum Teil durch den Bluterguß, zum Teil durch eine Infiltration der Gewebe bedingt ist. Die Schwellung wird um so größer, je schwerer die Verletzung und je reichlicher der Bluterguß ist, und je mehr Zeit verstreicht bis zur Reposition und zweckmäßigen Lagerung der Fragmente.

Diese Verhältnisse sind natürlich nicht ohne Einfluß auf den Organismus. An der Bruchstelle finden sich zerrissenes Periost, zertrümmertes Knochenmark und andere Gewebselemente neben dem ergossenen Blut. Hierdurch ist es bedingt, daß bei gesunden Menschen mit subkutanen Frakturen in der ersten Zeit häufig Temperatursteigerung, d. i. Fieber, eintritt. Die Erklärung dieser Tatsache

Digitized by Google

kann in der Resorption kleiner mortifizierter Gewebselemente an der Frakturstelle gesucht werden, wird aber wohl richtiger auf die Wirkung des Blutfermentes, welches von dem Blutextravasat aus zur Resorption kommt, bezogen. Daß durch die Resorption von Blutferment Fieber entsteht, ist experimentell festgestellt (Angerer).

Aus dem zertrümmerten Knochenmark gelangen kleine und größere Mengen von Fett in die Zirkulation (über Fettembolie siehe unten!), welches zum Teil durch die Nieren wieder ausgeschieden wird. Man findet deshalb in manchen Fällen von Fraktur Fett im Urin, daneben zuweilen Eiweiß und Zylinder.

In der Bruchgegend selbst besteht die durch den Bluterguß und eine Art entzündlicher Schwellung (Ödem) bedingte Geschwulst einige Tage, ist aber bei korrekter Behandlung am Ende der ersten Woche in der Regel schon in deutlichem Rückgange. Der Bluterguß markiert sich dann in der Haut mit seiner bekannten Färbung und die Spannung der Haut läßt nach. Bei sehr starker Schwellung finden sich an der

Fig. 18. Seröse Blasen auf der sehr gespannten Haut über dem inneren Knöchel bei schwerer supramalleolarer Fraktur; ganz frisch.

Digitized by Google

Haut der Bruchstelle zuweilen seröse Blasen, sog. Brandblasen (Fig. 18), welche aber bei korrekter Behandlung der Fraktur und, wenn keine Infektion eintritt, den normalen Verlauf nicht stören; sie erfordern sorgfältige Desinfektion der Haut und aseptischen Verband.

An der Bruchstelle bildet sich, bezw. findet sich nach Rückgang der Schwellung eine rundliche, bald knorpelharte Geschwulst von spindelförmigem Charakter, nach oben und unten in die normalen Konturen des Knochens verlaufend. Das ist der sog. Kallus. Während derselbe an Festigkeit zunimmt, wird die abnorme Beweglichkeit der Frakturstelle immer geringer. Schließlich sind die Bruchstücke durch den Kallus fixiert, der Bruch ist konsolidiert.

Es ist eine bemerkenswerte Tatsache, daß dieser Verlauf die Regel ist. Auch bei neugeborenen Kindern wie im hohen Greisenalter kommt es unter normalen Verhältnissen zur Konsolidation der Fraktur durch den Kallus. Seine Bildung ist in der weitaus überwiegenden Masse ein Produkt des Periostes. Indem das Periost an der Bruchstelle vom Knochen abgehoben und zerrissen ist, indem kleine Knochenstückchen in der Umgebung der Fraktur verlagert sind, kommt es an allen diesen Stellen zu einer periostalen Wucherung von dem Charakter einer Periostitis ossificans. Das Knochenmark ist dabei nicht völlig passiv; es zeigt auch eine geringe Kallusbildung (Markkallus). Stellt man sich diese Kallusbildung an einer Fraktur ohne starke Verschiebung der Bruchstücke vor, so verhält sich der äußere oder Periost-Kallus wie eine um die Bruchenden ringförmig herumgelegte Mörtelmasse der innere oder Mark-Kallus verschließt die Mark-

Fig. 19. Periost Kallus bei einer Rippenfraktur ohne Verschiebung.

Digitized by Google

höhle an der Bruchstelle. Beide verbindend, findet sich der spärliche sog. intermediäre Kallus, welcher von dem Periost oder von dem Mark gebildet, von der Seite her zwischen die Knochenenden hineinwächst; praktisch spielt derselbe keine Rolle.

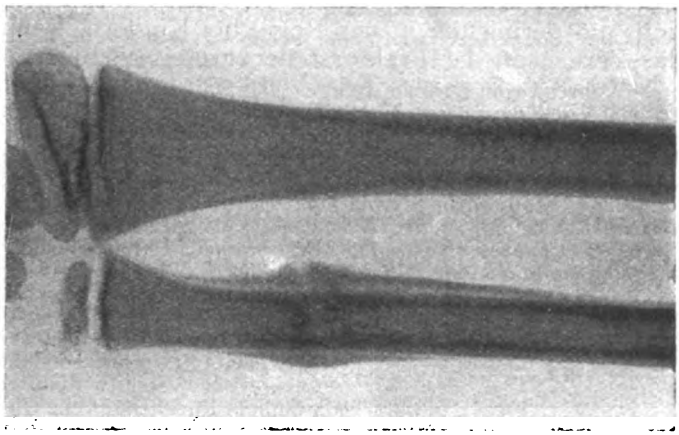

Fig. 20. Kallusbildung im Röntgenbild bei einer ohne Dislokation geheilten Fraktur der Ulna bei einem 12jähr. Knaben, Epiphysen-Linien noch deutlich sichtbar.

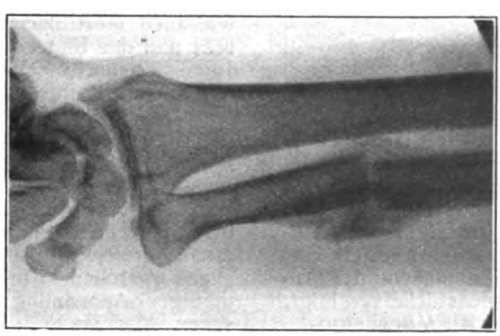

Fig. 21. Übermäßige Kallusbildung bei einer Fr. ulnae; 31 jähr. Mann, verletzt durch den Schlag einer Winde.

Digitized by Google

Unter parostalem Kallus versteht man die Knochenbildung in dem die Frakturstelle umgebenden, blutdurchtränkten, vorzugsweise intermuskulären Bindegewebe, unabhängig vom Periost, wodurch ein voluminöser Kallus (C. luxurians) entsteht. Auch bei starker Dislokation ist der Kallus reichlich; am geringsten in der Regel bei Kindern, wenn das Periost an der Frakturstelle unzerrissen blieb.

Während vom Periost, weniger vom Mark, neues Knochengewebe gebildet wird, verhalten sich die Knochenenden passiv, ja sie bieten deutliche Zeichen von Rückbildung. Im Röntgenbilde zeigen sie Aufhellung („Umbauzone" nach Looser), und bei mikroskopischer Untersuchung eine Zone, in welcher die normale Kernfärbung (Knochenkörperchen, Haversche Kanälchen) fehlt (Bonome, Axhausen) ähnlich einer „aseptischen Nekrose". Bei normaler Frakturheilung tritt Regeneration ein: Die zum Teil ihrer Kalksalze verlustig gegangenen Knochenenden heilen durch erneute Kalkeinlagerung; die Aufhellungszone schwindet (Fromme), und die „nekrotische" Stelle wird durch gesundes Knochengewebe wieder ersetzt, welches vom Periost und Mark aus gebildet wird und wirksam ist für eine innige Wiedervereinigung der Knochen; dabei können die „nekrotischen" Knochenenden, wie auch mortifizierte Weichteile und das Blut (Bier) einen durch Toxine bedingten Anreiz auf die Kallusbildung ausüben.

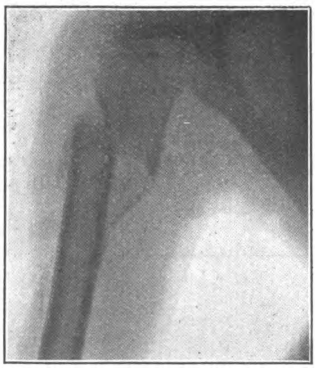

Fig. 22. Reichliche Kallusbildung bei einer kindlichen Fr. colli chir. humeri. Gute Funktion trotz der bestehenden Dislokation. Man erkennt im Röntgenbild, wie der Kallus die Bruchstücke vereinigt. Chir. Kl. München.

Der junge Kallus stellt sich mikroskopisch wie ein unfertiges Knochengewebe dar, welches geflechtartig angeordnete Knochenstreifen enthält mit zahlreichen großen Knochenkörperchen in nicht regelmäßiger Anordnung; dazwischen Markräume. Die Umwandlung in normales, fertiges Knochengewebe erfolgt allmählich und findet ihren Abschluß erst, nachdem längere Zeit funktionelle Einwirkungen, wie Belastung, Druck und Zug bei reger aktiver Muskeltätigkeit der betreffenden Extremität

Digitized by Google

stattgefunden haben. Wie bei dem normalen Knochenwachstum (Apposition und Resorption) kommt es durch diese Vorgänge zu Schwund, Neubildung und Umwandlung von Knochengewebe. Schließlich ist dieses vom normalen, festen Knochen nicht mehr zu unterscheiden; es ist streng lamellös geordnet, enthält spärliche, schlanke, gleich gerichtete Knochenkörperchen, und die Lamellen umgeben konzentrisch die Haverschen Kanälchen. So wird der anfängliche provisorische Zustand des Kallus zu einem definitiven; und man kann die alte Unterscheidung des provisorischen und definitiven Kallus (Dupuytren) jetzt in anderem Sinne als früher, so wie hier angegeben, auffassen. Es spielen sich somit am Knochengewebe noch lange nach der Konsolidation die bekannten, aus der Funktion entspringenden Einflüsse ab, bis die definitive Knochenform vollendet ist; umsolänger, je erheblicher die Dislokation an der Bruchstelle war. Der anfangs reichliche und mehr spongiöse Kallus wird spärlicher und fester, nimmt allmählich den Charakter kompakter Knochenmasse an. Was von der Kallusmasse und den Fragmenten im mechanischen Sinne nicht verwendet wird, das verfällt, zumal bei jüngeren Individuen, langsamer Resorption; es bleibt nur so viel von diesen Teilen, als der Knochen für seine mechanische Leistung bedarf. Auch der Kanal der Markhöhle kann wiederhergestellt werden. (Vergl. Tab. 6.)

Bei infizierten Frakturen kann es zur Nekrose eines oder beider Bruchenden kommen. In diesem Falle von Nekrose erfolgt wie bei der osteomyelitischen Nekrose eine Demarkation zwischen totem und lebendem Knochengewebe; auf seiten des lebenden entsteht eine rarefizierende Ostitis, durch welche allmählich (in 2 bis 6 Monaten je nach dem Alter des Patienten und nach dem befallenen Knochen) die völlige Lösung des toten (Sequester) zustande kommt. Durch ossifizierende Periostitis ist unterdessen neuer Knochen produziert, in der Regel so reichlich, daß durch Verwachsung der von beiden Seiten erzeugten Knochenneubildung (eine Art Ladenbildung) die Konsolidation der Fraktur und nach Entfernung der Sequester die völlige Heilung doch endlich erfolgt. (Vergl. Tab. 6.)

Ueble Vorkommnisse bei Knochenbrüchen und deren Behandlung.

Die **Fettembolie.** Während die Resorption kleiner Mengen ungefährlich ist und gewiß bei jeder Fraktur vorkommt, kann die Resorption größerer Mengen von Fett sehr gefährlich, sogar tödlich werden. Das Fett stammt aus dem zertrümmerten Knochenmark, zuweilen wohl auch aus dem gequetschten Panniculus an der Bruchstelle. Das bei Körpertemperatur flüssige Fett kann direkt in die zerrissenen Knochenvenen und so in die Zirkulation gelangen; zum Teil geschieht dies durch

Digitized by Google

die Lymphwege. So kommt es zur Fettembolie in den Lungenkapillaren (klin. Atmungsstörung, Oppressionsgefühl). Soweit das Fett die Lungenkapillaren passiert, gelangt es in den arteriellen Kreislauf und kann hier in den verschiedenen Organen zu Embolien (allgemeine Fettembolie) führen. Die Folge davon sind klinisch erkennbare miliare Blutungen in der Haut der ganzen Körperoberfläche, zuweilen in der Schleimhaut des weichen Gaumens, und der hinteren Rachenwand, in der Augenbindehaut und bei ophthalmoskop. Untersuchung in der Netzhaut (Wilke) bei der zerebralen Form, welche mit Schläfrigkeit, bis zu vollem Koma sich steigernd, einhergeht. In den tödlichen Fällen ist Fettembolie in den Lungen, in den Hirnkapillaren und in anderen Organen nachzuweisen. Nicht selten ist Temperatursteigerung vorhanden. Die Therapie hat durch Stimulantien die Herzaktion zu heben, um die Ausscheidung des Fettes durch die Nieren zu ermöglichen. Bei schwerem, gefahrdrohendem Zustande hat Wilms mit Erfolg am Halse die Eröffnung des Duct. thoracius vorgenommen, um das auf der Lymphbahn eingedrungene Fett vor seinem Transport in die Blutwege ablaufen zu lassen.

Fig. 23. Fettembolie im Lungengewebe. Frisches Präparat mit Natronlauge behandelt. Das Fett innerhalb der Kapillaren und in einzelnen Tropfen.

Venenthrombose und **Embolie.** Bei subkutanen Frakturen kommt es zuweilen zur Thrombose in den Venen der Bruchgegend; klinisch manchmal erkennbar durch umschriebenes Ödem und durch Schmerz, welcher nicht der Knochenverletzung entspricht. Diese an sich harmlose Veränderung kann bedenklich werden, wenn sich im Anschluß an diese lokal umschriebene Thrombose, besonders bei vorhandenen Varicen, eine ausgedehnte Thrombose entwickelt; auch kann es durch Verschleppung eines Thrombusstückes aus der Frakturgegend in die Lungenarterie plötzlich zur Lungenembolie mit schweren Erscheinungen oder raschem Tod kommen — zuweilen völlig unerwartet bei scheinbar bestem Verlauf der Frakturheilung. Diese Komplikation ist häufiger bei Frakturen der unteren Extremität, meistens in der 3. Woche, zuweilen bei relativ leichten Fällen, z. B. nach Fraktur der Patella und bei Knöchelbruch. Frühzeitige Massage und heftige aktive Bewegungen können deshalb gefährlich sein.

Hypostatische Pneumonie ist eine Gefahr für ältere schwächere Personen, wenn sie im Anschluß an einen

Digitized by Google

Knochenbruch längere Zeit bettlägerig sind. Außer kräftiger Ernährung und angemessenen Reizmitteln ist fleißiger Lagewechsel, Aufsitzen, Atmungsübung propylaktisch wichtig; besonders aber baldmöglichstes Verlassen des Bettes, Gehverbände.

Verletzungen der Blutgefäße sind sehr selten; es kann dadurch zu großen Blutergüssen, bei Verletzung der Arterien (am häufigsten ist die Zerreißung der Aa. tibial. ant. und post. beobachtet) auch zur Bildung von traumatischen Aneurysmen (A. axillaris, subclavia, poplitea) und zur Gangrän kommen. Wir haben kürzlich ein traum. Aneurysma der A. intercostalis bei Rippenfraktur beobachtet. Therapie: operative Freilegung und Unterbindung des verletzten Gefäßes.

Hochgradiger Bluterguß mit starker Schwellung an der Bruchstelle kann die Folge schwerer Verletzung oder gewaltsamer Repositionsmanöver sein. Der Druck des Extravasates und des durch Imbibition gequollenen Zellgewebes kann so bedeutend werden, daß die Haut maximal gespannt wird, und schließlich bedenkliche Zirkulationsstörungen auftreten. Ich habe das mehrfach bei Frakturen am unteren Femurende und am Unterschenkel beobachtet und die Gefahr der Gangrän durch ausgiebige Entspannungsschnitte gehoben.

Fig. 24. Nervus radialis, kolbig verdickt, fast umwachsen von reichlichem Kallus, bei einer Fraktur des Humerus. Der Nerv ist durch Abmeißeln der Knochenränder besser freigelegt. Heilung der Lähmung. Abbildung nach Ollier und eigener Beobachtung.

Nervenverletzungen können bei Frakturen in verschiedener Weise zustande kommen; primär und sekundär. Primär, indem ein dem Knochen aufliegender Nervenstamm, wie der N. radialis am Humerus und der peroneus an der Fibula, gleich bei der frakturierenden Gewalteinwirkung, durch dieselbe Gewalt direkt verletzt (Zerreißung, Quetschung) oder durch Verlagerung der Bruchstücke, also mehr indirekt, beschädigt wird (Quetschung, Überdehnung; auch Interposition kommt vor). Sekundär, indem der betreffende Nerv „nach und nach über die Kanten der dislozierten Fragmente, wie die Saite einer Geige am Steg allmählich überdehnt wird“ („intermediäre Lähmung“ nach Feßler); ein so beschädigter Nerv kann dann während der Heilung durch Callus umwachsen oder in straffem Narbengewebe eingebettet werden, ein Vorgang welcher für sich allein auch, jedoch viel seltener, ausreichen kann, einen vorher unverletzten Nerven zu schädigen. Die Folge davon ist eine sofort (primär) oder erst später (sekundär) im Verband oder nach Abnahme des Ver-

Digitized by Google

bandes bemerkbare Lähmung (eine motorische, sensible, zuweilen auch trophische). Die Erscheinungen sind natürlich von der Ursache und dem Gebiet des verletzten Nerven abhängig. Operative Hilfe ist sowohl im diagnostischen Sinne (z. B. Freilegung des N. radialis) wie zur Therapie (Lösung des gequetschten Nerven aus der Kallusmasse, Vereinigung der getrennten und auseinandergewichenen Nerven) möglichst frühzeitig auszuführen und kann zu völliger Heilung führen; sogar nach spät (eventuell viele Monale lang nach der Verletzung) ausgeführter Operation kann Heilung oder doch Besserung eintreten.

Knochenatrophie an der Bruchstelle konnte vor der Ära der Röntgenstrahlen nicht erkannt werden. Erst seitdem wurde festgestellt, daß namentlich im Bericht der kleinen, spongiösen Knochen, so der Handwurzel und der Fußwurzel bald nach traumatischen Einwirkungen auf die betreffende Gegend, auch bei Frakturen nahegelegener Knochen (z. B. unteres Radiusende und Knöchel) eine auffallende Aufhellung dieser Knochen im Röntgenbilde zuweilen erscheint; eine Veränderung, welche als Schwund von Knochenteilchen, als wahre Knochenatrophie aufzufassen ist. Sudeck hat diesen Vorgang als akut reflektorische Knochenatrophie gedeutet; in solchen Fällen ist in der Regel die Region durch Schmerzhaftigkeit und durch vasomotorische und trophische Störungen der Haut ausgezeichnet; auch findet sich meist ein Schwund der zugehörigen Muskulatur, welcher ungewöhnlich hochgradig ist und den durch einfache Inaktivität erklärbaren Zustand weit überragt. In anderen Fällen mögen noch andere örtliche und vielleicht allgemeine Momente mitspielen. Sicher ist, daß die Störung, wo immer sie auftritt, zur Erweichung der Knochen führt und Verbiegungen verursachen kann. Es scheint, daß die von uns in die Frakturbehandlung eingeführte venöse Hyperämie (S. 45) auch in solchen Fällen günstig zu wirken vermag. (Ledderhose), vielleicht auch die Anwendung der Höhensonne.

Verlangsamte Kallusbildung. Manchmal entwickelt sich der Kallus in übermäßiger Weise (Callus luxurians); wirkliche Kallusgeschwülste (Osteome, Enchondrome) sind selten; zuweilen ist die Kallusbildung auffallend verzögert. Die Ursache hiefür ist selten festzustellen; zu berücksichtigen sind konstitutionelle Veränderungen (Schwäche, Krankheiten). Im allgemeinen ist die Konsolidation von Diaphyesenfrakturen verlangsamt, wenn es sich um komplizierte Brüche handelt, und — wie neuere Erfahrungen allgemein gezeigt haben — wenn die Knochennaht an der Bruchstelle ausgeführt wurde (Fehlen des Bluterguss, Bier). In solchen Fällen kann durch vorsichtiges Abwarten und Verwendung geeigneter Hilfsmittel doch in der Regel die Konsolidation erreicht und die Entstehung einer Pseudarthrose vermieden werden. Zu diesen Hilfsmitteln gehört außer allgemeiner Kräftigung (Diät) das Umhergehen und das

Digitized by Google

Hängenlassen der gebrochenen Glieder in passenden Verbänden (Gehverbände). Von günstiger Wirkung ist die Herbeiführung einer venösen Hyperämie an der Bruchstelle durch Umlegen einer mäßig gespannten Gummibinde oberhalb der Bruchstelle, während der Gliedabschnitt unterhalb von ihr durch Bindeneinwicklung geschützt wird (Fig. 25). Die venöse Hyperämie kann auf diese Weise leicht auf eine bestimmte Stelle lokalisiert und durch den Grad des elastischen Zuges — wenn ich so sagen darf — dosiert werden (vgl. Helferich, Über künstliche Vermehrung der Knochenneubildung, Archiv f. klin. Chir. 1887, Bd. 36). Dieses Verfahren hat sich bei Frakturen mit verlangsamter oder geringer Kallusbildung oft wirksam erwiesen und kann natürlich mit den verschiedenen Immobilisationsmethoden kombiniert werden; nur darf nicht zuviel Zeit seit dem Zustandekommen der Fraktur verstrichen sein, weil dieses Mittel lediglich bei vorhandener Tendenz zur Knochenneubildung wirksam sein kann. Wir haben versuchsweise alle Schaftbrüche der Röhrenknochen, speziell der untern Extremität, schon in der Anfangszeit, in dieser Weise behandelt, allem Anscheine nach mit gutem Erfolg. Auch aktive Hyperämisierung der Bruchgegend mit Hilfe des Heißluft-Apparates kann auf die Kallusbildung anregend wirken; in diesem Sinne wird neuerdings auch die künstliche Höhensonne verwendet. — Ein energisches unblutiges Mittel ist das Reiben der Bruchstücke aneinander (in Rauschnarkose oder Lokalanaesthesie), das perkutane Einschlagen von Nägeln in die Bruchenden, um Reizung und stärkere Reaktion zu erzwingen; auch die Injektion von frischem, (aus einer Vene des Patienten angesaugtem Blut in die Bruchgegend nach Bier), oder von Jodtinktur sind operative Maßnahmen, welche vielfach erprobt und wirkungsvoll gewesen sind.

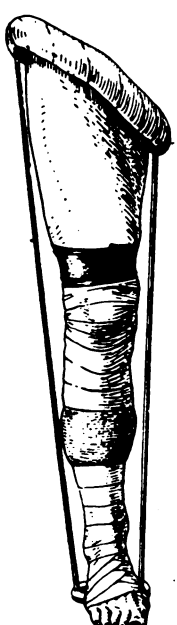

Fig. 25. Darstellung unseres Verfahrens zur Erzeugung venöser Hyperämie an der Bruchstelle, Mitte des Unterschenkels. Die Gummibinde ist über einen Filzstreifen angezogen und durch eine Klammernadel fixiert. Das Bein ist im übrigen durch Bindeneinwicklung geschützt, so daß die Wirkung der Hyperämie ganz auf die Bruchstelle beschränkt bleibt; die ödematöse Schwellung ist gut zu erkennen. Das Bein wird hier in einer Thomasschiene fixiert und entlastet. (Vergl. Text.)

Digitized by Google

Pseudarthrose nennt man das neue (falsche) Gelenk, welches bei ausbleibender Konsolidation an der Bruchstelle entstehen kann. Manches Hierhergehörige wird noch bei der Therapie erwähnt werden. In Kürze ist festzuhalten, daß man eine fibröse Pseudarthrose und eine „wahre" Pseudarthrose, d. h. eine Gelenkbildung mit Gelenkspalt und einer Art Kapsel unterscheidet.

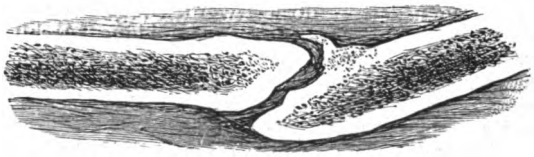

Fig. 26. Fibröse Pseudarthrose der Ulna (nach Bruns). Die Fragmente sind nur durch Bindegewebszüge verbunden.

Die Bildung einer Pseudarthrose kann auf allgemeinen oder auf lokalen Ursachen beruhen. Von allgemeinen Ursachen kommen Syphilis, allgemeine Schwäche, Inanition, Schilddrüsenatrophie, auch Rachitis usw. in Betracht; in solchem Falle ist

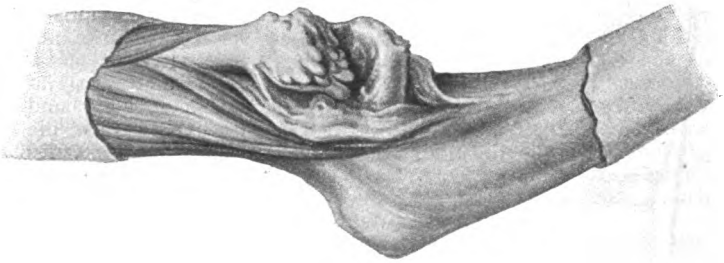

Fig. 27. Falsches Gelenk nach Fraktur des Humerus. Von den Knochenenden ist das eine leicht kolbig, das andere nach Art einer Pfanne gebildet: sie artikulieren aufeinander innerhalb einer wirklichen Kapsel, welche durch Zottenbildung ausgezeichnet ist (Leichenpräparat: eigene Beobachtung.) Vergl. Fig. 28.

die betreffende spezifische Kur angezeigt. — An der Bruchstelle selbst können verschiedene Umstände die Bildung einer Pseudarthrose veranlassen: so starke Quetschung der Bruchstele, wie es bei schweren direkten Frakturen, besonders bei komplizierten Frakturen der Fall ist. — Neben der starken Läsion der Gewebe spielt das Fehlen des Blutergus-

Digitized by Google

ses eine Rolle. Ferner gibt es Knochenstellen, welche zur Kallusbildung schlecht geeignet sind, weil ihnen das knochenbildende Periost völlig oder stellenweise fehlt: Patella und Olekranon sind auf der einen Seite mit Knorpel, auf der anderen mit dem fibrösen Faserlager des Ansatzes von Quadriceps und Triceps bedeckt, ihre Frakturen heilen häufig nur durch fibröse Vereinigung. Ähnlich verhalten sich der Schenkelhals, die Handwurzelknochen, das untere Femurende oberhalb des Kniegelenkes mit seiner typischen „Resorptionsfläche". — Die altbekannte Tatsache, daß intraartikuläre Knochenbrüche viel seltener knöchern verheilen als andere, hat neuerdings eine interessante Erklärung gefunden, indem der Einfluß der Synovia, welche die Bruchenden umspült, einen die Kallusbildung hemmenden Einfluß auszuüben imstande sei (Bier). — Unter Berücksichtigung unserer Bemerkungen über den Heilungsvorgang der Knochenbrüche ist der Satz zu verstehen, daß im Verlaufe jeder Fraktur sich ein Kampf zwischen Heilung und

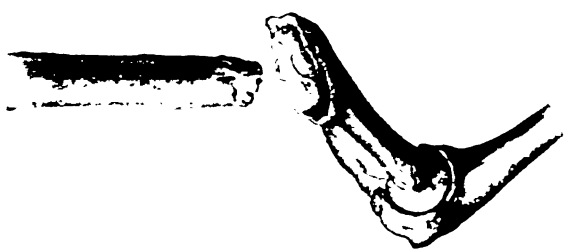

Fig. 28. Knochenpräparat einer ausgebildeten Pseudarthrose.

Dasselbe Präparat wie in Fig. 27 in mazeriertem Zustande. An der Rückseite des unteren Oberarmbruchstückes ist eine Art Pfanne gebildet, in welcher das wenig veränderte Ende des oberen Bruchstückes artikuliert. Die Pfanne ist lediglich durch periostale Auflagerung gebildet. Die Markhöhle der beiden Bruchstücke ist an deren Ende verschlossen.

Pseudarthrosenbildung abspielt (Bier). Es gibt sicher Pseudarthrosen, welche durch mechanische Schädlichkeiten nicht bedingt sind, welche vielmehr örtlichen degenerativen Prozessen ihre Entstehung verdanken.

Eine Pseudarthrose kann aber auch trotz reichlicher Kallusbildung entstehen, wenn die Bruchstücke stark übereinander verschoben sind, oder wenn Weichteile zwischen die Bruchenden gelagert sind. Die Interposition von Weichteilen, besonders von Muskelbündeln, ist ein absolutes Hindernis der Konsolidation und führt stets zur Pseudarthrose. Bei den Frakturen des Oberarms und des Oberschenkels ist die Muskelinterposition am häufigsten beobachtet, was sich aus der

Digitized by Google

Länge dieser Knochen und der Möglichkeit stärkster Dislokation der Bruchstücke, so daß dieselben in die dicke umgebende Muskelmasse eindringen können, erklärt. Die Diagnose dieser Interposition bei einer frischen Fraktur ist zu stellen, wenn das eine Fragment bei Kontraktion des angespießten Muskels mitbewegt wird (selten), und namentlich durch den Mangel der Krepitation trotz eines hohen Grades von abnormer Beweglichkeit der sich berührenden Fragmente. In frischen Fällen ist die Reposition zu erzwingen, bis Krepitation vorhanden ist.

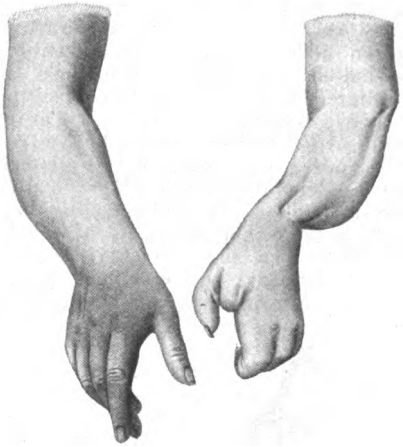

Fig. 29. Alte Pseudarthrose am linken Vorderarm durch Knochendefekt nach schwerer Fraktur in früher Jugend.

Eine starke Dislokation („Reiten") der Fragmente kommt auch hauptsächlich an Humerus und Femur vor. Hierbei kann an jedem

---

Die 44jährige Chr. Hacker brach als achtjähriges Kind den linken Vorderarm infolge eines Falles an mehreren Stellen. Es wurden Knochenstücke entfernt; erst nach $^3/_4$ jähr. klinischer Behandlung erfolgte Heilung, doch blieb der Arm fast unbrauchbar. — Jetzt besteht stumpfwinkelige Ankylose im linken Ellbogen, auch die (klein gebliebenen) Finger der linken Hand sind gebeugt und unbeweglich. Der linke Vorderarm um 11 cm kürzer als der rechte; Pseudarthrose zwischen seinem mittleren und unteren Drittel. In dem peripheren Stück ist der Radius erhalten, die Ulna mangelt völlig; an Stelle der Pseudarthrose fehlt jeder Halt; das Stück fällt mit der Hand einfach herab, wenn sie nicht unterstützt wird. Die Patientin hilft sich mit einer selbst improvisierten Schiene und vermag dann den Daumen ein klein wenig gegen die unbeweglichen Finger zu opponieren. Es finden sich eingezogene Narben an der alten Frakturstelle und am Ellbogen. — Wahrscheinlich war die Fraktur von Anfang an kompliziert, es folgte ausgedehnte eitrige Entzündung, Resektion des unteren Bruchstückes der Ulna, endlich Ausheilung mit Pseudarthrose des Radius, Defekt der Ulna, und Steifigkeit fast aller beteiligten Gelenke und Sehnen.

Digitized by Google

Bruchstück eine reichliche Kallusbildung vorliegen, aber es kommt nicht zur Vereinigung der Kallusmasse. Daß ungenügende Immobilisation der Fraktur auch die Entstehung einer Pseudarthrose begünstigt, ist begreiflich und häufig bei den von Kurpfuschern „behandelten" Knochenbrüchen zu konstatieren.

Zur Heilung einer Pseudarthrose sind kleinere Eingriffe wie die Friktion der Bruchenden, Einschlagen von Nägeln oder Elfenbeinstiften in sie mit folgender Immobilisation nur ausreichend, wenn mangelhafte Kallusbildung oder ungenügende Immobilisation die Urscahe der Pseudarthrose und noch kein längerer Zeitraum verstrichen ist. Handelt es sich um Interposition, starke Verschiebung an der Bruchstelle und um Bildung einer neuen Gelenkverbindung, so kann nur die operative Entfernung des zwischengelagerten Gewebes, Resektion der Bruchenden mit folgender Knochennaht oder andersartiger Fixation zur Heilung führen; eine wesentliche Sicherung des Resultates erzielt man durch Überlagerung der operativ vereinigten Frakturstelle mit einem frischen, periosthaltigen Knochenstück, welches etwa von der Tibia desselben Patienten entnommen wird. Ist ein größerer Knochendefekt an der Bruchstelle vorhanden, so wird eine Knochentransplantation dieser Art zur Heilung führen.

Vereiterung einer subkutanen Fraktur, d. h. des vorhandenen Blutergusses kann vorkommen von irgend einer Infektionsstelle (Angina, Furunkel usw.) aus, auch ohne die geringste Hautverletzung an der Frakturstelle. In diesem Fall ist frühzeitige ausgiebige Inzision indiziert, und Ruhigstellung der Fraktur; prophylaktisch empfiehlt sich die Beachtung jeder Entzündungsstelle.

Delirium tremens ist eine fatale Komplikation bei den Frakturen der Alkoholiker; dann sind namentlich bei Beinbrüchen schwere, dick gepolsterte Gipsverbände, verstärkt durch Eisenschienen, ständige Bewachung, damit der gegen Schmerzen unempfindliche Patient nicht aufsteht, am Platze. Vorsicht mit Narcoticis, wenn das Delirium ausgebrochen ist! Prophylaktisch reiche man von Anfang an den gewohnten Alkohol und sorge dafür, daß der Verletzte nicht schlaflos ist (event. Chloralhydrat besser als Morphium; auch Paraldehyd).

Prognose der Knochenbrüche.

Die Prognose bei nicht komplizierten subkutanen Frakturen ist quoad vitam im allgemeinen eine günstige, wenn nicht unvorhergesehene üble Zufälle eintreten (s. oben) und wenn es sich nicht um alte oder sonst sehr geschwächte Individuen handelt. Von den alten Leuten mit Frakturen der un-

Digitized by Google

teren Extremität stirbt ein erheblicher Bruchteil an hypostatischer Pneumonie, wenn nicht frühzeitig für ambulante Behandlung Sorge getragen wird.

Was jedoch die Wiederherstellung des gebrochenen Knochens nach seiner Form und Funktion betrifft, so hat die neueste Zeit unsere Kenntnisse sehr erweitert, und zwar auf zweifache Weise. Die eine Tatsache ergab sich aus der Anwendung der Röntgenstrahlen, nämlich die, daß der nach Fraktur geheilte Knochen nur selten die normale Form wieder erlangte, und daß auch in Fällen von Frakturheilung mit günstiger Funktion eine Deformität an der Bruchstelle die Regel war. Im allgemeinen kann man sagen, daß die Deformität dann für die Funktion ungünstig ist, wenn die Bruchstücke winkelig vereinigt sind; besteht jedoch nur eine Verkürzung infolge von Längsverschiebung der Fragmente ohne Winkelstellung, so ist eine günstige funktionelle Heilung nicht ausgeschlossen. Die zweite wichtige Erkenntnis gewann man durch die statistische Bearbeitung des von Krankenkassen und Berufsgenossenschaften seit der **modernen Unfall-Gesetzgebung** gewonnenen Materials; so ergab sich der Einfluß der einzelnen Frakturen auf die spätere Arbeitsfähigkeit der Betroffenen zahlenmäßig. Diese Untersuchungen ergaben zunächst erschreckend ungünstige Resultate; niemand hatte sie so schlimm vermutet.

Hänel fand unter 121 Fällen von Fraktur des Oberschenkelschaftes 34 % geheilt, 66 % dauernd geschädigt; die Heilungsdauer betrug durchschnittlich $13^1/_2$ Monate. — Von 19 Fällen mit Schenkelhalsbruch starben 12 %, heilten 12 %, blieben dauernd geschädigt 76 %. — Von 148 Unterschenkelbrüchen waren 78 % geheilt, 21 % dauernd geschädigt. — Von 32 Oberarmbrüchen waren 72 % geheilt; von 67 Vorderarmbrüchen 89 % geheilt.

Bessere Resultate berichtete Loew von 167 Unterschenkelfrakturen. Und erheblich günstiger zeigten sich die Resultate, welche Bardenheuer im Kölner Bürgerhospital mit seiner Extension bei den Brüchen der unteren Gliedmaßen erzielte. Während Liniger bei 500 mit Kontentiv-Verband behandelten Oberschenkelbrüchen nur 5 % Heilung ohne Invalidität fand, konstatierte Luxemburg aus Bardenheuers Statistik 24 % Nicht-

Digitized by Google

invaliden. Dr. Wettstein, ein Anhänger der Zuppingerschen Extension, rühmt diesem Verfahren noch bessere Resultate nach. Er fand in dem Material der Züricher Klinik, wo mit Semiflexion nach Zuppinger behandelt wurde, keinen einzigen Invaliden unter den Oberschenkelbrüchen. Hiermit ergibt sich schon der wesentliche Einfluß der Therapie auf die Heilungsresultate in funktioneller Hinsicht. Für die immobilisierende Behandlung konnte Jottkowitz den günstigen Einfluß einer systematischen mechanischen Nachbehandlung zahlenmäßig darlegen; bei nur wenig verlängerter Behandlungsdauer kamen innerhalb der 13 wöchentlichen Karrenzzeit 49 % aller Fälle zur Heilung, gegen 36 % früher.

Für die Unterschenkelfrakturen hat Chiari aus dem Material der Innsbrucker Klinik v. Haberers eine Bearbeitung veröffentlicht, welche die Wichtigkeit der Behandlungsmethode auch für diese bestätigt.

Die Tatsache, daß die Zugehörigkeit des Verletzten zur Unfallversicherung das Heilungsresultat im allgemeinen verschlechtert, ist nicht zu bestreiten; der Rentenempfänger beansprucht in der Regel ceteris paribus eine längere Behandlungsdauer und zeigt ein minder günstiges Endergebnis; deshalb eben die länger fortgesetzte oder gar dauernde Zahlung einer Rente. Eine üble Folge der an sich wohltätigen Unfallgesetzgebung!

Über die Frage, ob eine nachträglich allmähliche Besserung nach deformer Frakturheilung vorkommt, ist folgendes zu sagen. Der fleißige Gebrauch und die Übung des verletzten Gliedes ist für die möglichst vollkommene Wiederherstellung der Form und der Funktion von großer Wichtigkeit, und es ist ratsam, daß der Patient richtig instruiert und zu energischer Übung angespornt wird. Dadurch ist manches zu erreichen bei älteren und namentlich bei jüngeren Erwachsenen; viel mehr kann aber hierdurch bei Kindern erzielt werden, und es ist nicht selten wunderbar, wie die reparatorischen Wirkungen an einem kindlichen Körper auch nach mit erheblicher Deformität geheilten Frakturen zur Wiederherstellung fast normaler Verhältnisse führen können. Dies und die Ansicht, daß bei Kindern sogar eine nach Fraktur eingetretene Verkürzung etwa des Oberschenkels oder der Unterschenkelknochen teilweise wieder ausgeglichen werden könne, ist aus dem Krankenhaus Hamburg-Eppendorf (Prof. Kümmell) bestätigt worden.

Digitized by Google

Aber kein Arzt möge auf solche Besserungen rechnen! Nur die Erzielung einer möglichst normalen Form des frakturierten Knochens kann ein gutes Reslutat gewährleisten und den behandelnden Arzt von seiner ernsten Verantwortung entlasten. Die nicht gehobene Dislokation der Bruchstücke und die Versteifung der anliegenden Gelenke bedingen eine übermäßige lange Behandlungszeit und ungünstige Resultate; eine beträchtliche Zahl der Verletzten verfällt dauernder Krüppelhaftigkeit.

Hier kann und muß Wandel geschaffen werden! Auch bei den subkutanen Frakturen liegt das Schicksal des Verletzten in der Hand des Arztes.

Therapie der Knochenbrüche.

Die Aufgabe ist: Knöcherne Heilung des Knochenbruches ohne Verschiebung und mit guter Funktion, also Konsolidation des Bruches in guter Stellung der Fragmente, ohne Schädigung der Nachbarteile, besonders der anliegenden Gelenke und der Muskulatur.

Diese Aufgabe wäre leicht zu lösen, wenn die Spannung der Muskulatur nicht bestände; aber im Bereiche der Fraktur zeigen die Muskeln eine über den normalen, physiologischen Muskeltonus abnorm gesteigerte Spannung. Dieser Muskelzug wirkt ständig im Sinne einer Verkürzung; er bedingt Längsverschiebung und Winkelstellung der Bruchstücke; seine verhängnisvolle Wirkung hört erst auf, wenn an der Bruchstelle eine Konsolidation von genügender Festigkeit eingetreten ist.

Zuppinger hat neuerdings diese Vorgänge besonders klar hervorgehoben und methodisch für die Therapie verwertet. Es muß nämlich erstrebt werden, daß die Muskelspannung bei Frakturen an den Extremitäten möglichst gering und nicht ungleichmäßig sei. Jeder weiß, daß bei Streckstellung im Knie und Ellbogen die Muskeln an der Beugeseite wie Oberschenkel und Oberarm gespannt, an der Streckseite entspannt sind. Es gibt für jedes Gelenk eine Mittelstellung, bei welcher

Digitized by Google

die Beuger und Strecker gleichmäßige Spannung bzw. Entspannung aufweisen. Diese Mittelstellung ist im allgemeinen die richtige für die Frakturbehandlung; sie gestattet die beste Reposition der Bruchstücke, erleichtert die Erhaltung (Retention) der reponierten Stellung und bedarf bei Anwendung der Dauerzugbehandlung die geringste Gewichtsbelastung. Dieses Prinzip in die Praxis eingeführt und seine technische Durchführung gezeigt zu haben, ist das große Verdienst Zuppingers.

Man unterscheidet im allgemeinen:

I. **Die immobilisierende Behandlung,** welche durch feste Verbände eine Heilung in möglichst guter Stellung der Fragmente anstrebt, bis die Konsolidation der Fraktur erreicht ist. Von alters her ist diese Methode eingebürgert. Bei ihrer strengen Anwendung resultieren bei Abnahme des Verbandes Verhältnisse, welche durch Steifigkeit der nahen Gelenke und Atrophie der Muskulatur charakterisiert sind und dieserhalb eine weitere langandauernde, oft schmerzhafte „medicomechanische" sog. orthopädische Nachbehandlung erheischen.

II. **Die funktionelle Behandlung.** Diese ergab sich in der Zeit, als die Nachteile längerer Ruhigstellung für Gelenke und Muskeln Beachtung fanden, als man allgemein anfing, die kunstgerechte Massage und Heilgymnastik als Heilmittel zu benützen. Sie wird oft als die „französische Methode" oder als die des Pariser Chirurgen Lucas Championnière bezeichnet. Dieselbe verzichtet von vornherein auf eine möglichst vollkommene Wiederherstellung der Form und legt das Hauptgewicht auf die Erhaltung bezw. Förderung der Funktion. Daher möglichst vom ersten Tage an Massage der Frakturstelle (anfangs natürlich sehr vorsichtig und gelinde), und frühzeitige Bewegung der nahe der Frakturstelle liegenden Gelenke; Verzicht auf strenge Fixation; die Bruchstelle wird höchstens mit einer Flanellbinde eingewickelt, der Arm in eine Mitella, das Bein flach im

Digitized by Google

Bett zwischen Sandsäcke gelagert. Nur bei starker Dislokation der Bruchstücke Anwendung eines immobilisierenden Verbandes, und auch dann nur auf einige Tage bis höchstens zwei Wochen, um sodann Massage anzuwenden.

III. **Die Extensionsbehandlung,** d. i. **die Behandlung mit permanenter Distraktion der Bruchstelle.** Als eifriger Vorkämpfer dieser Methode hat sich Bardenheuer in Köln verdient gemacht. Er rühmt mit Recht, daß sie die beste Korrektur der Dislokation an der Bruchstelle, also die vollkommenste Wiederherstellung der Form zulasse und eine funktionelle Behandlung in allen Stadien des Verlaufes nicht ausschließe; infolge davon seien die Resultate am Kölner Bürgerhospital ausgezeichnet und bei Schaftbrüchen eine Pseudarthrose nicht zu befürchten.

Welche von diesen drei Methoden ist die beste? Jede hat ihre Anhänger, und mit jeder lassen sich gute, befriedigende Erfolge erzielen, wenn richtig vorgegangen wird. Freilich, die Zeiten, da eine Fraktur frisch immobilisiert wurde, und der Verband vier bis fünf Wochen liegen blieb, müssen vorüber sein! Welche Methode auch von dem einzelnen Arzt bevorzugt werden mag — viel Arbeit gehört dazu, eine Fraktur einwandfrei zu heilen, Arbeit im Sinne sowohl der fortwährenden Kontrolle der Stellung der Bruchstücke, wie der funktionellen Aufgabe. Das Gefühl der großen Verantwortung läßt den Schlendrian der alten traditionellen Behandlung nicht mehr aufkommen, auch ohne das Haftpflichtgesetz! Die Röntgenuntersuchungen und die früher so ungünstigen Resultate der Frakturbehandlung (S. 50) haben uns weiter gebracht. Wir brauchen keine der genannten Methoden als die für alle Knochenbrüche einzig brauchbare zu bezeichnen; indem wir für die einzelnen Brucharten diese oder jene Methode, oder auch Kombinationen derselben benützen, können wir befriedigende Erfolge erzielen. Nur dür-

Digitized by Google

fen wir zumal bei den Gelenkbrüchen nicht vergessen, daß die funktionelle Heilung wichtiger ist als die anatomische. Die schroffe Gegenüberstellung der drei Behandlungsmethoden entspricht nicht mehr den wirklichen Verhältnissen. Bei der Anwendung der I. Methode (Immobilisation) wird durch häufigen Verbandwechsel (Etappenverband, leicht abnehmbare Schienen) für Ausübung der Massage usw. gesorgt; bei der Bevorzugung der funktionellen Behandlung braucht man keineswegs auf jede eventuell nur vorübergehende Immobilisation zu verzichten. Ebenso kann die Extensionsbehandlung mit Handgriffen, welche mehr den beiden anderen Behandlungsmethoden angehören, kombiniert werden.

Die erste Aufgabe bei der Behandlung einer frischen Fraktur bleibt die exakte Reposition der Bruchstücke, welche sich zweckmäßig der entscheidenden Untersuchung sofort anschließt.

Zur Vornahme der **Reposition** ist in der Regel die Hilfe von zwei Personen erforderlich. Während diese einen kräftigen Zug und Gegenzug in der Längsrichtung des Gliedes ausüben, bringt der Arzt durch geeignete Manipulationen (seitlichen Druck, Abbiegen, Drehung usw.) die Reposition um so rascher und besser zustande, je genauer er vorher bei der Untersuchung die Lage der Fragmente erkannt hat, und je eingehender er mit der typischen Verschiebung einer Fraktur vertraut ist. Der Zug der Gehilfen soll möglichst stetig und behutsam bei der Untersuchung die Lage der Fragmente erforderlich; die manuelle Traktion soll dies möglichst anstreben und ähnlich einem mechanischen Zug, welcher ja meist nicht beschafft werden kann, wirken; wird der Zug auch in der Gelenkstellung, welche der geringsten Muskelspannung an der Frakturstelle entspricht (Semiflexion) vorgenommen, so wird die Reposition am besten und schmerzlosesten (oft ohne Narkose) erzielt werden können (Zuppinger). Es muß als Regel gelten, daß immer zunächst

Digitized by Google

ein kräftiger Zug in der Längsrichtung ausgeübt wird, auch dann, wenn die seitliche usw. Verschiebung besonders stark erscheint. Für die Torsionsbrüche des Unterschenkelschaftes wird mittelst einfacher Zurückdrehung des auswärts rotierten Fußes durch eine sekundäre Abhebelung der Fragmente eine Steigerung der Verschiebung an der Bruchstelle erzeugt und der Fall verschlimmert (klaffender Bruchspalt); auch hier ist zuerst ergiebiger Längszug, dann erst korrigierende Drehung das Richtige. Bei der Reposition einer Infraktion mit Winkelstellung der Fragmente entsteht öfters eine völlige Fraktur. Zuweilen ist die Reposition sehr schwierig und nur in Narkose oder Lokalanästhesie auszuführen. Besondere Hindernisse erwachsen der Reposition zuweilen bei sehr erheblicher Dislokation der Fragmente (bes. abgebrochener Knochenfortsätze), bei Interposition von Weichteilen, bei Fixierung spitzer Bruchenden in den Weichteilen (Anspießung der Haut von innen), bei Einkeilung der Fragmente (welche übrigens nicht immer gelöst werden soll), endlich bei sehr komplizierten Verhältnissen (Splitterung, gleichzeitig vorhandene Luxation usw.).

Die Wichtigkeit einer möglichst vollkommenen Reposition kann gar nicht ernstlich genug betont werden; oft ist sie entscheidend für die Heilung der Fraktur.

Die Reposition einer Fraktur kann dann als erfolgt gelten, wenn die Bruchflächen in breiter Ausdehnung in möglichst innigen Kontakt gebracht worden sind; es soll also das Symptom der Krepitation nachweisbar sein, selbst wenn es vorher fehlte. Da eine Erzielung der Reposition mit der Zeit immer schwieriger wird, und da stärkere Verkürzung nur durch unverhältnismäßig größere Zugkraft ausgeglichen werden kann, ist die Reposition so frühzeitig wie möglich nach dem Zustandekommen der Fraktur vorzunehmen; jede Verzögerung erschwert

Digitized by Google

sie und gefährdet den vollen Erfolg. Ob und wie weit die Reposition gelungen ist, muß auch das Röntgenbild entscheiden.

Eine nahezu vollkommene Reposition, also Wiederherstellung der normalen Form, wird in den Fällen erzielt, in welchen, wie bei Querbrüchen, die Fragmente in genügend breiter Berührungsfläche gegeneinander gestellt werden können, so daß sie, sich gegeneinander stemmend, auch durch Muskelzug nicht mehr disloziert werden; dann ist auch die Aufgabe des Verbandes einfach, und jeder immobilisierende Kontentiv-Verband kann ihr gerecht werden. Anders liegt es, wenn die Bruchflächen z. B. so schräg sind, daß sie sich gegenseitig keinen Halt gewähren; in solchen Fällen kann man durch kunstgerechte Reposition die Bruchflächen wohl einander gegenüberstellen, aber sobald der Zug nachläßt, wird die Stellung der Fragmente infolge der Muskelspannung wieder schlechter, die Deformität tritt wieder ein. In solchen Fällen kann nur dauernder Zug zum Ziele führen, hier ist die permanente Extension indiziert. Man kann dabei auf die frische, primäre Reposition vor der Verbandsanlegung verzichten und dem sofort angelegten Extensionsverband die allmähliche Erzielung der Reposition anvertrauen; ich habe in solchen Fällen erst nach fix und fertig angelegtem Extensionsverband die Reposition manuell durch kräftigen Zug erzielt und mit dem manuellen Zug erst nach definitiver Lagerung und Anhängung der Gewichte nachgelassen. Die Freunde der Zuppingerschen Methode rühmen derselben nach, daß mit ihrer Hilfe auch Dislokationen von besonderer Schwere gehoben, und die Fragmente in gute Lage gebracht werden können. — Mißlingt trotzdem die Reposition, so ist sie in Narkose oder Lokalanästhesie herbeizuführen. Stellt sich auch dieses als unmöglich heraus, so ist die operative, blutige Freilegung auch der subkutanen Fraktur erforderlich, an welcher sich, wenn erforderlich die **Knochennaht** oder eine andere Methode zur Fixation der Fragmente anschließen wird. Durch diesen Eingriff wird natürlich die subkutane Fraktur zu einer komplizierten und bietet alle Gefahren einer solchen; auch dauert die Konsolidation der freigelegten Fraktur (fehlender Bluterguß!), auch der genähten, relativ lange infolge verzögerter Kallusbildung. Anderseits bietet aber die operative Fixierung gewisser Frakturen so große Vorteile, daß man sie nicht ablehnen kann. Wir alle haben zahlreiche Fälle so operiert; der eifrigste Vertreter des operativen Eingreifens in Deutschland ist Prof. Fr. König, welcher dem Verfahren sehr zur Anerkennung einwandfreier Indikation und Würdigung verholfen hat. Es kann an dieser Stelle nicht eingehend von der operativen Behandlung frischer Knochenbrüche gesprochen werden; es sei nur folgendes zusammengefaßt: Die Operation frischer Frakturen

Digitized by Google

ist nur demjenigen erlaubt, welcher seiner Asepsis auch bei schwierigen Eingriffen sicher ist; Vornahme der Operation fast stets in Lokalanästhesie. Vorausgesetzt ist eine sichere Indikationsstellung. Die Knochenbrüche in und an den Gelenken sind eine wichtige Domäne für die Operation: Frakturen von Olekranon, Patella bedürfen oft derselben; bei Gelenkbrüchen mit Absprengungen ist der Schnitt oft nicht zu entbehren; von ihm aus kann man das Bruchstück korrekt lagern und fixieren, oder völlig exstirpieren, oder zunächst auslösen und dann reponieren. Der Schnitt kann nötig sein zur Lösung von Weichteil — (Muskel, Sehnen) Interposition; er ist es stets bei Zwischenlagerung von Nerven (medianus, ulnaris, radialis, peroneus). Am Vorderarm ist der Schnitt relativ häufig indiziert, weil bei Fraktur des einen oder beider Knochen mit Dislokation die Gefahr der Heilung mit Einschränkung der Pro- und Supination besteht.

Der **Verband** soll den nach kunstgerechter Reposition gewonnenen Zustand erhalten, die Retention der Fragmente in dieser Stellung bewirken und eine erneute Dislokation verhindern. Der Erfolg der Reposition und die Möglichkeit der Retention bedingen die Behandlung resp. die Wahl der Behandlungsmethode.

Bei Quer- und ähnlichen Brüchen, bei welchen die Reposition gelungen ist und nicht wieder einzutreten droht, reicht ein Kontentivverband aus zur Retention der Fragmente und zur Immobilisation. Die Ruhigstellung der Fraktur und der beiden anliegenden Gelenke ist eine alte Regel, welche mit einiger Einschränkung noch heute gilt. Denn ein Bruch an den Extremitäten kann nur heilen, wenn er ruhig gestellt ist; sonst entsteht leicht eine Pseudarthrose. Nur die Brüche der Rippen heilen trotz der Atembewegungen knöchern. Mit welchem Material man die Immobilisation herstellt, ist weniger wichtig; man kann Kissen, Laden, Drahtrinnen, Papp- und Eisenschienen, Gips usw. verwenden. Im allgemeinen möge der Arzt dasjenige Material für immobilisierenden Verbände verwenden, mit welchem er praktisch am besten vertraut ist; ohne Vorübung in der Klinik und im Verbandkurs kann kein Arzt solche verantwortliche Tä-

Digitized by Google

tigkeit übernehmen. Die Immobilisation geschah im allgemeinen so, daß die Gelenke in derjenigen Stellung fixiert wurden, welche für den Fall eintretender Versteifung die relativ günstigste sein würde: in Streckung (Knie, Handgelenk) oder in rechtwinkliger Beugung (Ellbogen, Fußgelenk).

Knochenbrüche, bei welchen eine dauerhafte Reposition nicht möglich ist, und eine Neigung zum Wiedereintritt der Dislokation besteht (Schrägbrüche usw.), können nur durch permanente Extension vor Heilung mit Verkürzung bewahrt werden. Auch ein rasch erhärtender Kontentivverband, in bester Stellung angelegt, würde eine Verkürzung kaum hindern und obendrein Dekubitus bedingen; er könnte nur unter Zuhilfenahme besonderer, z. T. komplizierter Modifikationen wirksam sein (s. unten!). — Der Zugverband (Extensionsverband, Streckverband) dagegen vermag den manuellen oder mechanischen Zug zu ersetzen und seine Wirkung weiter zu steigern. So ist er nicht nur bei Gefahr erneuter Dislokation, sondern auch bei unvollständiger Reposition imstande, die bestmögliche Stellung der Fragmente zu erzielen. Wie dabei auch seitliche Verschiebung oder Drehung zu bekämpfen sind, muß erlernt werden. Ich empfehle dringend jedem angehenden Arzt, sich mit der Technik der Extensionsverbände aufs eingehendste vertraut zu machen; er wird seinen Frakturkranken dadurch nützen und sich selbst Befriedigung bereiten. Ein Irrtum ist es, zu glauben, daß der Extensionsverband technisch einfacher sei und weniger Arbeit von seiten des Arztes erfordere; er bedarf steter Kontrolle auch mit dem Meßband, und der Arzt muß dazu im Stande sein, zuverlässige Längenmessungen zum Vergleich des verletzten Knochens mit dem gesunden auszuführen. Die permanente Extension wird durch Klebeverbände an der Haut des verletzten Gliedes oder mittels eingeführter Nägel oder dergl. am Knochen selbst,

Digitized by Google

dann durch Gewichtsbelastung am Verbande ermöglicht. Der Kranke ist dabei ans Bett gefesselt; um dies zu vermeiden (für die obere Extremität) hat man auch einfachen oder elastischen Zug, auch Federkraft, kombiniert mit besonderen Lagerungsapparaten verwendet.

Einige allgemeine Regeln der Behandlung wären so zusammenzufassen:

Der erste Transport eines Verletzten mit Knochenbruch geschehe sanft, womöglich mit Krankenkorb getragen oder im Krankenwagen; jede Erschütterung ist möglichst zu vermeiden. Dabei ist der gebrochene Arm am Thorax, das Bein am gesunden Bein zu fixieren, wenn andere Hilfsmittel fehlen.

Die erste Untersuchung geschehe vorsichtig und lind, aber planmäßig und gründlich; auch mit Röntgenstrahlen, vgl. S. 33.

Die Reposition soll möglichst frühzeitig erfolgen und exakt sein; sie wird nicht leichter, sondern immer schwerer, wenn man zuwartet. Vgl. S. 56.

Der erste Verband ist als Kontentivverband stets ein provisorischer; er soll der an der Bruchstelle zu erwartenden Schwellung Rechnung tragen, also gut und weich gepolstert (Watte) sein. Er soll die beiden anliegenden Gelenke miteinschließen. Lagerungsapparate und Schienen sind dabei zweckmäßig, zirkulärer Gipsverband im allgemeinen zu widerraten. Die Haut der im fixierenden Verband eingeschlossenen Teile ist durch Einpudern mit Salizyltalcum (Schweißpuder) zu schützen; besonders in Achselhöhle, Schenkelbeuge, Knie, Ellbogen, zumal im Sommer! — Zugverband von Anfang an brauchbar.

Der erste Verbandwechsel soll am 6. bis 8. Tage stattfinden, eventuell schon früher, wenn Massage und Gelenkbewegung indiziert ist; jeden-

Digitized by Google

falls nicht später, weil nach der Abschwellung der Frakturstelle der nun lose sitzende Verband nicht mehr genügend immobilisiert. Der neue Verband wird nach sorgfältiger Kontrolle der Stellung der Fragmente ohne — oder mit geringer Polsterung angelegt. Ich schätze als Polstermaterial den Holzfilz der Firma Hartmann in Heidenheim, und glatte Lagen von Zellstoff, weil es weich ist und die Haut trocken hält. — Ein angelegter Zugverband bleibt natürlich liegen, solange er seinen Zweck erfüllt.

Beim ersten und bei jedem folgenden Verbandwechsel ist in den ersten Wochen mit größter Schonung vorzugehen. Zug und Gegenzug ist dabei nicht zu entbehren vom Beginn der Lösung bis zur Vollendung, ev. Erhärtung des neuen Verbandes.

Weitere Verbandwechsel müssen je nach den Verhältnissen stattfinden. Um Massage und Bewegungsübungen zu ermöglichen, sind Schie-

Fig. 30. Druckbrand nach subkutaner Fraktur des Unterschenkels infolge einschnürenden Schienenverbandes, welcher sofort angelegt wurde und 23 Tage liegen blieb trotz blauroter dann schwarzer Verfärbung der Zehen und heftiger Schmerzen. — Man sieht die Unterschenkelknochen von der Demarkationslinie abwärts mazeriert; der mumifizierte Fuß durch eingetrocknete Bänder noch in Verbindung; das ist der Zustand 14 Monate nach der Verletzung. Nach Bruns.

Digitized by Google

nenverbände meist bequemer; doch lassen sich auch die durch Aufschneiden eines zirkulären Gipsverbandes hergestellten Rinnen (cf. S. 65) ähnlich verwenden. Im allgemeinen muß auch bei den einfachsten Fällen ein zweiter Verbandwechsel etwa 14 Tage nach dem Unfall stattfinden, weil dann die Schwellung an der Bruchstelle völlig verschwunden und eine Revision erwünscht ist. Verschiebungen an der Bruchstelle zwecks weiterer Korrektur der Stellung sind im Verlaufe der Behandlung möglichst zu vermeiden, weil sie infolge Einbruchs der Kallusbildung die Heilung verzögern; in schweren Fällen verlangt aber eine Deformität auch später noch bestmögliche verspätete Reposition; denn besser eine verlangsamte Heilung als eine solche mit störender Deformität! Nach erfolgter Konsolidation ist ein leichter, abnehmbarer Schutzverband noch nützlich, am besten ein leichter Schienenverband oder Gipsschienen oder ein abnehmbar gemachter Wasserglaskreideverband; am Unterschenkel und Fuß (Knöchelbrüche) sind orthopädische Schienenschuhe nützlich. Zur Ausführung des Hessingschen Leimverbandes hat kürzlich Dr. K. Port wertvolle Anleitung gegeben (Arch. f. Orthop. Mech. u. Unfall-Chir. VIII, S. 221).

Die zirkulären Gipsverbände sind beim ersten Verband deshalb nicht zu empfehlen, weil sie — wie ein von Anfang an zu fest angelegter Schienenverband — zur Kompression an der Bruchstelle führen können. Es kann nämlich dabei zu **ischämischer Lähmung** und Kontraktur (Volkmann), ja zur **Gangrän** des ganzen Gliedabschnittes kommen (Fig. 31), indem durch allzulange Beschränkung der arteriellen Blutzufuhr im Muskel ein Zerfall seiner Elemente eintritt; er verliert seine Dehnbarkeit und wird starr in verkürzter Stellung (Kontraktur). Die Erregbarkeit der betreffenden Nerven ist intakt; die des Muskels je nach Schwere des Falles mehr oder weniger, zuweilen völlig und dauernd geschwunden. — Mancher Arzt ist hiernach schon in schwere Not geraten, indem er eines Kunstfehlers beschuldigt wurde. Zuweilen wohl mit Unrecht! Es kann zur ischämischen Kontraktur auch ohne direkt schädigenden Verband kommen. Bei Fraktur am unteren Humerusende (Fr. supracon-

Digitized by Google

dylica hum.) kann es durch Dehnung über die Kanten der Bruchstücke zur Verengerung und Thrombose der A. cubitalis kommen. Die Hand wird kühl und blau, Störungen der motorischen, dann auch der sensiblen Nerven. Dann ist nicht allein der Verband zu entfernen und die A. cubitalis operativ freizulegen; eventuell Resektion des thrombosierten Arterienstückes und Gefäßnaht (Bier). — Immerhin sind im allgemeinen für den ersten Verband, wenn ein Kontentivverband gewählt wird, Schienenverbände praktischer, weil bei eintretenden Veränderungen am peripheren Teil die Angehörigen des Verletzten selbst die drückenden Binden durchschneiden können.

Fig. 31. Ischämische Lähmung und Kontraktur der Vorderarm-Muskulatur bei einem jungen Mann, entstanden im Anschluß an eine Fraktur am unteren Humerusende 10 Jahre früher, wobei sofort ein eng anliegender Gipsverband angelegt wurde.

Technisches.

Unter Hinweis aut die gut illustrierten Bücher über Verbandtechnik (der Atlas und Grundriß der Verbandlehre von Hoffa-Grashey, VI. Aufl., enthält auch einen Anhang „Kriegsverbandlehre" mit zahlreichen Abbildungen von Schienen und einfachen Apparaten, welche in der Zeit des Weltkrieges hergestellt und benützt worden sind) sei hier nur folgendes erwähnt:

Zur Schienenbehandlung der Knochenbrüche sind biegsame Metallschienen oder für jeden Fall hergestellte Gipsschienen (Gipshanfschienen nach Beely, auch aus Gipsbinden in mehrfacher Lage oder aus Drahtgipsbinden) sehr nützlich. Ferner benütze ich gerne die von Cramer in Wiesbaden angegebenen Drahtgitterschienen oder schmale, schwachgepolsterte Blechstreifen von verschiedener Länge, Breite und Stärke; indem diese letzteren

Digitized by Google

mit Watte und einem Überzug von Mull gepolstert vorrätig gehalten werden, ist immer passendes Material zur Hand, um mittels zweier oder gar dreier solcher Schienen und einiger Binden ein gebrochenes Glied sofort in beliebiger Stellung zu fixieren. Vgl. Fig. 32. Ich weiß, daß viele meiner Schüler diese in der Münchner Polikklinik, dann in Greifswald und Kiel benutzten Schienen in täglichem Gebrauch haben. — Auch Schienen aus Holz, Pappe usw. können teils vorrätig gehalten, teils rasch improvisiert werden.

Der Gipsverband soll keineswegs durchaus verpönt sein, er eignet sich nach Abschwellung der Frakturstelle zur Erhaltung der reponierten Fragmente in guter Stellung. Und sehr geeignet ist der Gipsverband, wenn er mit der Säge oder einer guten Gipsschere seitlich aufgeschnitten wird, so daß zwei Gips-Schalen (am Rande zweckmäßig mit Heftpflasterstreifen beklebt) gewonnen werden, welche, mit einigen Bindentouren angelegt, wieder eine gute Befestigung des Gliedes bewirken, zugleich aber den Vorzug besitzen, daß sie leicht wieder abgenommen werden können, so oft die funktionelle Behandlung dies erheischt. Von den Gipsscheren halte ich die von Stille in Stockholm gefertigte für die beste. Als Unterlage für den Gipsverband benütze ich eine Trikotschlauchbinde, welche faltenlos über die Extremität gezogen wird.

Fig. 32. Schienenverband mit Hilfe zweier gepolsterter Blechstreifen, welche genau nach der Form des im Ellenbogen rechtwinkelig gehaltenen Armes gebogen wurden. Das obere Ende der hinteren Schiene wird gerade durch Umlegen der Binde fixiert (gefangen).

Diese Schlauchbinde gewährt noch einen besonderen Vorteil dadurch, daß sie, etwa Handbreit über das Ende einer Extremität (Hand, Fuß) frei hervorragend, dazu benutzt werden

Digitized by Google

kann, diesen Teil während des Anlegens der Gipsbinde in der erwünschten Stellung zu halten. Sie ersetzt so auch die

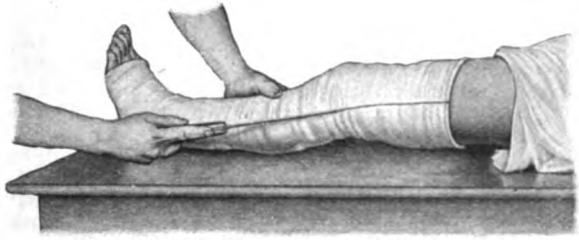

Fig. 33. Gipsverband, wird seitlich aufgesägt.

sonst gebräuchlichen „Bindenzügel" in vorteilhaftester Weise. (Fig. 37.)

Fig. 34. Säge zum Aufsägen großer Gipsverbände.

Erwähnung verdienen hier auch die artikulierten Verbände, bezw. Scharnierschienen, welche leicht

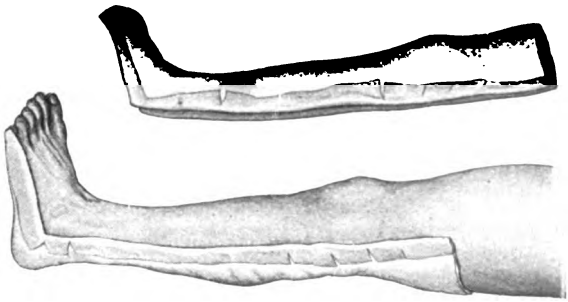

Fig. 35. Gipsverband, durch Aufsägen an beiden Seiten in zwei gut zusammenpassende Gipsschienen zerlegt. Die Sägeränder sind mit Heftpflaster eingefaßt.

herzustellen sind und sich zur Behandlung von nicht mehr ganz frischen Frakturen und namentlich bei Gelenkfrakturen

Digitized by Google

eignen. Entweder werden dickere Eisenblechstreifen, mit einer Niete artikuliert vereinigt, in den erstarrenden Verband an richtiger Stelle eingelegt, oder man benützt Pappschienen, auf welchen die betreffenden Blechstreifen befestigt sind.

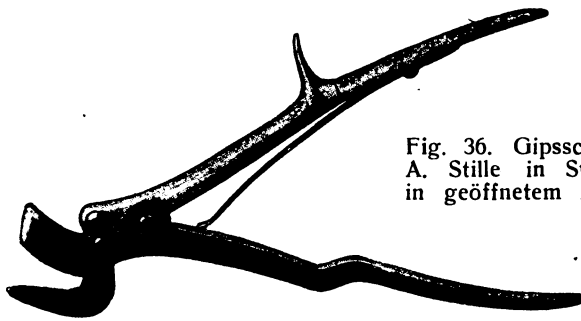

Fig. 36. Gipsschere von A. Stille in Stockholm, in geöffnetem Zustande.

Bei allen Retentionsverbänden darf nie vergessen werden, daß die Bruchstelle keinen Druck erfahren soll. Die Retention soll also nie durch direkten Druck, vielmehr gewissermaßen

Fig. 37. Halten von Hand und Fuß in der erwünschten Stellung zur Anlegung eines Gipsverbandes mit Hilfe der angelegten Tricotschlauchbinde.

auf indirekte Weise durch entsprechende Stellung der anliegenden Gliedabschnitte erfolgen. Daß übrigens auch andere, namentlich etwas vorragende Körperstellen im Verbande vor Druck und Dekubitusbildung bewahrt sein sollen, versteht sich

Digitized by Google

von selbst; das geschieht meistens durch Auflegen von Watte, während ich in der Regel ein Hohlpolstern der gefährdeten Stellen durch weichen Holzwollefilz (von Hartmann in Heidenheim, Württ.) oder durch Zellstoff vorziehe.

Eine besondere Stellung nehmen diejenigen Gipsverbände ein, welche als sogenannte **Gehverbände** bei Frakturen an den unteren Extremitäten vielfach verwendet werden, um die betreffenden Verletzten möglichst bald „gehfähig" zu machen.

Die Vorteile dieser „Gehverbände" liegen in folgenden Punkten; bei ihrer Benützung sind entzündliche Erkrankungen seitens der Atmungsorgane (Bronchitis, hypostatische Pneumonie) sogar bei alten Leuten seltener; auch der Eintritt des Delirium tremens soll weniger zu befürchten sein; Atrophie der Muskeln und Steifigkeit der Gelenke wird möglichst vermieden; die Kallusbildung ist reichlich, nur in seteneren Fällen unzureichend. Manche benützen solche „Gehverbände" von Anfang an, andere erst später nach erfolgter



Fig. 38. Artikulierter Gipsverband der unteren Extremität.

Abschwellung und bei korrekter Lage der Bruchstücke am Ende der zweiten oder in der dritten Woche; das letztere ist wohl richtiger! Dabei erleichtern gute Gehapparate (ähnlich den „Gehbänkchen" der Kinder) im Anfang das Auftreten.

Die Technik dieser Geh-Gipsverbände wird im speziellen Teil bei den Frakturen des Ober- und Unterschenkels geschildert. Im allgemeinen handelt es sich um gut sitzende, schwach gepolsterte Verbände (nur eine Lage Trikotstoff oder dergl. darunter), deren oberes Ende unter dem Knie oder am Sitzhöcker einen festen Stützpunkt findet, so daß die bei der Reposition der Fraktur erzielte Form und Länge des Knochens erhalten wird. — Dabei wird zweckmäßiger

Digitized by Google

Weise Schraubenzug oder Suspension nach Sayre zur Extension benutzt, damit das Bein während des etwas länger dauernden Verbandes die gleiche Form und Länge unverändert behält; auch wird von verschiedener Seite empfohlen, den auf solche Art angelegten Gipsverband als Modellverband zu benützen und nach dem Modell mit aller Sorgfalt aus Gips oder anderem passenden Material (z. B. Zelluloid mit Stahldraht nach Lange) den Gehverband herzustellen. Die Methode der Gehverbände ist besonders von Prof. J. Dollinger ausgebildet; an Zeichnungen und Modellen hat er die Herstellung seiner Extensions-Gipsverbände zwecks ambulanter Behandlung der Frakturen gelehrt. — Darüber möge sich niemand täuschen; die technische Herstellung dieser Verbände ist schwieriger und bedarf einer steten, sorgfältigen Kontrolle, — oder mit anderen Worten: die Gefahr einer Störung des Verlaufes ist bei den „Gehverbänden" größer als bei den sonst üblichen gewöhnlichen Methoden!

Fig. 39. Unterschenkelbruch im Gipsverband mit angelegten Distraktionsklammern nach Hackenbruch. Der Gipsverband ist im Bereiche der Klammern zirkulär durchsägt.

Der Gipsverband mit Distraktionsklammern nach Hackenbruch.

Der Gipsverband kann auch für Zwecke der Extensionsbehandlung verwendet werden. Ich denke hier weniger an den Versuch Billroths bei Frakturen des Oberschenkels in den Weißenburger Lazaretten 1870, bei mangelndem Heftpflaster einen Gipsstiefel anzulegen und an diesem mittelst einfachen Bindfadens über eine Rolle das Gewicht zu befestigen; dabei stellte sich heraus, daß der Gipsverband für diesen Zweck ohne jede Polsterung auf die gut mit Fett oder Seife eingeschmierte Haut gelegt werden muß, um Dekubitus zu vermeiden. Zuerst hat v. Eiselsberg eine wirkliche Distraktionswirkung mit dem immobilisierenden Gipsverband verbunden, indem er den sorgfältig zirkulär angelegten Gipsverband an der Frakturstelle des Unterschenkels rings durchschnitt oder durch-

Digitized by Google

sägte und den so entstandenen Spalt mittelst hineingedrängter Korkstücke und dergleichen vergrößerte. Neuerdings hat Hackenbruch diesen Gedanken weiter verfolgt und ihm für die Praxis eine leicht und nützlich zu verwendende Form gegeben, indem er seine Distrakaktions-Klam-

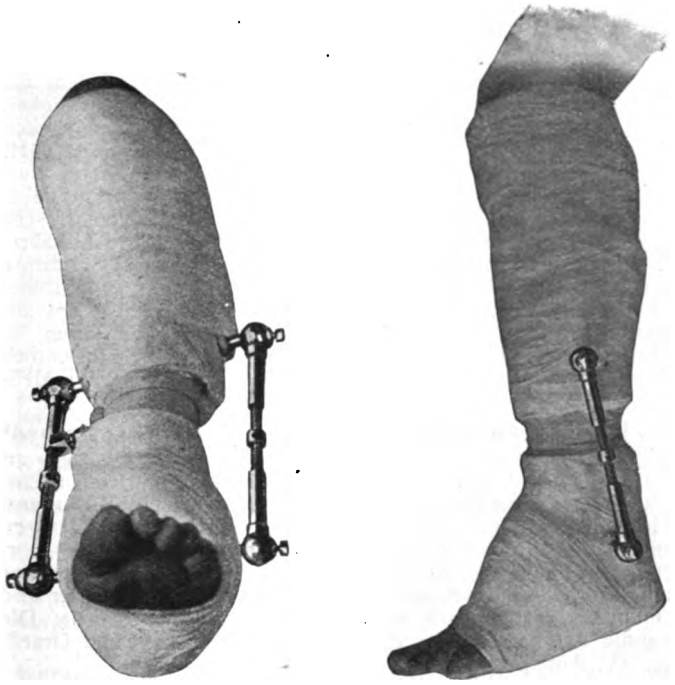

Fig. 40 und 41. Die zirkuläre Trennungsstelle im Gipsverband ist durch Umdrehen der Gewindestäbe in den Klammern auseinander getrieben. Man sieht in beiden Abbildungen den so entstandenen Spalt, welcher der an der Bruchstelle ausgeübten Distraktion entspricht.

mern einführte, welche nunmehr für die ambulante Behandlung von Knochenbrüchen und ähnliche Zwecke eine Bedeutung und schon große Verbreitung erlangt haben. Die Herstellung dieser Klammern („Hackenbruch-Apparate") haben die Veifa-Werke in Frankfurt a. M. übernommen und versenden auf An-

Digitized by Google

frage einen Prospekt mit vielen Abbildungen, aus welchem die Form und Verwendung dieser Klammern leicht zu ersehen ist. Das Prinzip beruht darin, daß die über den zirkulären Spalt hinweggelegten, fest eingegipsten Klammern eine Verlängerung gestatten, welche durch Drehung eines Schraubengewindes erzeugt wird. So kann langsam in Etappen ein Auseinanderdrängen der beiden zirkulären Gipsverbandteile an dem Spalt, welcher der Frakturstelle entspricht oder in ihrer Nähe liegt, zu Stande gebracht werden, also eine Art Extension. Zugleich bewahren die Klammern trotz dieser Distraktionswirkung die volle Festigkeit des Verbandes, indem die beiden Verbandstücke eine Einheit von genügender Festigkeit bilden. Zur Polsterung der dem Druck ausgesetzten Stellen am oberen und unteren Ende des Verbandes verwendet H. Faktiskissen (pulverisierter Gummi), welche in besonderen Formen als Fußextensionslaschen und in Manschettenform geliefert werden. Die Gefahr des Dekubitus ist natürlich eine sehr große. — Das Verfahren hat sich in vielen Fällen gut bewährt; bei Schenkelhalsbrüchen z. B. rühmt H. mit Recht das günstige Resultat hinsichtlich guter Stellung der Fragmente und frühester Gehfähigkeit. Günstige Erfahrungen sind auch von anderen Chirurgen veröffentlicht. Auch dieses Verfahren ist technisch nicht ganz leicht herzustellen; es bedarf hinsichtlich seiner Wirkung auf die Bruchstelle exakter Kontrolle mit Meßband und Röntgenbild.

Der Extensionsverband oder besser **„Zugverband"** bedeutet die Anwendung eines permanenten Gewichtszuges an dem verletzten Glied; er stammt in seiner verblüffenden Einfachheit aus Amerika und ist bei uns zuerst von **R. Volkmann** (wie bei Coxitis) zur Behandlung der Oberschenkelfrakturen benutzt und durch das „schleifende Fußbrett" verbessert worden. Seit mehr als zwei Dezennien haben **B. Bardenheuer in Köln** und seine Schüler den Zugverband benützt, weiter und namentlich systematisch ausgebildet. Vergl. die Schrift: Die Technik der Extensionsverbände von Bardenheuer und Graeßner. IV. Auflage. 1909.

Das ursprüngliche Verfahren gipfelt darin, daß man an dem verletzten Gliede unterhalb der Frakturstelle zwei Verbandstreifen in Längsrichtung an der Haut anklebte (Heftpflaster); diese Längsstreifen wurden durch querlaufende Heftpflasterstreifen noch intensiver an der Haut fixiert; das untere Ende der Längsstreifen wurde mittelst eines spreizenden Brettchens vereinigt und daran eine Schnur befestigt, an welcher das Gewicht (Volkmann benutzte schon 20 Kilo und darüber) angehängt wurde. Jeder junge Mediziner lernt schon, wie die Klebestreifen faltenlos sitzen müssen, wie die Gelenke (Knie, Fuß) frei bleiben, wie die Fersengegend auf dem Schleifbrett des Fußes („Volkmannscher Schlitten") vor Dekubitus geschützt wird, wie die Reibung des Gliedes auf der Matratze

Digitized by Google

möglichst zu beschränken ist, und wie die Schnur mit den Gewichten über Rollen geleitet wird, um das benützte Gewicht möglichst auszunützen.

Bardenheuer hat nun an dieser einfachen Art des Verbandes Verbesserungen angebracht, welche mir hauptsächlich in folgenden Punkten zu bestehen scheinen: er nimmt die Längsstreifen länger, so daß sie von unten nicht nur bis zur Frakturstelle, sondern weit darüber hinaus nach oben reichen; er benützt statt der spärlichen Seitenzüge von früher eine größere Anzahl, welche er ganz systematisch zur Wirkung bringt, um seitliche Verschiebung oder Drehung an der Bruchstelle zu korrigieren; er ersetzt das schleifende Fußbrett und dergleichen durch die Suspension des Gliedes an einer oberhalb am Bett befestigten Stange.

Durch diese Anordnungen erreicht es Bardenheuer, daß die Muskulatur des verletzten Gliedabschnittes gedehnt, d. h. die bei jedem Schaftbruch mit Längsverschiebung vorhandene Muskelverkürzung ausgeglichen wird; ferner wirken die Längsstreifen an der Bruchstelle selbst unter dem Einfluß des starken Gewichtszuges wie zwei seitliche Schienen, wodurch eine gewisse Korrektur seitlicher Verschiebung und größere Ruhigstellung der Fragmente erzielt wird. Mit Hilfe der seitlich ziehenden und rotierenden Pflasterstreifen wird die für die einzelnen Bruchstellen bekannte typische Dislokation, soweit sie im einzelnen Falle vorhanden ist, bekämpft. Aber diese Wirkung kommt nur zustande, wenn der Längszug ausreicht; der letztere muß also immer genügend, anfangs sogar überreichlich sein. Durch Aufhängung der verletzten Extremität mit ein oder zwei Streifen an einem darüber befestigten Geräte mit Rollen bleibt der Teil (z. B. der Fuß) freier zugänglich für Besichtigung und Bewegungsübungen, auch geschützt vor möglichem Fersendekubitus; freilich muß dabei auch die Fußstellung berücksichtigt und namentlich einer Equinusstellung vorgebeugt werden.

Die richtige Ausführung des Verfahrens erheischt Erfahrung und Aufmerksamkeit. Im speziellen Teil sind weitere Abbildungen und Bemerkungen nachzusehen. Hier beschränke ich mich auf folgende technische Einzelheiten:

Man benutzt hauptsächlich den Heftpflaster-Extensionsverband unter Benützung von Gummi-Heftpflaster eventuell auf dickerem Stoff (Segeltuch), welcher das Anhängen erheblicher Gewichte gestattet. Die neuen, nicht reizenden Pflasterstreifen aus starkem Segeltuch, wie sie z. B. von der chemischen Fabrik Helfenberg (Collemplastrum Zinci) und von der Firma P. Beiersdorf & Co. in Hamburg-Eimsbüttel (Leukoplast) geliefert werden, sind dazu sehr brauchbar; ein neues Präparat, Bonnoplast, der Vulnoplast-Gesellschaft in Bonn wurde mir als brauchbar und billiger in Köln empfohlen.

Digitized by Google

Heusner benützt zu seinem Harzsprayverfahren rauhe Buckskinstreifen oder Streifen einer rauhen Wollbinde, welche durch seine Klebemasse auf der Haut befestigt werden und sofort nach korrekter Anlegung eine enorme Belastung zulassen. Heusner klebt seine Streifen auf der Haut fest mit Hilfe einer Lösung von venetianischem Terpentin in absolutem Alkohol, 1:4. Diese Masse empfiehlt Heusner vom Apotheker Dr. Koch in Neuffen (Württemberg), welcher auch die übrigen Bestandteile des Verbandes gut liefert, zu beziehen. Die Masse, welche in einer gut verschlossenen Flasche beliebig lange aufbewahrt werden kann, wird nun nicht etwa auf den Streifen aufgestrichen, sondern mittels eines Zerstäubungsröhrchens (spray) direkt der Körperstelle, welche den Verband erhalten soll (Arm, Bein), in dünner Schicht aufgeblasen. Hierauf kommen die beiden handbreiten Tuchstreifen, welche am unteren Ende zum Anbringen der Zugsvorrichtung vorragen, der Länge nach an das Glied. Knie und Knöchel usw. werden durch schmale Watteringe geschützt. Diese Streifen werden durch Umwickeln des Gliedes mit einer Mull-, darüber Gazebinde befestigt. Sie behalten ihre Klebkraft monatelang, verkleben nicht mit den Härchen der Haut und sind mit Hilfe eines in Spiritus getauchten Tupfers rasch entfernt. Auch am Rumpf z. B. bei Wirbelbrüchen ist dieses Heusnersche Verfahren vorzüglich geeignet.

Das Verfahren von Heusner ist erweitert und für gewisse Wirkungen verbessert durch v. Oettingen, welcher den Mastisolverband einführte. Mit dem Namen Mastisol bezeichnet v. Oettingen eine von ihm hergestellte Klebelösung, welche stets fertig zum Gebrauch, mittelst Watte oder Pinselstrichen dünn aufgetragen, dem Chirurgen wertvoll ist zur raschen Sterilisierung der Haut („Arretierung" der Bakterien). — vgl. seine Verwendung bei komplizierten Frakturen S. 2 — und zur raschen Versorgung akzidenteller Wunden (unter voller Ausschaltung des Wassers), sowie zum Ankleben jeder Art von Verbandstoffen. Letztere haften unverschieblich fest; die damit auf der Haut befestigten Längsstreifen eines Zugverbandes können nach Umwickelung einer zirkulären Binde sofort belastet werden. Oettingen legt Wert darauf, daß die aufgepinselte Mastisollösung vor dem Auflegen der Verbandstoffe reichlich verdunsten soll; bei korrekter Ausführung seien unerwünschte Wirkungen nicht zu befürchten, auch keine Blasenbildung. Das Verfahren hat sich schon viele Anhänger gewonnen in Krieg und Frieden. —

Anstatt des alten Brettchens am unteren Ende der Längsstreifen benützt Bardenheuer zuweilen eine Schnalle, um die beiden Enden näher aneinander zu bringen. Ich bevorzuge seit langer Zeit eiserne Ringe, welche am unteren Ende jedes Streifens durch Umschlagen desselben und Vernähung beliebig befestigt werden; vereinigt man nun diese beiden Ringe durch

Digitized by Google

einen einfachen oder Doppelhaken, so kann man sie und damit die Streifenenden zusammenführen, so daß sie einen Druck auf Knöchelgegend und Ferse ausüben, oder spreizen, so daß jede Berührung des Fußes vermieden wird. Zur Überleitung dienen Schnur und Rollen event. fertige am Bett leicht zu befestigende Eisengeräte mit Rollen; als Gewichte, Sandsäcke mit abgewogenem Inhalt, Ziegelsteine oder Bleigewichte. Um die Reibung der Extremität auf der Matratze zu vermeiden, kann man Rollen (festgewickelte Bindenköpfe, Holz- oder Papprollen) unterlegen;

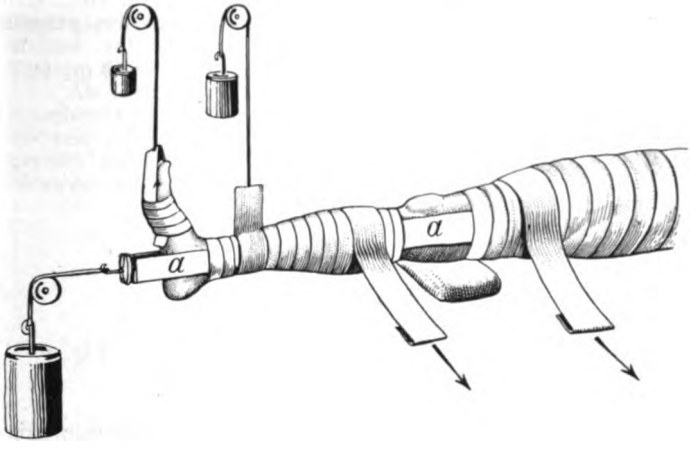

Fig. 42. Darstellung eines Extensionsverbandes nach Bardenheuer. Längszug an der unteren Extremität mit den Streifen *a*, welche an der Fußsohle mittelst Schnalle vereinigt sind, so daß hier die Schnur mit dem Gewicht ansetzen kann. Das Bein ist suspendiert durch breiten Querzug am Unterschenkel nach vorn deckenwärts, und durch Zug am Fuß in gleicher Richtung, wodurch zugleich Spitzfußstellung verhütet wird. Unter dem Knie ein Kissen. Am Unterschenkel oben ein Querzug nach einwärts; am Oberschenkel unten ein Rotationszug (Einwärtsdrehung).

das Knie darf niemals durchgedrückt, also gerade der Matratze aufliegen, sondern muß immer etwas unterstützt sein; am Fuß können der alte Volkmannsche Schlitten oder eine mit Rollen versehene Modifikation desselben (Heusner) dienen, oder die von Bardenheuer bevorzugte Suspensions-Manschette. Von großer Wichtigkeit ist die Bestimmung des im Einzelfalle erforderlichen Gewichtes. Wer den Verband hübsch anlegt, aber hinsichtlich der Gewichtsbelastung nicht die nötige Sorgfalt

Digitized by Google

anwendet, wird schlechte Resultate haben. Das Gewicht muß nach der allgemeinen Erfahrung und ferner unter steter Kontrolle der Länge des Knochens (Messung!) und des Röntgenbildes (Aufnahme im Verband, natürlich nicht bei abgehängtem Gewicht!) bestimmt werden; bei Oberschenkelbrüchen z. B. sind Anfangsgewichte von 20 (bei mittelkräftigen) bis 25 Kilo und darüber (bei muskulösen Männern) erforderlich.

Die Extension mit stärkeren Gewichten erfordert natürlich eine Kontraextension, damit der Patient nicht im Bett abwärts gezogen wird, wodurch die Extension bald unwirksam würde. Die Kontraextension wird bewirkt durch das gesamte

Fig. 43. Fig. 44.

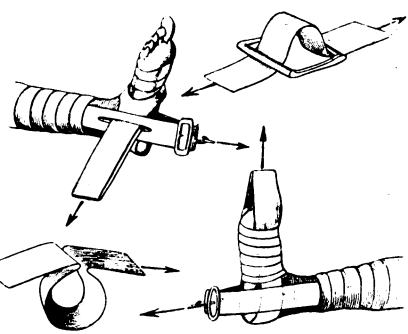

Fig. 45. Fig. 46

Fig. 43—46. Technische Hilfsmittel zum Extensionsverband nach Bardenheuer.

Fig. 43. Querzug, um den Fuß (neben dem Längszug) nach außen zu führen (durch einen Schlitz des äußeren Längsstreifens).

Fig. 44. „Schlittenzug". Der Streifen läuft vorn über die horizontal gelagerte Extremität, und drückt von vorn nach hinten (fußbodenwärts), da er unter den Seitenstäben eines unter der Extremität gelagerten Holzrahmens durchläuft.

Fig. 45. Querzug mit 2 Schlaufen; Ersatz für den in Fig. 44 abgebildeten „Schlittenzug".

Fig. 46. Zug am Fuß nach vorn (deckenwärts), um ein Zurücksinken des Fußes nach hinten (Luxation) auszugleichen.

Körpergewicht, indem das untere Bettende auf Klötze gestellt und so um 25 bis 40 cm erhoben wird; zweckmäßiger und für den Verletzten bequemer ist eine weniger hohe Erhebung des unteren Bettendes und die Anbringung eines dick gepolsterten Schenkelgurtes (Handtuch usw.) mit Schnur und entsprechend schwerem Gewicht am oberen Bettrand.

Auch die Seitenzüge hat man früher schon verwendet, um einen Zug seitwärts oder nach hinten (in der Richtung zum

Digitized by Google

Fußboden) auszuüben, oder man hat sie durch Belastung mit lose gefüllten Sandsäcken ersetzt; aber auf diesem Gebiete kann kein früheres Verfahren mit demjenigen von Bardenheuer konkurrieren, welcher seine Seitenzüge genau an der erwünschten Stelle (oberes oder unteres Fragment) befestigt und auf diese Weise jede, etwa vom Patienten hervorgerufene Verschiebung vermeidend, die sicherste und konstanteste Wirkung hervorbringt. Die Schnüre der Seitenzüge kann man über Rollen auf Brettchen, welche seitwärts zwischen Bett und Matratze eingeschoben werden, leiten, um Reibung zu vermeiden. Für den Zug nach hinten (fußbodenwärts) benützt Bardenheuer einen kleinen, rahmenartigen Schlitten, unter dessen längsgerichteten Leisten die Pflasterstreifen seitlich durchgeleitet werden.

Als Ergänzung der Gewichtsbehandlung von Knochenbrüchen der oberen und unteren Extremität verwende ich seit Jahren einen sehr starken, freilich nur kurze Zeit wirkenden Zug, der in der Anfangszeit zweimal täglich (bei der Morgen- und bei der Abendvisite) ausgeübt wird. Dabei faßt

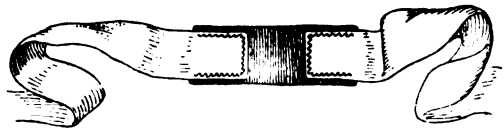

Fig. 47. Heftpflasterstreifen mit Gummieinlage, durch deren Spannung ein Zug von beliebiger Stärke erzielt werden kann; vergl. Therapie bei Claviculafraktur.

der Arzt den peripheren Gliedabschnitt, z. B. Fuß, und zieht langsam, stetig, mit ganzer Kraft in der Längsrichtung, während ein Wärter die Kontraextension ausführt. Dieses Hilfsmittel des starken „Reckens" hat uns, zumal bei Oberschenkelfrakturen schon oft Nutzen gebracht, meines Wissens nie geschadet; die Erzielung guter Resultate wird dadurch gefördert.

An der oberen Extremität lassen sich tragbare Extensionsverbände mit Hilfe federnder, biegsamer Metallschienen oder durch Gummizug usw. unschwer improvisieren. Ich verweise auf die Abschnitte Oberarm und Vorderarm.

Die Zug- oder Druckwirkung kann man zuweilen auch durch **elastische Bindenstücke,** Ringe usw., welche in den Verband eingeschaltet werden, erreichen. Sehr bequem und wirkungsvoll, auch sehr vielfach verwandbar ist eine Kombination von Heftpflasterstreifen mit eingeschaltetem Gummistück; ich verwende solche elastische Streifen häufig, namentlich beim Schlüsselbeinbruch.

Digitized by Google

Neuere Formen der Behandlung mit Dauerzug.

Die Behandlung der Knochenbrüche hat im Laufe der letzten Jahre erheblich gewonnen durch Methoden, welche nach Erfindung und praktischer Anwendung bedeutungsvoll sind. Wenn auf den folgenden Seiten über diese Neuerungen eingehender berichtet wird, so soll dadurch der allgemeinen Einführung derselben gedient und zu ihrer weiteren Bearbeitung angeregt werden.

Das Extensionsverfahren von **Zuppinger.** Die Arbeiten Zuppingers werden billig vorangestellt, denn dieser ausgezeichnete Gelehrte hat mehr geleistet, als durch die Angabe eines Apparates geschehen ist; er hat die Grundlagen zu einer in vielen Dingen prinzipiellen Umgestaltung der Lehre von den Knochenbrüchen geliefert und zu dem Ausbau mit seinen Schülern und anderen schweizerischen Chirurgen treffliches geleistet. Hiervon sei folgendes berichtet: Die Vorstellung müsse davon ausgehen, daß der Begriff „Fraktur" nicht lediglich einen gebrochenen und an der Bruchstelle verschobenen Knochen bedeute; die „pathologische Einheit der Fraktur" umfasse außer der mechanischen Zerstörung der normalen Knochenform den an der Bruchstelle vorhandenen Bluterguß und namentlich die „Störung des physiologischen Gleichgewichtes der Muskulatur". Die Muskelspannung ist dasjenige Moment, welches die Frakturbehandlung so schwierig und hinsichtlich der Resultate so ungünstig gestaltet; diese ist an dem gebrochenen Gliedabschnitt bekanntlich noch über das physiologische Maß hinaus gesteigert. „Die Tatsache der vorhandenen Fraktur bedeutet für die beteiligte Muskulatur einen aktivierenden Reiz (chronischer Muskelkrampf)". Damit steht im Zusammenhang, „daß alle anderen aktivierenden Reize, vornehmlich die Belastung am gebrochenen Glied einen höheren Grad von Aktivierung hervorrufen, als dies normalerweise der Fall ist. Jede Belastung wirkt auf den lebenden Muskel auf reflektorischem Wege im Sinne einer Aktivierung, und zwar ist dies umso mehr der Fall, je rascher und gewichtiger der belastende Zug einwirkt; „ein Ruck bedeutet für den Muskel einen viel heftigeren aktivierenden Reiz als ein gleichmäßiger Zug". Für die Behandlung einer Fraktur ergibt sich also im allgemeinen und speziell zum Ausgleich einer vorhandenen Verschiebung an der Bruchstelle die Aufgabe, einen ruhigen stetigen Zug anzuwenden und diese Zugwirkung (Belastung) so gering wie möglich zu gestalten. Benutzt man hierbei eine Stellung des Gliedes, welche der Ruhe- oder Schlafstellung entspricht, so wird die genannte Bedingung am besten erfüllt; diese Stellung ist für fast alle Extremitätengelenke die Semiflexion (Mittelstellung), und zwar nicht peinlich einer gewissen Winkelstellung entsprechend, sondern in einiger Breite zwischen den extremen Stellungen der

Digitized by Google

Gelenke. In dieser Stellung sind die Ansätze der Gesamtmuskulatur, auch der biarthrodialen genähert. Vgl. hierzu Kap. 6 u. 7 in dem von de Quervain herausgegebenen Buche. — Z. empfiehlt also, die verletzte Extremität nicht in voller Streckung, sondern in mittlerer Beugestellung zu lagern; in dieser Stellung

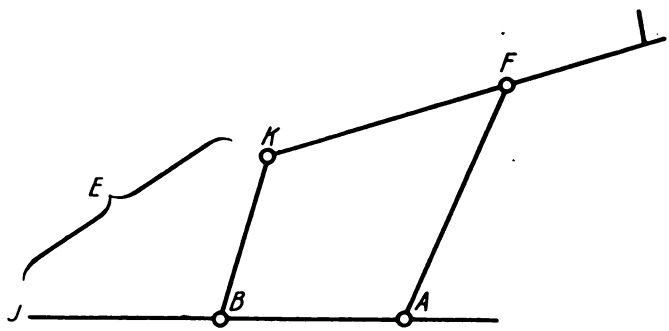

Fig. 48. Schema der Zuppinger'schen Schiene für Oberschenkelbrüche, unbelastet.

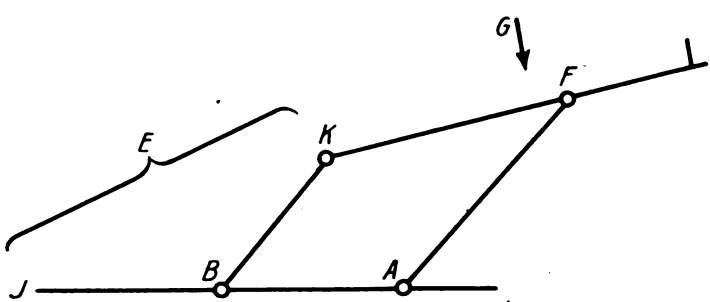

Fig. 49. Schema der Zuppinger'schen Oberschenkelschiene bei Belastung.

wird die denkbar geringste Gewichtsbelastung ausreichen, um mittelst Dauerzuges die erforderliche Verlängerung der Muskulatur und Wiederherstellung der Knochenform zu erreichen. Zur Erzielung des Dauerzuges benützt Z. zwei Momente; einmal eine Gewichtsbelastung, wie sie auch sonst geübt wird, dann auch die Zugwirkung automatisch wirkender Apparate, indem das Gewicht des auf denselben gelagerten

Digitized by Google

Gliedes selbst automatisch den Zug auslöst, wobei Gewichtsverluste durch Reibung fast gänzlich ausgeschlossen sind. Vereinigen sich diese beiden Kräfte zu harmonischer Wirkung, so kann natürlich die Gewichtsbelastung viel geringer sein, als bisher; die Befestigung der Zuglaschen ist infolge davon einfacher, Druck- und Zirkulationsstörung leichter zu vermeiden, die Behandlung für den Patienten subjektiv weniger unangenehm. Die Resultate seien bei rechtzeitiger und richtiger Anwendung der Apparate die denkbar besten, auch deshalb, weil schon in den ersten Stunden das in ihnen gelagerte Glied in allen Gelenken aktiv bewegt und massiert werden kann. ohne Nachlassen der Zugwirkung; also eine glückliche Kombination der funktionellen mit der Zugbehandlung! Die Zuppingersche Methode allein verdiene den Namen einer physiologischen Methode.

Zur Erläuterung der von Z. angegebenen Apparate sei auf die Abbildungen hingewiesen. Fig. 48 und 49 zeigen das Schema der Zuppingerschen Schiene für Oberschenkelbruch im Profil. Auf der Grundfläche J B A ist der Apparat befestigt, welcher an allen Verbindungsstellen in Scharnieren beweglich ist. J ist das obere Ende, hier kommt der Sitzhöcker zu liegen; A entspricht dem unteren — Fußende, K dem Kniegelenk; der Unterschenkel kommt auf K F zu liegen, F ist Fußende; der Oberschenkel reicht von J bis K. Wird das verletzte Bein auf den Apparat gelegt, so wirkt das Gewicht des Unterschenkels — G — in der Richtung des Pfeiles; der Apparat senkt sich, und dadurch wird die Entfernung I K vergrößert, es kommt also eine Extension — in den Abb. E über der kürzeren resp. längeren Klammer — automatisch zu Stande. Für Unterschenkelbrüche hat Zuppinger einen ähnlichen Schienenapparat konstruiert.

Ein dem Zuppingerschen ähnliches Verfahren ist von Dr. Ad. Linhart, einem Schüler Wölflers, selbständig und gleichzeitig ausgebildet. Er kam auf die Idee, das Prinzip des exzentrischen Scharniers mit dem Hebelprinzip zu kombinieren und dadurch eine Zugwirkung zu erzielen. L. ist der Meinung, daß seine Schienen einige Vorteile vor den Zuppingerschen haben.

Zu diesen Angaben, welche ich direkter Mitteilung des Herrn Dr. Linhart verdanke, kann ich aus einem Briefe des Herrn Kollegen Prof. Schloffer anführen, „das Verfahren wurde an der Deutschen chir. Klinik in Prag in vielen Fällen verwendet und ergab sehr befriedigende Resultate".

Die Nagelextension nach **Steinmann.** Die von Steinmann (Bern) eingeführte „Nagelextension" besteht darin, daß mit Hilfe eines in den Knochen selbst eingetriebenen „Nagels" oder Stahlstiftes der Zug direkt am Knochen ausgeübt wird (ähnlich schon der Italiener Codivilla). Das Eintreiben des Nagels in die Spongiosa der oberen oder unteren Epiphyse eines

Digitized by Google

Knochens gelingt ohne Schwierigkeit. Bei einer Fraktur des Oberschenkels z. B. kann der Stift in der unteren Femurepiphyse oder im Kopf der Tibia fixiert werden.

Dies Verfahren hat im Weltkriege tausendfach Anwendung gefunden bei Schußfrakturen der Röhrenknochen, besonders des Oberschenkels; es ist unersetzlich bei Frakturen in der Nähe der Gelenke, wenn eine erhebliche Dislokation der Bruchstücke auf andere Weise nicht zu vermeiden ist und sonst die operative Eröffnung der Bruchstelle und blutige Vereinigung der Fragmente in Frage kommt. Ferner hat sich die Nagelextension bei schon konsolidierten aber deform geheilten Frakturen nützlich erwiesen; zunächst unblutige Osteoklasis oder wenn nötig Osteotomie, und dann Nagelextension am peripheren Bruchstück mit schweren Gewichten! Neuerdings empfiehlt Steinmann gleichzeitig die Anwendung des Zuppingerschen Prinzips: Ausführung des Zuges in Semiflexion. — Das Verfahren zeichnet sich bei korrekter Ausführung durch schöne Erfolge und meistens durch Schmerzlosigkeit aus. Eine etwaige Infektion der Nagelwunde ist nicht ausgeschlossen, und kann zu langdauernder Eiterung durch Nekrose in dem Bohrkanal führen; doch ist sie nicht allzuhäufig beobachtet; auch kommt sie nicht in Frage gegenüber dem Erfolg der Methode in Fällen, bei welchen eine günstige Heilung sonst ausgeschlossen wäre. Technik und Erfolg ergeben sich aus den Figuren. Von anderen Chirurgen sind Modifikationen der Steinmannschen Technik angewendet worden. Anschütz benützt das Verfahren von Becker (Durchbohren des unteren Fragments im spongiösen Gewebe und Liegenlassen des Bohrers bis zur Heilung; Anhängen der Gewichte mittels Drähten) und rühmt die Vorzüge der Nagelextension bei allen schwierigen Frakturfällen (Konsolidation mit Verkürzung, bei interkurrenten Krankheiten, in der Nähe des Fußgelenkes, bei großen komplizierenden Wunden), bei welchen die Heftpflasterextension nicht ausreicht. — Das Steinmannsche Verfahren ist als eine erhebliche Verbesserung anzusehen, im allgemeinen jedoch nur dann anzuwenden, wenn die unblutige Extension nicht ausführbar ist. Es soll nur durch die Hand eines chirurgisch geschulten Arztes

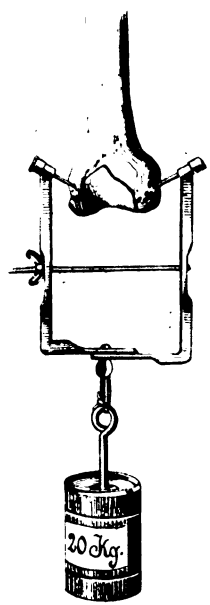

Fig. 50. Schematische Darstellung der Nagelextension am unteren Femurende nach Steinmann.

Digitized by Google

ausgeführt werden, da die korrekte Ausführung wichtig (drohende Schädigung des anliegenden Gelenkes) und technisch nicht immer einfach ist. Auch bei der blutigen Behandlung widerspenstiger Frakturen ist das Verfahren von großem Wert. Nur die Apparate für automatische Zugwirkung sind bei uns weniger im Gebrauch als in der Schweiz.

Unter den Modifikationen des Steinmannschen Verfahrens verdient die von Professor Klapp eingeführte Drahtextension besondere Erwähnung. Der anstatt eines dicken Nagels oder Bohrers durch ein dünneres Bohrloch eingeführte Draht verhält sich wie eine Kapillarpunktion zur Troicartpunktion (Klapp). Es ist leicht erklärlich, daß bei dünnerem Bohrkanal, also geringerer Verwundung, die Gefahr einer Infektion und Knocheneiterung herabgesetzt ist; sie kommt anscheinend bei korrekter Ausführung kaum in Frage. Technisch erfordert die Drahtextension einige Besonderheiten, um deren Lösung sich Herzberg und die Brüder Otto und Kurt Ansinn, jeder in seinem Wirkungskreise erfolgreich bemüht haben. Wenn sonach die Drahtextension beinahe als unblutige Operation gelten kann, darf hier zur Technik noch folgendes gesagt werden:

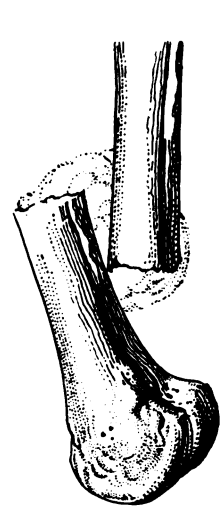

Fig. 51.

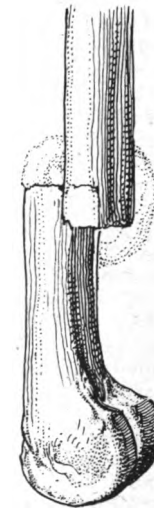

Fig. 52.

Fig. 51 u. 52. Darstellung des Erfolges der Nagelextension bei einem deform geheilten Oberschenkelbruch mit reichlicher Kallusbildung nach Steinmann. Fig. 51 vor, — Fig. 52 nach der Behandlung.

Der im Bohrloch liegende Draht ist biegsam, er kann abknicken; damit er festliegt und auch seitlich die Weichteile nicht einschneidet (wozu durch proximales Verziehen der Haut schon während des Einstiches Rücksicht genommen wird), muß er gespannt werden; hierzu sind Spannbügel von Herzberg und O. Ansinn angegeben; sehr bequem scheint mir der neue von Kurt Ansinn konstruierte (Instrumentenfabrikant Haertel, Berlin, Klopstockstraße 57), welcher für einen nur 1 mm dicken, doppelt genommenen Aluminiumbronzedraht ein-

Digitized by Google

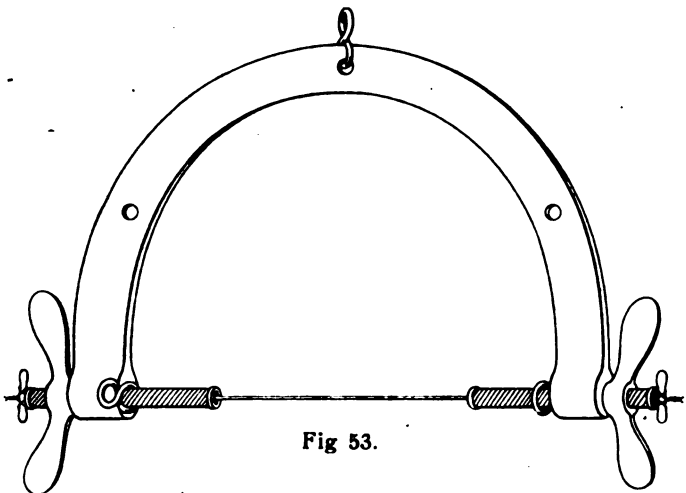

Fig 53.

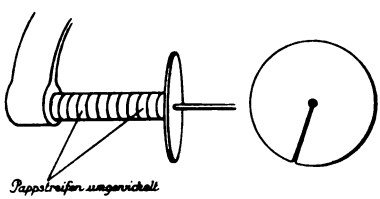

Fig. 53. a b

Fig. 53. Bügel zur Drahtextension nach Kurt Ansinn (Instrumentenfabrik Haertel, Berlin, Klopstockstr.). — Der Doppeldraht wird außen um die kleinen runden Bolzen mehrfach herumgelegt und dann zusammengedreht. Die Extensionsschnur wird in der Öse am Scheitel des Bügels, oder mit Zwischenschaltung eines Spreizbrettes in den Ösen an der Basis des Bügels befestigt. Die Löcher in den Schenkeln des Bügels gestatten mit Hilfe einer besonderen seitlichen Extensionsschnur (über Rolle am Galgen) eine Rotationswirkung nach der einen oder anderen Seite. Um eine Seitwärts-Verschiebung des Bügels zu verhindern, legt man um den Draht dicht an der Haut eine kleine Pappscheibe (Fig. 53b), welche gegen den Bügel durch einen in Wasser erweichten, um Draht und Spannschraube gewickelten schmalen Pappstreifen (Fig. 53a) festgestellt wird. Nach Zeichnungen von Dr. Kurt Ansinn.

Digitized by Google

gerichtet ist und das Anhängen der Gewichtsschnur, wie auch eventuell rotierende Seitenzüge leicht gestattet. Das Bohrloch wird mit Handbohrer angelegt und der Draht mittelst einer Öse an seinem Ende durchgeführt.

Ungeeignet ist die Drahtextension an den spongiösen Knochen der Kinder unter 10 Jahren (Kalkaneus und Epiphysen), weil hier der Draht nicht genügenden Halt findet, sondern einschneidet.

Die funktionelle Frakturbehandlung hat in neuerer Zeit und besonders während des Weltkrieges in der Hand einiger Chirurgen ausgezeichnete Resultate geliefert. Otto Ansinn und Böhler haben im großen nur der Frakturbehandlung dienenden Krankenabteilungen den Beweis geliefert, daß selbst schwere Schußfrakturen bei konservativer Behandlung zur Heilung gebracht werden können ohne erhebliche Verkürzung und ohne Versteifung der nahen Gelenke. Aber weder die genannten noch viele andere Chirurgen haben die einseitige funktionelle Behandlung durchgeführt, sondern die Wiederherstellung der Form neben der Erhaltung der Funktion als gleichwertige Aufgabe zu lösen gesucht. Das Ziel der Behandlung muß sein:

Wiederherstellung der Form des gebrochenen Knochens in möglichster Vollkommenheit, Erhaltung der Beweglichkeit der anliegenden Gelenke, Verhinderung von Schwund der Muskeln im Bereiche der Verletzung; also Gebrauchsfähigkeit des verletzten Gliedes nach voller Konsolidation des gebrochenen Knochens ohne erhebliche Einschränkung und ohne große Nachbehandlung.

Die Mittel, welche der Erreichung dieses Zieles heute zur Verfügung stehen, sind in größerer oder geringerer Vollkommenheit je nach den Einrichtungen des Krankenhauses, unter Umständen sogar in zweckmäßiger Behelfstechnik folgende. Wir wollen dazu annehmen, daß es sich um einen Oberschenkelbruch handelt:

Zugverband am Oberschenkel und am Unterschenkel gesondert; Lagerung des Beins in Semiflexion auf eine Schiene mit dem Kniegelenk entsprechendem Scharnier, welches volle Streckung und Beugung bis zum rechten Winkel zuläßt. Nach O. Ansinn empfiehlt es sich, diesen Apparat aus ineinanderliegenden, beweglichen Rahmen (Fig. 54 u. 54 a) herzustellen; durch Bewegung des Oberschenkelstückes kann dann das Hüftgelenk, durch Bewegung des Unterschenkelstückes das Kniegelenk ausgiebig bewegt werden. Dabei muß in jedem Augenblick und in jeder Stellung der Zugverband wirksam sein. Indem der Fuß auf einem Volkmann'schen Schleifbrett (Schlitten) lagert, ist seitliches Umfallen des Beines vermieden.

Diese Bewegungen können passiv durch die Hand des Wärters oder sogar automatisch ausgeführt werden, aber die Erfahrung von O. Ansinn hat ergeben, „daß es weitaus am

Digitized by Google

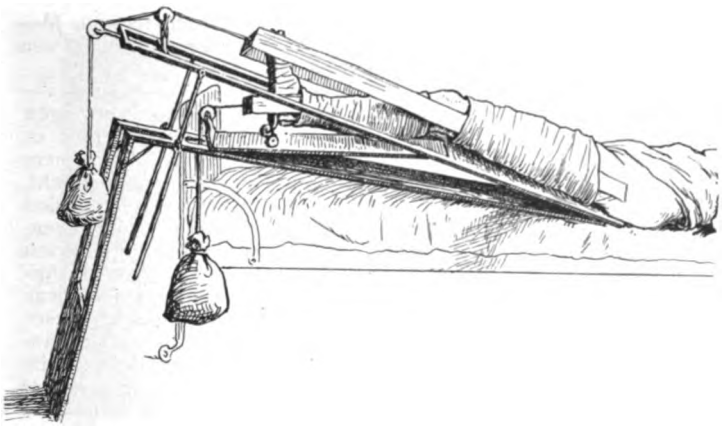

Fig. 54. Apparat für Zugbehandlung der Oberschenkelfrakturen mit der Möglichkeit passiver Gelenkbewegungen; nach Otto Ansinn (Beitr. z. klin. Chir. Bd. 97, Heft 5).

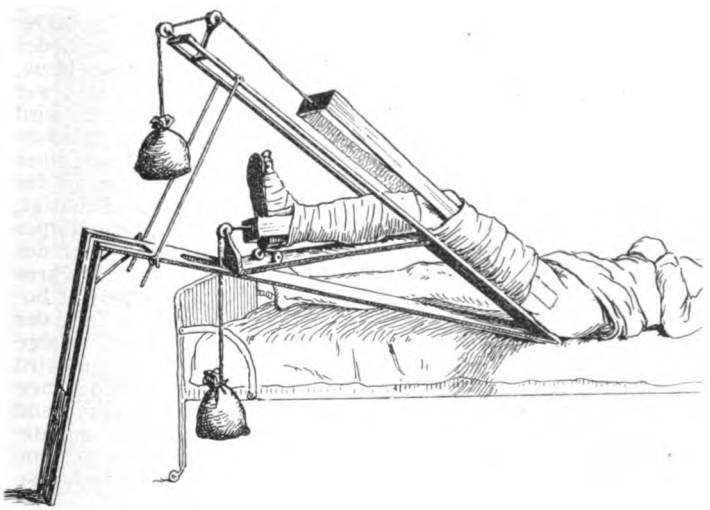

Fig. 54a. Derselbe Apparat mit mäßiger Beugestellung in Knie und Hüfte.

Digitized by Google

Fig. 55. Fract. fem. in dem Apparat von Otto Ansinn, mit Dauerzugbehandlung und Ermöglichung einer selbsttätigen Mobilisierung der Gelenke. Nach einer Original-Photographie von Otto Ansinn.

besten ist, wenn der Kranke selbst seine Gelenke bewegen kann; er geht viel energischer vor, als eine andere Person es wagen würde." Der genannte Chirurg hat deshalb an seinem Apparat eine über Rollen laufende Zugvorrichtung angebracht, welche den Verletzten in den Stand setzt, den Unterschenkel zu heben und zu senken und auch das Hüftgelenk zu bewegen. Die Knieübungen pflegen die Verletzten bei unkomplizierten Brüchen schon in den ersten Tagen nach ihrer Lagerung im Apparat zu beginnen; die Bewegungen im Hüftgelenk etwas später, nach 2—3 Wochen. — Die günstige Wirkung dieser Behandlung liegt abgesehen von den oben erwähnten Umständen, auch darin, daß die Blutzirkulation im verletzten Bein und im allgemeinen gefördert und damit auch die Callusbildung angeregt wird. In schweren und veralteten Fällen wird die Wirkung des Zuges statt mit Heftpflasterverband mit der Drahtextension unter Benützung eines Spannbügels (s. oben) gesichert. — Die Apparate von Otto Ansinn liefert die Allgemeine Krankenhaus-Einrichtungsgesellschaft, Berlin N. 24, Johannisstraße 20/21.

Eine wichtige Neuerung in ihrer Einfachheit und Wirkung ist der Hebelstreckverband von Kurt Ansinn. Der Zweck ist, einen Zug am gebrochenen Oberschenkel oder Oberarm auszuüben, welcher die Bewegungen im Knie, bezw. Ellbogengelenk nicht hindert und in jeder Gelenkstellung, wie während der Bewegung unvermindert andauert. Erreicht wird dieses Ziel durch Zwischenschaltung einer Hebelrolle zwischen gebrochenes Glied und Zugverband in Verbindung mit einer hebelartig wirkenden Schiene. Wird nämlich die Schiene an der Streckseite des Unterschenkels bezw. Unterarmes so befestigt, daß sie über Ellbogen und Knie frei hinausragt, an dem Körper aber festliegt, so kann an dem frei vorstehendem Ende der Schiene (proximal) und an einer entsprechenden Stelle ihres befestigten Teiles (distal) eine Schnur („Hebelschnur") bogenartig lose angebracht werden, daß sie die an dem Ende der Gewichtsschnur befestigte Rolle (Hebelrolle) aufnimmt. Infolge der Verschiebbarkeit der Hebelrolle an der Hebelschnur wird der Gewichtszug stets der Längsrichtung des gebrochenen Knochens, also dem erforderlichen Extensionszug entsprechend wirken, wenn das freie (proximale) Ende der Schiene und die Befestigungsstelle der Hebelschnur an der festliegenden Schiene gleich weit (gleicharmiger Hebel) von der Extensionsachse entfernt sind. Wird diese Befestigung in ungleicher Entfernung von der Extensionsachse bezw. von dem Gelenk wie bei einem ungleicharmigen Hebel gewählt, so wird der Gewichtszug zugleich abbiegend wirken. Verschiebung der Ansatzpunkte der

Digitized by Google

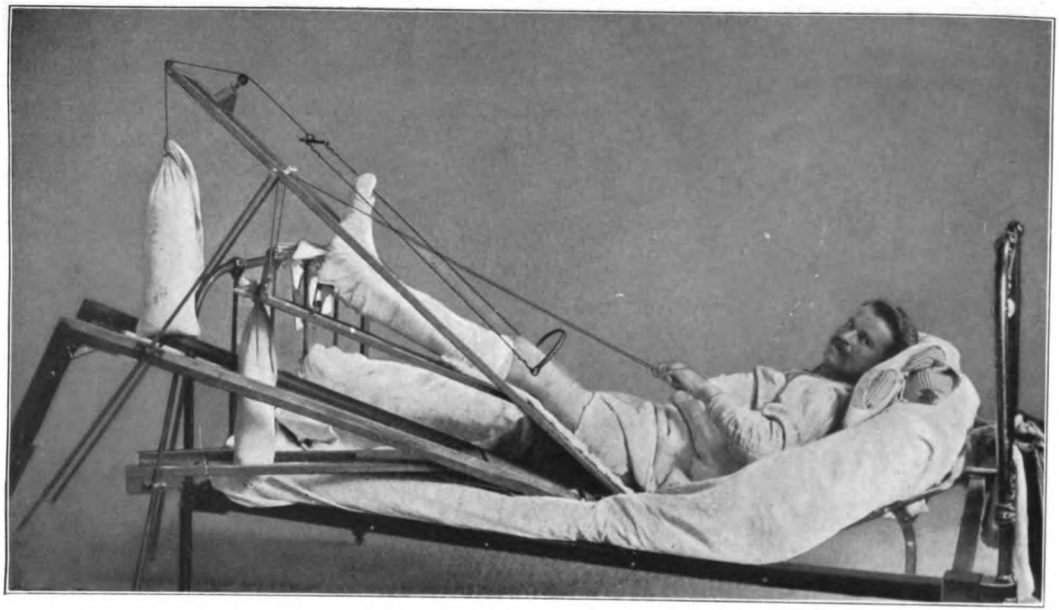

Fig. 55.

Digitized by Google

THE
JOHN CREAK
LIBRARY

Digitized by Google

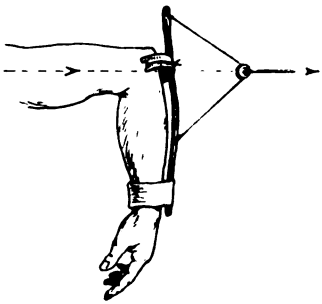

Fig. 56.

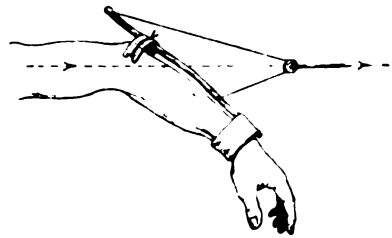

Fig. 57.

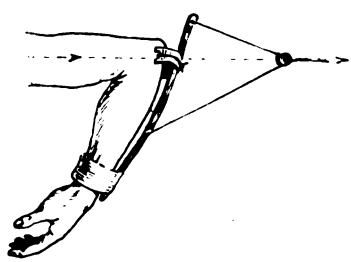

Fig. 58.

Fig. 56—58. Der Hebelstreckverband nach Kurt Ansinn bei Fract. hum. Schematisch. — Fig. 56 zeigt den Zug in Mittelstellung; Wirkung des gleicharmigen Hebels mittelst der dem Unterarm gut anliegenden Schiene, welche bei C. Stiefenhofer München erhältlich ist. An der Schiene ist die Hebelschnur befestigt, welche der Hebelrolle die Möglichkeit des Zuges und der Verschiebung schafft; an der Hebelrolle ist die Extensionsschnur befestigt. Die Schiene ist am Olekranon durch Drahtnaht fixiert. Die Wirkung ergibt sich aus der Abbildung 56; ebenso auch bei veränderter Stellung im Ellbogen aus Fig. 57 und 58.

Digitized by Google

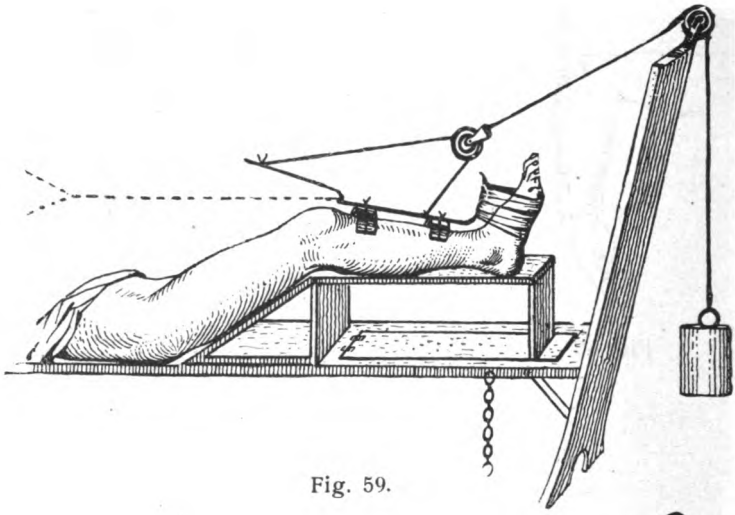

Fig. 59.

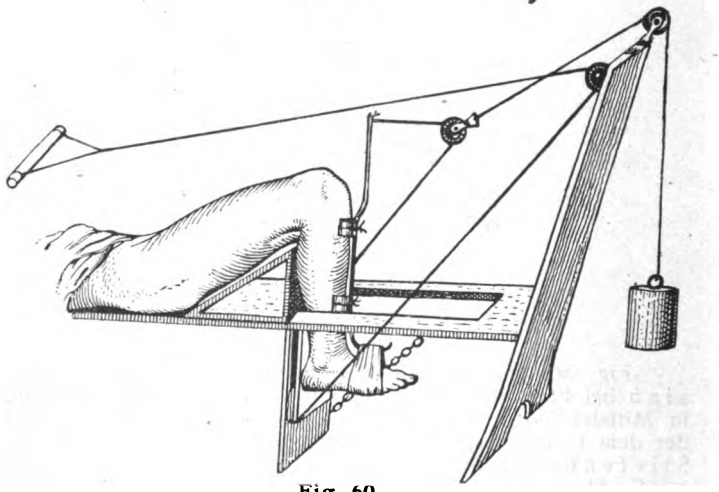

Fig. 60.

Fig. 59 und 60. Der Hebelstreckverband nach Kurt Ansinn bei Oberschenkelbrüchen. Die Schiene ist an der Tibia durch zwei Drahtnähte befestigt; Wirkung des gleicharmigen Hebels. Lagerung des Kranken auf dem Apparat von Otto Ansinn; in Fig. 60 ist auch die Zugvorrichtung zum Selbstbewegen dargestellt.

Digitized by Google

Hebelschnur wird also eine Modifikation des Zuges leicht ermöglichen.

Ein Blick auf Fig. 56—60 macht es deutlicher, als diese langatmige Beschreibung. Technisch ist wichtig, daß die Schiene nirgends drückt (Dekubitus), und daß der sie befestigende Verband nicht Stauung und weitere Schädigung verursacht; A. rühmt die Vorteile der Drahtextension, um die Schiene am Unterarm (Ulna) oder Unterschenkel (Tibia) unverschiebbar zu befestigen, und so auch die Benützung größerer Gewichte in schweren Fällen zu ermöglichen. Eine Schnur mit Handgriff, über eine Rolle am einfachen Stellgerüst laufend, ermöglicht frühzeitiges, selbsttätiges Bewegen des Gelenkes; der oben erwähnte Lagerungsapparat von O. Ansinn ist dabei sehr brauchbar. — Näheres über das Verfahren in den Aufsätzen von Kurt Ansinn, Münchn. mediz. Wochenschrift 1918, Nr. 4 und 26, Zentralblatt f. Chir. 1919 Nr. 36, 1920 Nr. 11; letztere auf Grund weiterer Erfahrungen, welche A. an der Berliner chirurg. Klinik (Bier) machen konnte.

Im Anschluß hieran mag noch ein Verfahren Erwähnung finden, welches nur mit Hilfe der Steinmannschen Nagelextension denkbar ist, aber auf fast unblutigem Wege Möglichkeiten und Vorteile bietet, welche sonst nur operativen Verschraubung der Bruchenden zukommen: die Reposition und Retention von Knochenbrüchen mit Hilfe von Schraube und Gipsverband von Kurt Ansinn. (Archiv f. Orthop. und Unfall-Chirurgie, Bd. XVI, Heft 4, 1919*). Wenn das Röntgenbild eine erhebliche Verbung eines Bruchstückes trotz dem durch Zug und Gegenzug erzieltem Ausgleich der Längsverschiebung nachweist, und somit die volle Reposition nicht möglich ist, kommt dieses Verfahren in Frage. Die einfachen Instrumente dazu sind bei Stiefenhofer in München zu haben: ein dünner Handbohrer, eine Schraube, ein Schraubenschlüssel dazu, eine Unterlegscheibe aus Zinkblech und anderes. Die Schraube wird von der Seite her durch die Weichteile in das widerspenstige Fragment so tief eingebohrt, daß sie eine Einwirkung auf die Stellung desselben ermöglicht. Wird an der Schraube von außen her ein Zug ausgeübt, so wird das Fragment gehoben und reponiert. Wenn dieser Zug langsam aber stetig erfolgen soll, wird die Schraube mit Hülfe einer Schraubenmutter auf der den Druck verteilenden Unterlegscheibe allmählich gehoben; als fester Punkt dient dabei der entsprechende Abschnitt eines um die ganze Extremität unter Zug und Gegenzug angelegten Gipsverbandes, durch welchen die Schraube hervorragt. Das Anziehen der Schraube gegen den Gipsverband geschieht so lange,

*) In etwas anderer Weise hat schon Deutschländer eine „Hebelextension" empfohlen; Zentralblatt f. Chirurg. 1911, Nr. 31.

Digitized by Google

bis im Röntgenschirm die volle Reposition nachzuweisen ist. In dieser Lage wird dann durch Gips und Schraube auch die Retention bewerkstelligt. Das Verfahren ist so einfach und sein Nutzen so einleuchtend, daß seine Erwähnung an dieser Stelle berechtigt sein dürfte; zugleich eine Anregung zur Mitarbeit an dem weiteren Ausbau unserer Frakturbehandlung.

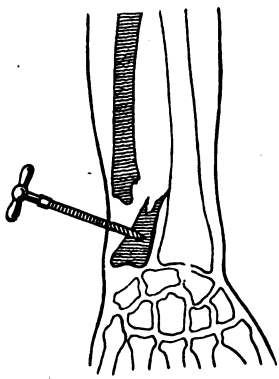

Fig. 61.

Fig. 61. Die Schraube ist in das dislozierte untere Bruchstück eingebohrt.

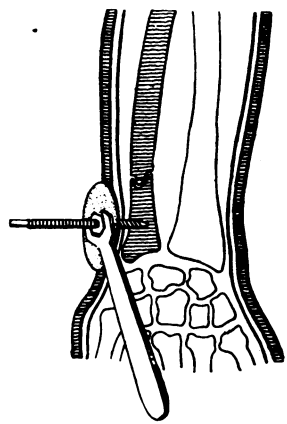

Fig. 62

Fig. 62. Das Bruchstück ist durch den Schraubenzug gegen die dem Gipsverband aufliegende Unterlegscheibe herangezogen und reponiert.

Die Nachbehandlung in der Therapie der Knochenbrüche.

Was früher nach Konsolidation der Fraktur für die Nachbehandlung zur Wiederherstellung der Funktion der verletzten Extremität in Frage kam, das wird in neuerer Zeit schon während der Frakturbehandlung mit bestem Erfolge verwendet. Je erfolgreicher die Frakturbehandlung hinsichtlich Wiederherstellung der Form und Erhaltung der Funktion bis zur Konsolidation des Knochens ist, desto weniger ist eine besondere „Nachbehandlung“ nötig. Es lohnt sich deshalb jede dem Verletzten erwiesene Sorgfalt, und sie erspart ihm oft viele Wochen schmerzhafter Übungen und kostspieliger Kuren wegen Versteifungen, welche auch irreparabel sein können.

Schon während der Behandlung bis zur Konsolidation sind Massage und passive Bewegungen angezeigt und

Digitized by Google

können umso energischer ausgeführt werden, je mehr die Festigkeit an der Bruchstelle zunimmt. Im Dauerzugverband sind diese Übungen am bequemsten ausführbar. Ebenso ist aber auch aktive Muskelarbeit sowohl im Zugverband wie im Contentivverband ausführbar, und der Nutzen derselben kann nicht genug betont werden: Der Verletzte wird angewiesen, aktive Kontraktionsversuche der Muskulatur der beschädigten Extremität auszuführen; ein Anspannen und Nachlassen gelingt nach kurzer Übung, auch wenn die Extremität durch Lagerungsapparat oder Verband immobilisiert ist. Eine wirkliche Bewegung soll nicht ausgeführt werden, sondern nur eine Kontraktion der gesamten Muskulatur ohne Ausschlag. Der große Wert dieser aktiven Übung ist m. W. zuerst von Hübscher in Basel hervorgehoben; ich finde es nützlich, die Übungen gleichzeitig beiderseits, im kranken und im gesunden

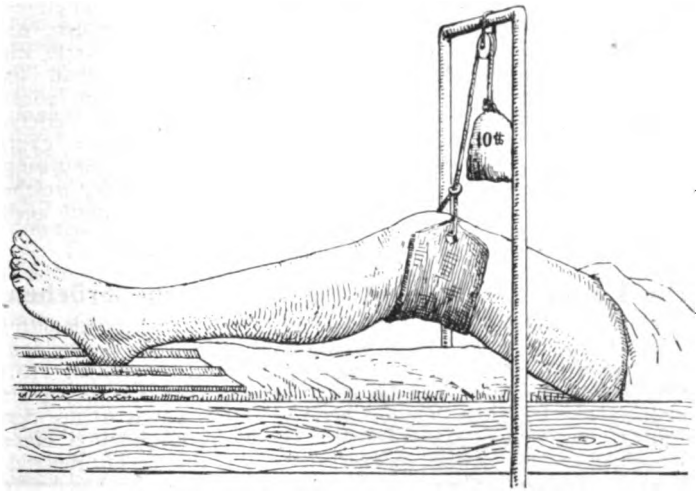

Fig. 63. Einfaches Verfahren zum Beginn mit passiver Bewegung im Kniegelenk wegen seiner Versteifung.

Glied auszuführen und lasse in regelmäßiger Wiederholung solche „Turnübungen" ausführen. Die sonst so häufige Atrophie bestimmter Muskelgruppen, z. B. der Streckmuskulatur bei Fraktura des Oberschenkels, wird dadurch vermieden.

Für Übungen, welche der noch liegende Verletzte mit großem Nutzen ausführen kann, sind auch besondere Hilfsmittel empfohlen, so der „Bergsteigeapparat" von Otto Ansinn. Er ermöglicht, daß das verletzte Bein die Streckung im Kniegelenk unter Überwindung eines gut zu dosierenden Wi-

Digitized by Google

derstandes ausführt, indem ein auf schiefer Ebene herablaufender kleiner Wagen zurückgeschoben wird. Einfachere Vorrichtungen können mit Gewichten, Schnur und Rollen leicht eventuell improvisiert werden, und sind seit langer Zeit bekannt.

Trotz aller dieser Hilfsmittel müssen wir noch immer damit rechnen, daß mehr oder weniger schwer versteifte Gelenke und durch Atrophie geschädigte Muskeln zurückbleiben und eine „Nachbehandlung" erfordern. Sie muß eine medikomechanische sein und von allen dahingehörigen Hilfsmitteln Gebrauch machen: Massage, passive und aktive Bewegung, Elektrizität; Benützung von besonderen Bewegungsapparaten nach Zander oder Krukenberg (Pendelapparate). Der Erfolg wird zuweilen gefördert durch aktive Hyperämisierung im Heißluftkasten. Warme Vollbäder sind günstig, schon deshalb, weil der Kranke im Bade mit dem schwimmenden Gliede leichter aktive Bewegungen ausführen kann. Die Thermalbäder genießen längst einen guten Ruf für diese Schäden, zumal meistens weitere Kurmittel und darin erfahrene Ärzte zur Verfügung stehen: Baden-Baden, Wiesbaden, Wildbad im Schwarzwald u. a. Die aktiven Übungen sind aber am wichtigsten, deshalb der Erfolg oft von der Energie des Verletzten abhängig. In Anstalten sind deshalb gemeinsame gymnastische Übungen der Verletzten sehr nützlich, mit Benützung von Stäben, Keulen usw., und ich habe Gehilfen gehabt, welche es verstanden, den Eifer der Patienten zu wecken und auch Ängstliche mitzureißen.

Die Dauer der Behandlung bei Knochenbrüchen

Wie lange soll die Behandlung einer Fraktur dauern? Diese Frage ist von großer Wichtigkeit. Wenn wir versuchen, eine Antwort zu geben, so berücksichtigen wir natürlich nicht die Nachbehandlung, welche lange erforderlich sein kann, bis endlich die Funktion wieder hergestellt ist, sondern nur den Eintritt der Konsolidation. Wann ist die Konsolidation eines Knochenbruches so weit vorgeschritten, daß die direkte Behandlung der Fraktur aufhören kann? Wer die bisherigen Abschnitte gelesen hat, der weiß, daß eine präzise Antwort nicht möglich ist. Hier ist von Einfluß das Alter, der Ernährungs- und der Gesundheitszustand, denn im Greisenalter, bei Schwachen und Kranken heilt jede Fraktur langsamer; ebenso ist das Gefüge an der Frakturstelle wichtig, denn spongiöser Knochen kommt schneller zur Konsolidation als kompakter; die Behandlung selbst spielt auch eine Rolle, indem die Heilung im Extensionsverband im allgemeinen rascher erzielt wird, als im Gips- oder festen Schienenverband. Endlich sind die Verhältnisse der Fraktur selbst von Einfluß, da Brüche mit erheblicher Dislokation schwerer zur Heilung gelangen; die Heilungsdauer wächst mit dem Grade der Dislokation. Von außerordentlicher

Digitized by Google

Wichtigkeit für den Arzt ist die Tatsache, daß eine anscheinend fest konsolidierte Fraktur noch eine Verbiegung erfahren kann, wenn ungünstige Momente, wie seitlicher Druck, Belastung einwirken. Ein primär richtig behandelter Knöchelbruch kann nach anscheinend vollkommener Konsolidation zur Bildung eines schweren Pes valgus traumaticus führen, wenn der Fuß ohne Schutz zu früh belastet wird; und bei Brüchen im Bereich des kompakten Schaftes ist dasselbe möglich. Junger Kallus, er mag sogar reichlich sein, läßt eben noch Biegungen zu, wobei es zur Summierung kleiner Infraktionen kommt, so daß eine schwere Deformität entstehen kann.

Die Beurteilung, ob eine Fraktur konsolidiert ist, hängt also, vorausgesetzt, daß die Kallusbildung als genügende nachweisbar ist, und daß ungewöhnliche Erscheinungen an der Bruchstelle (z. B. größere Schmerzhaftigkeit bei Druck) fehlen, in hohem Grade von der Erfahrung ab. Bei Tausenden von Knochenbrüchen ist die Heilungsdauer ärztlich festgestellt, so daß man für die einzelnen Knochen eine gewisse Skala der zur Heilung d. h. Konsolidation erforderlichen, normalen Zeitdauer aufstellen konnte. Abgesehen davon, benützt man die direkte Prüfung der Festigkeit der Bruchstelle, indem man durch seitliche, abbiegende Bewegungsversuche an dem wohlfixierten Knochen zu ergründen sucht, ob ein „Federn an der Bruchstelle" noch vorhanden ist. Im Zweifelsfall wird man also lieber etwas länger den Verband anwenden, zumal an den unteren Extremitäten.

Die Zeitdauer, welche für die einzelnen Knochenbrüche durch Erfahrung als zur Konsolidation erforderlich, festgestellt wurde, besonders von Gurlt und v. Bruns, ist folgende: Vorderarm, Ulna, Radius, Olekranon, Klavikula, Fibula, 4½ bis 5 Wochen, — Oberarm Mitte gegen 7 Wochen, — Oberarm oberes Ende 5, unteres Ende 4 Wochen, — Patella 6 bis 7, Oberschenkel Mitte und unteres Ende 8 Wochen, Unterschenkel oben und Mitte 10 Wochen, Tibia allein und Unterschenkel unteres Ende 7—8 Wochen, — am Schenkelhals fand man 19 Wochen.

Diese Angaben beziehen sich auf die Behandlung mit immobilisierenden Verbänden in der alten Art. Die neueren Methoden, besonders die Extensionsbehandlung, ergeben eine etwas kürzere Heilungsdauer; doch wird eine Belastung des konsolidierten Knochens immer später, einige Zeit nach erfolgter Konsolidation, und mit großer Vorsicht einzuleiten sein.

Bemerkungen über Epiphysen- und Apophysenbrüche bei Gelenkfrakturen.

Zum Schlusse sollen noch einige besondere Frakturen, namentlich bezüglich ihrer Behandlung besprochen werden.

Epiphysenbrüche im engeren Sinne = trau-

Digitized by Google

matische Epiphisenlösungen sind Trennungen des jugendlichen Röhrenknochens an der Knorpelfuge zwischen Epiphyse und Diaphyse. In der Regel geschieht die Trennung so, daß die Knorpelfuge (der Intermediärknorpel) mit der Epiphyse verbunden bleibt und das Diaphysenende vom Knorpel gelöst ist; doch sind häufig auch Stückchen der Diaphyse mit abgesprengt. Wie bei den Diaphysenfrakturen kann auch hier eine mehr oder weniger große Dislokation der Bruchstücke vorliegen; das Diaphysenende kann völlig disloziert sein, oder es kann auch jede Verschiebung an der Bruchstelle fehlen. Die Häufigkeit des Vorkommens dieser Brüche ist sehr verschieden je nach der Dicke und Breite der Knorpelfuge, der Länge der Epiphyse, der Häufigkeit direkt einwirkender Gewalten u. a. Dabei spielt meiner Meinung nach eine andere anatomische Tatsache mit: Bildet die Epiphyse den Ansatz für Muskeln und Ligamente, wie z. B. die Epiphyse am oberen Humerusende, so wird die Knorpelfuge häufiger Läsionen ausgesetzt sein durch Gewalten, welche sonst nur eine Distorsion des Gelenkes verursachen, als da wo sie frei von solchen Ansätzen intraartikulär liegt, wie am unteren Ende des Humerus und am oberen Ende des Femur. Zur genaueren Diagnose dieser Brüche ist natürlich die Kenntnis der jugendlichen Knochen erforderlich. Vergl. die Abb. auf Tab. 31, 39, 51, 55, 63. Charakteristisch ist die weichere Krepitation. Die Behandlung bietet wenig Besonderes; doch ist die Reposition zuweilen sehr schwierig und nur nach operativer Freilegung (Entfernung interponierter Periostfetzen usw.) zu erreichen. Vergl. die Therapie der Gelenkfrakturen weiter unten. Wichtig sind die zuweilen nach diesen Epiphysenbrüchen beobachteten schweren Deformitäten durch Störungen im weiteren Längenwachstum des betr. Knochens, zumal nach mangelhafter Reposition der Fragmente, wodurch Bewegungseinschränkungen der betr. Gelenke entstehen können; z. B. Coxa vara nach Epiphyphysenlösung am oberen Femurende; vergl. Tab. 32.

Apophysenbrüche sind Absprengungen von Apophysen, z. B. eines Tuberkulum am oberen Humerusende, eines Trochanter am oberen Femurende, des Fersenfortsatzes am Calcaneus, der Tuberositas tibiae, des Olekranon. Allen diesen Brüchen gemeinsam ist die Entstehung durch direkte Gewalt oder durch Riß (Muskelzug) und die meistens erhebliche Dislokation der Fragmente im Sinne einer Dislocatio ad longitudinem cum distractione durch den Zug des betr. Muskels. Ihre Behandlung heischt zunächst eine besondere Stellung des betreffenden Knochens im Sinne einer Erschlaffung des Muskels und Annäherung der Fragmente; z. B. Verband in Equinusstellung bei Fraktur der Kalkaneusapophyse; Streckung des Ellbogens bei Fractura olecrani. Die Dauerzugbehandlung sorgt zugleich für Entspannung des betr. Muskels. Nützlich ist die operative Fixation mittels Knochennaht und besonders

Digitized by Google

die einfache Annagelung des Fragmentes oder seine Fixierung durch eingebohrte Stahlspitzen.

Unter **Gelenkfrakturen** verstehen wir solche, bei welchen die betreffenden Gelenke in Mitleidenschaft gezogen sind. Dabei kann man die Gelenkbrüche im engeren Sinne, d. i. die intraartikulären Brüche (bei welchen die Bruchlinien im Gelenk liegen) von den parartikulären unterscheiden; praktisch gehören beide Gruppen zusammen. Unter den bekannten typischen Bruchformen gehören sehr viele unter die Rubrik der Gelenkbrüche. Ein Bluterguß innerhalb der Gelenkkapsel und Störung der Gelenkfunktion ist allen gemeinsam. Hierher gehören die typischen Radiusbrüche und die Knöchelbrüche, auch die Frakturen des Collum chirurgicum humeri, sämtliche traum. Epiphysentrennungen usw. In solchem Falle ist die Erledigung der Aufgabe, Konsolidation der Fraktur und Erhaltung eines gut beweglichen Gelenkes, besonders schwer. Bei diesen Verletzungen wird man die funktionelle Behandlungsmethode, meistens mit Extension durchführen; verwendet man feste Verbände, so ist wenigstens häufiger Verbandwechsel, in den ersten zwei Wochen alle zwei bis drei Tage, später täglich angezeigt. Zur Resorption des Blutergusses, wenn er nicht durch Punktion entfernt werden mußte, ist, neben leicht komprimierenden Verbänden, von Anfang an bei jedem Verbandwechsel Massage nützlich, dazu häufige Ausführung von passiven Bewegungen, Fixation der Extremität in verschiedenen Stellungen, frühzeitige aktive Bewegungen, Benützung mechanischer Apparate. Die Durchführung dieser Behandlung macht dem Arzt viel Mühe, aber es ist ein schöner Erfolg, wenn die Heilung einer solchen Fraktur mit guter Beweglichkeit des Gelenkes erzielt wird. — Auch die blutige Vereinigung kommt in Frage und es gibt Chirurgen, welche ihre Anwendung auf Grund vorsichtiger Erwägungen und ausgezeichneter praktischer Erfolge warm empfehlen (Fritz König u. a.). Unter Berücksichtigung des die Kallusbildung und damit die Konsolidation hemmenden Einflusses der Synoria (Bier) ist neuerdings die operative Behandlung noch stärker betont und in z. T. neuartiger Weise (Ritter) durchgeführt worden.

Behandlung der ungünstig geheilten Knochenbrüche.

Trotz aller Vorsicht mag es dem Arzt begegnen, daß er einmal mit dem Resultat seiner Behandlung unzufrieden ist; außerdem sorgt die Torheit und Unfolgsamkeit der Patienten und deren Behandlung durch Kurpfuscher oft genug dafür, daß schon deform konsolidierte Frakturen zur Behandlung kommen. Eine deform, namentlich mit Dislocatio ad axin konsolidierte Fraktur ist ein Unglück für die ganze künftige Lebenszeit. Deshalb muß ohne Zeitverlust die Verbesserung der Stellung angestrebt und erzwungen

Digitized by Google

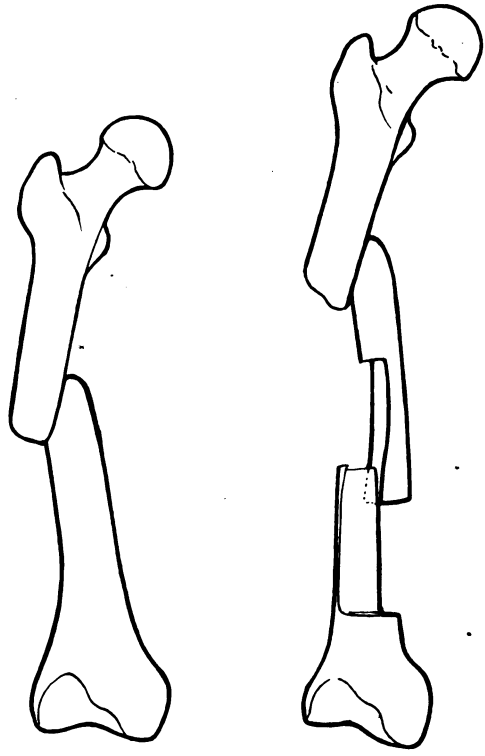

Fig. 64. a Verkürzung 13½ cm. b Ausgleich der Verkürzung um 12 cm.

Fig. 64 a und b. Die parakallöse Osteotomie (treppenförmig) nach Prof. Kirschner, schematisch nach den Röntgenbildern.

Fig. 64 a. Schußfraktur mit 13½ cm Verkürzung geheilt. — Fig. 64 b. Nach Ausführung der parakallösen Osteotomie erzielte Kirschner durch Nagelextension mit starker Belastung binnen 11 Tagen einen Ausgleich der Verkürzung um 12 cm. — Ein 5½ Monate später hergestelltes Röntgenbild erweist die Fig. 64 a. Nach Ausführung der parakallösen Osteotomie erzielte chenneubildung in gleich guter, fast normaler Länge.

Digitized by Google

werden. Hierzu ist die Refraktur der Bruchstelle (Palinklasis) eventuell mit Hilfe eines Osteoklasten erforderlich; Verbesserung der Stellung durch manuelle starke Extension; Erhaltung einer guten Stellung während der erneuten Konsolidation durch Dauerzug mit ausreichender Belastung. Auch bei schlecht geheilten Gelenkfrakturen ist solche operative Hilfe dringend angezeigt. Über die Vorteile der Nagelextension nach Steinmann in solchen Fällen vgl. S. 79. Erweist sich solches Vorgehen als unzureichend, wie es durch Ablauf längerer Zeit nach Entstehung und Konsolidation einer solchen Fraktur der Fall sein kann, so ist unbedingt eine blutige Operation am Platze, um zunächst die kunstgerechte Trennung der Fragmente (Osteotomie, Resektion) und sodann deren korrekte Wiedervereinigung zu erzielen.

Es ist erstaunlich, was durch richtige Dauerzugbehandlung nach solcher Trennung der Fragmente an der Bruchstelle zu erreichen ist. Handelte es sich um schwere komplizierte Knochenbrüche, welche unter ausgedehnter, bis an die Bruchstelle reichender Narbenbildung schließlich in Winkelstellung und mit starker Verkürzung geheilt sind, so kommt ein anderes Verfahren in Frage, welches in der Zeit des Weltkrieges erprobt ist, und als dessen Vertreter namentl. Prof. Kirschner zu nennen ist; die eigentliche Bruchstelle mit ihrer Narbenbildung bleibt unverändert, aber in ihrer Nähe am unveränderten Knochenschaft wird eine paracallöse Osteotomie" ausgeführt, welche unter Erhaltung eines möglichst intakten Periostzylinders (Enthülsung) oder bei sehr schräger oder treppenförmiger Durchtrennung unter starker Belastung mit Nagelextension eine erhebliche Verlängerung und dabei gute Knochenfestigkeit an der Operationsstelle gestattet. Kirschner hat so Verlängerungen um 8, sogar um 12 cm erzielt. — Aber das Wichtigste ist und bleibt die Prophylaxe; die Heilung des Knochenbruches vom Anfang an so zu ermöglichen, daß üble und schwere Eingriffe erheischende Resultate möglichst vermieden werden!

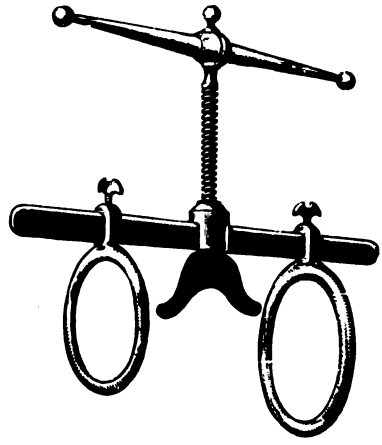

Fig. 65. Osteoklast von Rizzoli. Vgl. auch neuere Osteoklasten, deren Anwendung mit geringerer Quetschung verbunden ist.

Digitized by Google

B. Allgemeines über Luxationen.

Die Bewegung in den normalen Gelenken besitzt eine Exkursionsgröße von etwas wechselnder Breite. An jedem Gelenk findet sich eine Einrichtung, welche die Fortsetzung der Bewegung über ein gewisses Maß hinaus verhindert. Diese Hemmung wird an einigen Gelenken durch die Knochenform, an anderen durch Gelenkbänder und an dritten durch die Muskulatur erzeugt; man spricht demnach von einer Muskel-, Bänder- und Knochenhemmung der Gelenke. Während die Knochenhemmung eine absolute ist, ist die Muskelhemmung eine verschiedene je nach der Elastizität und Dehnungsfähigkeit der betreffenden Muskeln. Man denke nur an die große Mobilität des Handgelenkes z. B. der Klaviervirtuosen und an die Bewegungen der sog. Kautschukmänner; das ist nur durch Übung und Verringerung der Muskelhemmung zu erreichen.

Für jedes Gelenk gibt es eine Grenze der Bewegung, über welche hinaus bei ihrer Fortführung eine Läsion des Gelenkapparates, Zerreißung von Teilen der Gelenkkapsel und Bändern eintritt; dann liegt eine Verstauchung (Distorsio) vor. Geschieht diese Läsion des Gelenkapparates in ausgiebiger Weise, so kann es zu einer Verrenkung (Luxatio) kommen, bei welcher das Gelenkende des einen Knochens seinen normalen Kontakt mit dem anderen völlig einbüßt und (mit wenigen Ausnahmen) in mehr oder weniger vollkommener Weise (Luxatio, Subluxatio) durch den Kapselriß tritt.

Wie bei den Frakturen, so unterscheidet man auch bei den Luxationen traumatische, pathologische oder sog. spontane und angeborene. Die letzteren beruhen auf wahren Bildungsfehlern, oder auf Verschiebungen, die schon in utero eintraten. Die Spontanluxationen entstehen nur bei schwerer Veränderung der Gelenke durch pathologische Prozesse, besonders durch tu-

Digitized by Google

berkulöse Karies oder bei chronischem Hydarthros mit maximaler Dehnung (Distension) der Kapsel und Bänder (Distensionsluxationen).

Die traumatischen Luxationen, mit welchen wir uns hier allein zu beschäftigen haben, sind die Folge von Verletzungen, welche das Gelenk direkt oder indirekt treffen; es gibt sogar Luxationen durch aktive Muskelwirkung bei plötzlichen heftigen Bewegungen.

Die Häufigkeit der Luxationen ist natürlich bei Männern größer als bei Frauen und bei Erwachsenen bis zum beginnenden Greisenalter größer als bei Kindern. Bei Kindern unter 10 Jahren gehören Luxationen zu den Seltenheiten. Bemerkenswert ist, daß von 100 Luxationen nach Krönlein 92,2 die obere, 5 die untere Extremität und 2,8 den Stamm betreffen. Das Verhältnis der Luxationen zu den Distorsionen ist nach v. Bruns wie 1 zu 7.

Luxationen durch direkte Gewalt sind selten. Dabei wirkt das Trauma auf die Gelenkgegend und erzeugt hier die Luxation durch direkte Verschiebung des Knochens. Bei der Entstehung der indirekten Luxationen kommt es zur Steigerung einer Gelenkbewegung über die äußerste Grenze physiologischer Exkursionen und dabei durch die Einwirkung des langen Hebelarmes des Knochenschaftes zur Überwindung der normalen Bewegungshemmung. Der kurze Hebelarm (der Gelenkkopf bezw. das Gelenkende, welches luxiert wird) drängt dabei unter Gewinnung eines Hypomochlions (Pfannenrand, Kapsel, Gelenkband oder ein naher Knochenvorsprung) in bestimmter Richtung nach außen, verliert den Kontakt mit der gegenüberliegenden Gelenkfläche, die Gelenkkapsel erleidet eine enorme Spannung, sie reißt ein, der Gelenkkopf tritt durch den Kapselriß hindurch und nimmt unter dem Einfluß der betreffenden Knochenform und der umgebenden Weichteile, sowie durch den Zug von Bän-

Digitized by Google

dern und Muskeln eine bestimmte Stellung ein — die Luxation ist fertig.

Man spricht immer von einer Luxation des peripheren Skeletteiles, also z. B. von einer Luxatio humeri bei einer Luxation im Schultergelenk, und bezeichnet die Richtung nach derjenigen, welche der periphere Knochen genommen hat, z. B. Luxatio humeri praeglenoidalis, wenn das Caput humeri vor der Fossa glenoidea steht.

Die Erscheinungen einer frischen Luxation sind in der Regel sehr prägnante. Das Fehlen des Gelenkendes an normaler Stelle, sein Sitz an abnormer Stelle verursacht eine deutliche Deformität, welche nur durch einen starken Bluterguß verdeckt werden kann. Charakteristisch ist fast immer die Stellung der luxierten Glieder, so zwar, daß man häufig aus ihr allein durch die Inspektion die Diagnose stellen kann. Dazu kommt, daß die Stellung bei den einzelnen Luxationsformen in der Regel eine typische ist, weil sie durch den Einfluß bestimmter Kapselteile und Gelenkbänder, welche bei den regelmäßigen Luxationsformen erhalten bleiben, gewährleistet wird. Das luxierte Glied ist in dieser Stellung federnd fixiert; d. h. es kann zwar durch äußeren Druck und Zug die normale, durch die Luxation in gewisser Richtung verlorene Bewegungs-Exkursion teilweise erzwungen werden, aber

Fig. 66. Kapselriß an der Hinterseite des Hüftgelenkes.

Digitized by Google

nach Aufhören des Druckes federt das Glied in die alte pathologische Stellung zurück. Als unregelmäßige Luxationen bezeichnet man diejenigen, bei welchen die Zerreißung des ligamentösen Gelenkapparates in atypischer Weise und sehr ausgiebig erfolgt ist; dann fehlt die typische Stellung und die federnde Fixation.

Die Differentialdiagnose zwischen Luxation und Fraktur ist zuweilen nicht leicht: bei Frakturen der Gelenkkörper fehlt die federnde Fixation. Auch ist bei Luxationen das Fehlen des normalen Knochenvorsprunges, der Nachweis des Kno-

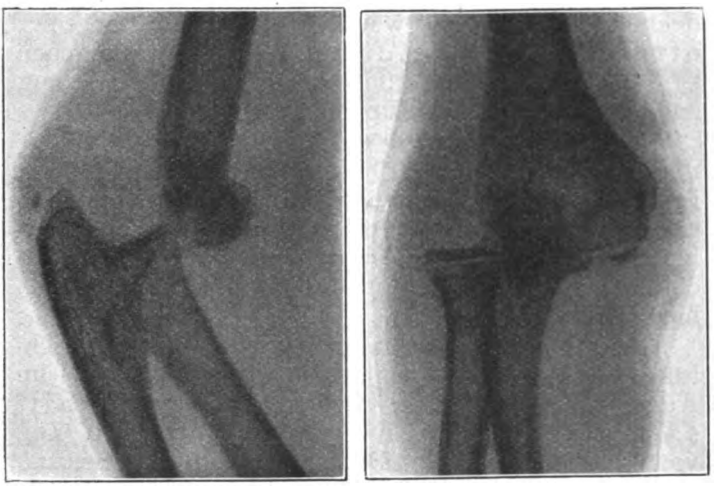

Fig. 67 a und b. Luxation im Ellbogen, Röntgenbild; Aufnahmen von der Seite und von vorn. 14jähr. Knabe. Der Vorderarm ist nach hinten und zugleich nach außen luxiert. Eine einzige Aufnahme würde kein vollständiges Bild liefern.

chens an abnormer Stelle, die veränderte Achsenrichtung der Längsachse des Knochens von Wichtigkeit. Die Methode der Messung (Mensuration) ist zuweilen wertvoll, da bei einigen Luxationsformen nicht eine Verkürzung, sondern im Gegensatz zur Fraktur eine

Digitized by Google

Verkürzung, sondern im Gegensatz zur Fraktur eine Verlängerung des Gliedabschnittes charakteristisch ist.

Entscheidend ist das Röntgenbild. Doch ist auch die Luxation im Röntgenbild nicht immer leicht zu beurteilen; die Aufnahme soll auch hier möglichst in zwei verschiedenen Richtungen geschehen.

Wie bei den Frakturen, können auch bei den Luxationen Nebenverletzungen vorliegen, so die Verletzungen von Nerven und Blutgefäßen, ausgedehntere Zerreißung der das Gelenk umgebenden Weichteile, ja es kommt sogar Verwundung der deckenden Haut vor, wodurch der Charakter einer offenen, komplizierten Luxation gegeben ist. Die Behandlung muß in diesem Falle streng nach aseptischen Prinzipien geschehen.

Die Diagnose wird erschwert, wenn die Verrenkung mit einer Fraktur kompliziert ist. In der Regel entsteht diese seltene Komplikation dadurch, daß die äußere Gewalt auf den frisch luxierten Knochen noch weiter einwirkt und so noch eine parartikuläre Fraktur an dem luxierten Knochen herbeiführt.

Die Therapie hat natürlich die Wiedereinrichtung, die Reposition des luxierten Knochens im Auge. Während diese früher in sehr gewaltsamer Weise, unter Anwendung großer Kraft (Zug von 3 oder 4 Gehilfen, Benutzung von Flaschenzugapparaten) geschah, nicht immer ohne üble Folgen nach sich zu ziehen (Zerreißung von großen Gefäß- und Nervenstämmen, Fraktur von Knochen usw.) wird die Reposition heutzutage mit Beachtung der anatomischen Verhältnisse, ohne jede Gewalt, in der Regel in Narkose oder Lokalanästhesie erstrebt. Der Satz, der Arzt habe die Reposition dadurch zustande zu bringen, daß der luxierte Kopf denselben Weg zurückgeführt wird, den er bei dem Entstehen der Verrenkung gemacht hat, ist im ganzen richtig.

Digitized by Google

Die Manipulationen sollen nicht einseitig, sondern unter genauer Kenntnis und Beachtung der Lage des Gelenkkopfes, des Kapselrisses, der umgebenden Weichteile vorgenommen werden. „Die Anatomie der Luxation bestimmt in erster Linie unser heutiges Handeln."

Im einzelnen wäre zur Methode der Reposition noch folgendes zu sagen: Das luxierte Knochenende muß durch direkte Einwirkung (Zug, Druck) oder indirekt (Bewegungen der Extremität mit hebelartiger Wirkung) so gelagert werden, daß es dem Kapselriß gegenüber steht und durch diesen zurückschlüpfen kann; ist der Kapselriß zu eng (wenn die Luxation nicht frisch), so ist er durch ausgiebige Bewegungen möglichst zu erweitern. Werden diese beiden Punkte nicht beachtet, so kann eine Pseudoreposition so erfolgen, daß die Kapsel zwischen Kopf und Pfanne interponiert bleibt.

Die Widerstände, welche der Reposition hinderlich sind, beruhen hauptsächlich auf Spannung der Muskeln, welche wie bei Frakturen besteht, abnorm gesteigert ist und reflektorisch noch vergrößert wird, wenn schmerzhafte Manipulationen vorgenommen werden; vgl. die Bem. über Frakturen S. 52. Um diesen muskulären Widerstand möglichst gering zu halten, bedarf es schonenden Vorgehens; geringe, spielende Bewegungen sind am Platze, aber wohlüberlegt und der speziellen Aufgabe entsprechend. Wird dabei die Aufmerksamkeit des Verletzten möglichst abgelenkt und so verfahren, als ob es sich nur um eine Untersuchung zur Feststellung der Diagnose handelte, so gelingt nicht selten die Reposition ohne weiteres: eine Morphiuminjektion vermag das zu erleichtern.

In vielen Fällen kommt man aber ohne Narkose oder gleichwertige Hilfe nicht aus; sie ist dann zur Diagnose wie zur Reposition erforderlich, und auch die Feststellung, daß die Reposition tadellos gelungen, wird dadurch gesichert. Erfreulicherweise ist die Lokalanästhesie auch bei Gelenken möglich; die „Gelenkanästhesie" ist durch geeignete Maßnahmen zu erreichen. Ich verweise auf m bekannte Arbeiten von H. Braun, v. Hacker und französischen Chirurgen wie Quénu, welche durch direkte Einspritzung von geeigneten Mitteln in die Gelenkhöhle Schmerzlosigkeit erzeugt und Luxationen reponiert haben. Wird nach der Empfehlung Deutschländers auch Blutleere verwendet, so wird die Wirkung der Injektion ($^1/_2$ % Novokain-Suprareninlösung) noch sicherer. Auch die Venenanästhesie nach Bier kann benützt werden.

Eine weitere Verwendung der Gelenkinjektion verdanken wir Payr, welcher empfohlen hat, bei Luxationen, welche nicht mehr ganz frisch sind, die Reposition durch eine Kapselfüllung mit Novokain-Adrenalinlösung zu erleichtern;

Digitized by Google

man entfaltet dadurch die kollabierte Kapsel und bringt den Kapselriß wieder zum Klaffen. Die Reposition gelingt dann meist spielend leicht. Das Novokain lindert den Nachschmerz, das Adrenalin beschränkt den Bluterguß. Dabei legt Payr auf die Anästhesie weniger Wert als auf die rein mechanische Wirkung; er hat das Verfahren mehrmals mit Ätherrausch kombiniert. Die Lösung wird $^1/_4$% oder schwächer genommen; für ein Schultergelenk 70—100 ccm. Bisherige Erfahrungen an der Leipziger Klinik waren an Schulter, Hüfte, Ellbogen, Daumen, Sprunggelenken günstig. (Briefl. Mitt.)

Daß die Reposition gelungen ist, erkennt man an einem leichten, fühlbaren Einschnappen, dann daran, daß die normale Form der Gelenkgegend und normale Bewegungsfähigkeit des Gelenkes wiederhergestellt, die federnde Fixation usw. verschwunden ist.

Von den weiteren Vorgängen nach der Reposition erscheint folgendes hier von Wichtigkeit. Unter normalen Verhältnissen heilt unter der im geeigneten Verband erzwungenen Ruhe der Kapselriß, verschwindet der Bluterguß sowie die Gelenkreizung (leichte Synovitis) in 8—14 Tagen. Sobald es möglich ist, auch schon vor Ablauf dieser Periode, kann und soll mit Massage und vorsichtigen passiven Bewegungen begonnen werden. Treten hiernach wieder Schmerz und Erscheinungen von Gelenkreizung auf, wie es in selteneren Fällen vorkommt, so ist wieder zu pausieren oder doch nur sehr zart vorzugehen. Als wertvolles Hilfsmittel ist hier der Extensionsverband zu rühmen, weil der Zug das Gelenk unter Verminderung des intraartikulären Druckes ruhig stellt, ohne Bewegungsübungen zu verhindern. Von der dritten Woche an ist die Mobilisation in größerer Exkursion, mit Vornahme aktiver Übungen, Benutzung von Apparaten usw. angezeigt; schließlich muß volle Wiederherstellung der Funktion erzielt werden.

Unter habitueller Luxation versteht man das häufige Wiederauftreten einer Verrenkung, oft infolge der unbedeutendsten Gewalt. Habituelle Luxationen im Schultergelenk und solche der Patella

Digitized by Google

(nach außen) sind relativ häufig. Solche Patienten kennen ihren Zustand recht gut und kommen in der Regel mit fertiger Diagnose zum Arzt; manche vermögen auch ihre Luxation selbst wieder einzurichten. Die Ursache dieser habituellen Luxationen liegt meistens in einer ausgedehnteren Verletzung des Gelenkes, nach welcher eine abnorm erweiterte Anheftung der Kapsel zurückbleibt; zuweilen in ungenügender Behandlung (Immobilisation, Ruhe) der ersten Luxation. Die Prognose ist bei diesem, die Arbeitsfähigkeit aufs schwerste beeinträchtigenden Zustand, nicht günstig, zumal auch therapeutische Maßnahmen nicht mit Sicherheit eine Heilung herbeiführen. Zur Behandlung ist länger dauernde Immobilisation, Injektion von Alkohol u. a. zur Erzielung einer gewissen Gewebsschrumpfung empfohlen; auch sind Bandagen verwendet. In schweren Fällen werden operative Eingriffe wie Faltenbildung der Gelenkkapsel, Arthrotomie und partielle Kapselexstirpation, Osteotomie zur Erzielung von Knochenhemmung, Bildung und Anheftung artifizieller Ligamente aus benachbarten Sehnen, Bändern oder frei trans-

Fig. 68. Alte, nicht reponierte Lux. artic. cubiti mit Fraktur des Proc. cubital. hum. Die Höhlung des Olekranon artikuliert in Form einer Nearthrose mit dem Diaphysenende des Humerus. Der frei nach vorn ragende Gelenkkörper bewirkt eine Hemmung der Flexion. Er ist im Bereiche seines früheren Knorpelüberzuges schwer verändert: Dieser ist verschwunden und durch unebene Knochenwucherungen ersetzt. Röntgenbild. —

Digitized by Google

plantierten Faszienstreifen, auch plastische Operationen ausgeführt; die Resektion ist möglichst zu vermeiden. Das Wichtigste ist, der Entstehung habitueller Luxationen durch baldige Reposition und genügend lange Immobilisation bei der ersten frischen Luxation vorzubeugen.

Unter gewissen Verhältnissen kann eine Luxation irreponibel sein; es kann vorkommen, daß trotz richtiger Repositions-Versuche in Narkose die Einrichtung nicht gelingt. Die Ursache hierfür kann in der Kleinheit des Kapselrisses liegen; meistens liegt sie jedoch in der Interposition von anliegenden Weichteilen. Daß endlich die Reposition bei gleichzeitiger Fraktur des Gelenkrandes oder Gelenkkopfes sehr schwer, auch unmöglich sein kann, ist ebenfalls leicht zu verstehen. In allen diesen Fällen ist die blutige Reposition der Luxation baldigst vorzunehmen; die Reposition muß unter Zuhilfenahme einer genügenden Gelenkeröffnung erzwungen werden.

Wenn eine Luxation nicht reponiert wurde, so findet sich der Zustand einer veralteten Luxation, mit schweren anatomischen Veränderungen in der ganzen Gelenkgegend. Der Gelenkknorpel, ohne Kontakt mit der zugehörigen Knorpelfläche, zeigt bindegewebige Auflagerungen, zuweilen Verdickung wie bei Arthritis deformans. Vergl. Fig. 68. Die Bewegung meist durch Weichteilverwachsung oder Knochenhemmung sehr eingeschränkt. Seltener ergibt sich mit der Zeit die Bildung eines neuen Gelenkes, einer Nearthrose. Die genaue Untersuchung muß die Entscheidung liefern, wie in diesen Fällen therapeutisch zu verfahren ist. Ist die Funktion der Nearthrose eine recht gute, wie es in seltenen Fällen vorkommt, so mag es dabei bleiben, und man wird sich nur bemühen, durch passende Übungen usw. die Mobilität des neuen Gelenkes noch zu vergrößern. Ist dies aber nicht der Fall, so bleibt nur die Arthrotomie zur Reposition des luxierten Kopfes

Digitized by Google

in die alte Pfanne oder die Resektion. Das erstere muß das Normalverfahren sein, schon deshalb, weil solche Fälle nicht reponierter Luxationen immer frühzeitiger zur Behandlung kommen werden, und weil das Resultat der Reposition besser zu sein pflegt, als das der Resektion. Am wichtigsten ist aber, daß die Reposition möglichst frühzeitig erzwungen wird.

Digitized by Google

Spezieller Teil.

I. Frakturen des Schädels.

Für die Lehre von den Frakturen des Schädels im ganzen ist es von Wichtigkeit, daß der seinerzeit von Bruns geführte Nachweis einer gewissen Elastizität des Schädels durch neue, mit den besten Instrumenten und allen Kautelen angestellte Untersuchungen bestätigt wurde. Eine den Schädel treffende Gewalt wird erst nach Überschreitung der Elastizitätsgrenze eine Fraktur herbeiführen. Das gilt auch für die Frakturen der Schädelbasis. Die Häufigkeit der Schädelbrüche beträgt 3,5%.

A. Frakturen des Schädeldaches.

Bei den Frakturen des Schädeldaches ist es eine bemerkenswerte Erscheinung, daß die Tabula interna meist in einem weiteren Umfange und mit stärkerer Dislokation der Fragmente gebrochen ist, als die Tabula externa. Man hat diese Erscheinung früher durch eine größere Brüchigkeit der inneren Tafel zu erklären gesucht und dieselbe deshalb auch Tabula vitrea genannt. In neuerer Zeit hat sich ergeben, daß diese Erscheinung auf einfachen mechanischen Verhältnissen beruht, und daß bei Verletzung des Schädeldaches regelmäßig die der verletzenden Gewalt abgewendete Tafel des Schädeldaches in größerer Ausdehnung frakturiert. Ein Blick auf die auf Tafel 7 gegebene Abbildung zeigt die wichtige Tatsache, daß bei Verletzung des Schädeldaches von innen, von der Schä-

Digitized by Google

delhöhle her, dieselbe Erscheinung größerer Splitterung sich an der Tabula externa zeigt, wie sie unter den gewöhnlichen Verhältnissen, wenn die verletzende Gewalt das Schädeldach von außen trifft, sich an der Tabula interna darbietet. Man muß sich mit Teevan vorstellen, daß unter dem Einflusse einer von außen einwirkenden Gewalt (matte Kugel, kleiner Stein, Stock) die getroffene Stelle des Schädeldaches eine gewisse Verbiegung nach innen erfährt. Diese Verbiegung führt zunächst innerhalb der Grenzen der Elastizität zu einer geringen Abplattung der normal gewölbten Knochenfläche; dabei sind die Knochenteilchen im Gebiete der Tabula externa zusammengedrückt, diejenigen im Bereiche der Tabula interna gedehnt, d. i. voneinander entfernt. Gerade wie nun der Bruch eines über dem Knie gebogenen Stockes an der konvexen Seite, d. i. an der Seite der Dehnung und Auseinanderzerrung der Teilchen, beginnt, so beginnt der Bruch und erfährt größere Ausdehnung im Bereiche der gedehnten, der einwirkenden Gewalt abgewandten Seite des Schädels. Diese Erklärung, welche durch viele Präparate und auch durch Experimente*) gestützt wird, ist heute allgemein angenommen.

Die Probe für die Richtigkeit dieser theoretischen Anschauungen liefern einige Präparate, welche von Selbstmördern gewonnen sind, die sich durch einen Schuß in den Mund das Leben genommen haben. Hier findet sich eine geringe Splitterung an der sog. Glastafel und eine recht ausgedehnte in der Tabula externa.

Hiernach ist es verständlich, daß bei von außen wirkender stumpfer Gewalt (bei geringerer Kraft) eine isolierte Fissur der Tabula interna vorkommen kann, wie es sicher beobachtet ist (vergl. Tab. 7, Fig. 2); dabei muß die Wirkung

*) Die Festigkeit des Knochengewebes ist weniger groß gegen das Zerreißen, als gegen das Zerdrücken. (Rauber.)

Digitized by Google

Tab. 7.

Frakturen des Schädeldaches.

Fig. 1. Schußverletzung von außen und von innen, künstlich. Stück des Schädeldaches einer Leiche, auf welches zwei Schüsse mit geringer Pulverladung abgegeben wurden, und zwar der eine von außen, der andere von innen her. Durch Pfeile ist die Richtung der Kugel angedeutet. Man sieht auf dem Durchschnitt, daß die Einschußstelle ein rundes Loch darstellt, während die Ausschußstelle einen größeren und unregelmäßigen Substanzverlust zeigt.

Fig. 2. Schwache Schußwirkung von außen, künstlich. Die Gewalt war zu gering, das Schädeldach zu perforieren. Es findet sich an der getroffenen Stelle des Schädels nur eine kleine Vertiefung (Delle); an der Lamina interna dagegen zeigt sich eine ausgedehnte Splitterung.

Fig. 3 *a*, *b*, *c*. Alte Fraktur des Schädeldaches mit Depression der Bruchstücke. Der Knochen ist mit Verdickung an der Bruchstelle fest geheilt. Fig. 3 *a* zeigt das Präparat von außen, Fig. 3 *b* von innen, Fig. 3 *c* im queren Durchschnitt. Auch hier ist die Tabula interna in größerer Ausdehnung gesplittert, als die T. externa.

---

der verletzenden Gewalt aufgehört haben, sobald an der Dehnungsseite die Kontinuität des Knochens aufgehoben war, bevor es zu einer Trennung an der Seite der komprimierten Knochenteilchen kam. Ebenso kann ausnahmsweise das Gegenteil vorkommen, nämlich eine isolierte Fissur der Tabula externa bei von innen wirkender Gewalt (Kugel, zu schwach, das Schädeldach noch zu durchschlagen); auch dies ist an Präparaten beobachtet. Unter gewissen Verhältnissen z. B. bei schräg auftreffender Gewalt kann auch bei von außen wirkender Gewalt die äußere Tafel allein verletzt werden, die innere also unverletzt bleiben; während dies bei Einwirkung stumpfer Gewalt selten ist, wird es z. B. bei Säbelhieb öfters beobachtet.

Häufiger als die isolierten Frakturen der Tabula interna sind diejenigen Brüche, in welchen die äußere Tafel nur eine geringe Läsion (Delle, Fissur) aufweist, während die innere Tafel oft mehrfach gesplittert ist, und diese Splitter dach-

Digitized by Google

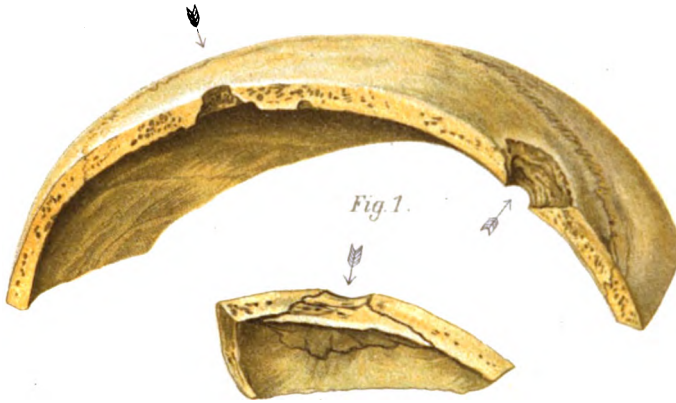

Fig. 1.

Fig. 2.

Fig. 3b

Fig. 3c

Fig. 3a

Digitized by Google

Fig. 1.

Fig. 2.

Digitized by Google

Tab. 8.

Schußverletzung des Schädels.

Fig. 1 und 2, vordere und hintere Seite eines Schädels, welcher aus der Entfernung von 200 Metern von einem Geschoß des deutschen Infanteriegewehrs, Modell 88, getroffen wurde. Der Schuß war mit voller Pulverladung auf die Leiche abgegeben. Kleines rundes Loch der Einschußöffnung und großes zackiges Loch der Ausschußöffnung; an dem letzteren konnte die Masse kleinster Knochenfragmente nicht mehr zusammengesetzt werden. Der abgebildete Schädel ist in eine Menge großer und kleiner Stücke zerbrochen, welche sich mehr oder weniger konzentrisch, durch viele annähernd radiäre Bruchlinien getrennt, um die Ein- und Ausschußstelle gruppieren. (Biegung und Berstung.)

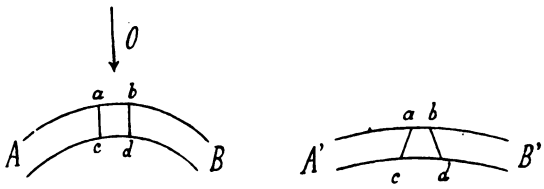

Fig. 69. Das Schädelsegment *A B* wird an der Stelle *a b* von außen getroffen. Durch die Gewalt wird die Schädelstelle etwas abgeplattet, wie *A' B'*; dabei wird die getroffene Stelle *a b* komprimiert und die entsprechende Stelle der Tab. interna gedehnt und die Knochenteilchen derselben auseinandergezerrt. Das ergibt sich durch die Vergleichung des Vierecks *a b c d* in den beiden Figuren. (Nach Teevan.)

sparrenartig aufgerichtet gegen die Schädelhöhle zu prominieren. Daran schließen sich dann die schweren Formen der Schädelfrakturen (Stückbrüche), bei welchen das Schädelgewölbe in seiner ganzen Dicke und meist in größerem Umfange gebrochen ist, mit Depression der am Außenrande oft noch im normalen Niveau haftenden Splitter; auch hier ist die Splitterung und Verlagerung der Bruchstücke an der Tabula interna ausgedehnter (vergl. Tab. 7).

Die Kontinuitätstrennung am Schädeldach erfolgt zuweilen innerhalb einer Knochennaht

Digitized by Google

(Diastase); auch können von einem Bruchspalt Fissuren weithin verlaufen (Tab. 9 und 10).

Bei den Schußverletzungen des Schädels aus geringer Entfernung findet sich in der Regel eine förmliche Zersprengung, nach den jetzigen Anschauungen eine Folge der hydrostatischen Druckwirkung (vermittelt durch die Hirnmasse).

Bei der Untersuchung schwerer komplizierter Brüche des Schädeldaches muß man immer damit rechnen, daß die Splitterung der Knochen im Bereich der Tabula interna sehr viel ausgedehnter ist, als diejenige an der Oberfläche. Die Behandlung solcher offener Schädelbrüche hat darauf Be-

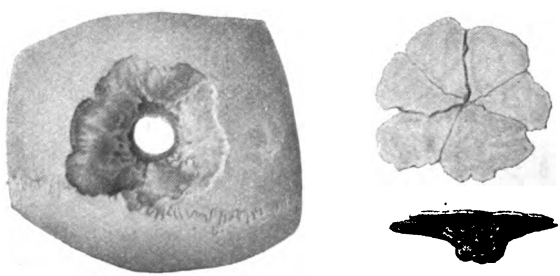

Fig. 70. Durch einen Schuß auf das abgesägte Schädeldach einer männl. Leiche von der Innenseite her, entstand an der Einschußstelle (Tab. interna) ein rundes Loch, während an der Ausschußstelle (Tab. externa) ein größerer Defekt entstand. Das gelöste Bruchstück besitzt eine pilzartige Form (seitlich betrachtet), erscheint von oben (außen) eigentümlich rosettenartig, aus einzelnen noch lose zusammenhängenden Stückchen bestehend. Ähnliches habe ich wiederholt beobachtet.

dacht zu nehmen, daß die äußere Weichteilwunde, welche oft sehr verunreinigt ist, geglättet und gereinigt wird, was am besten durch sorgfältiges Abpräparieren der gequetschten und verunreinigten Gewebsstücke mit Messer und Schere geschieht; sodann muß die Depression der Bruchstücke gehoben werden, wozu die Ausführung der

Digitized by Google

Trepanation am Rande der Frakturstelle nötig ist. Zur Herstellung völliger Asepsis ist es erforderlich, daß sämtliche Knochensplitter entfernt werden, so daß die Dura freiliegt und die typischen Hirnpulsationen zeigt. Die Besorgung der Wundverhältnisse hat im übrigen nach den Regeln der Chirurgie zu erfolgen; der an der Bruchstelle entstandene Defekt kann sofort durch Reposition der gehobenen Bruchstücke, oder später durch eine osteoplastische Verschiebung aus der Umgebung, oder auf ähnliche Weise gedeckt werden.

Was im Sinne der Asepsis zu diesem radikalen Vorgehen und der Entfernung aller Knochensplitter Veranlassung gibt, ist die Möglichkeit resp. Wahrscheinlichkeit, daß zwischen die Fragmente des Schädelbruches verunreinigte Partikelchen von außen eingedrungen sind. Man findet nämlich zuweilen an Präparaten von Fraktur des Schädeldaches, daß zwischen die Fragmente Haare in großer oder kleiner Menge eingeklemmt sind. Ich habe diese Erscheinung zuerst an mazerierten Präparaten des Leipziger und des Münchener pathologischen Instituts gesehen. Die Erklärung liegt offenbar darin, daß in dem Momente des Zustandekommens der Fraktur die Bruchstücke viel stärker klaffen als nachher, und daß in diesem Augenblick des stärkeren Klaffens, durch die von außen wirkende Gewalt nach Trennung der Weichteile die Kopfhaare in die Wunde hineingepreßt werden. Federn dann nach Aufhören der Gewalteinwirkung die Ränder der Knochenspalte wieder zusammen, so können die Haare so fest zwischen denselben sitzen, daß sie auch während der Mazeration der Knochen nicht wieder verloren gehen. In gleicher Weise können (eventuell mit den Haaren) Infektionserreger von außen in die Tiefe der Wunde gelangen und bei ungenügender Freilegung zur Meningitis führen. Ebenso wie Haare können auf diese Weise auch Fettgewebe, Durafetzen in Knochensprüngen einge-

Digitized by Google

klemmt sein; und derselbe Mechanismus erklärt den Befund von Geschoßen im Schädel bei nicht klaffenden Fissuren. Neudörfer fand ein Stückchen von einem Filzhut unter haarfeiner Fissur.

Bei frischen subkutanen Frakturen ist die Indikation zu einem blutigen Eingriff, etwa einer Trepanation, viel seltener gegeben. Entgegen früheren Anschauungen weiß man jetzt, daß Impressionen mäßigen Grades nicht unter allen Umständen ungünstige Folgen für das Gehirn nach sich ziehen. Denn eine geringe Verminderung der Kapazität der Schädelhöhle ist ohne Bedeutung. Allerdings können in solchen Fällen noch späterhin Störungen erfolgen, z. B. durch Auftreten der sog. Jackson'schen Rindenepilepsie, und es kann dann ein Eingriff notwendig werden.

B. Frakturen der Schädelbasis.

Schädelbasisbrüche entstehen hauptsächlich auf indirekte Weise. Eine direkte Läsion der Schädelbasis ist nur von der Orbital- und von der Nasenhöhle aus möglich; das sind äußerst seltene Verletzungen. Schußwunden können natürlich die Schädelbasis von jeder Seite her treffen. Man hat früher zur Erklärung der Schädelbasisfrakturen den Begriff des Contrecoup herangezogen. Man verstand darunter, daß die mechanische Einwirkung einer äußeren Gewalt auf das Schädeldach zu einer wellenförmigen Bewegung der umgebenden Knochenteile führe, und daß die so erzeugten Schwingungen an der der Gewalteinwirkung entgegengesetzten Seite (Schädelbasis), wo sie wieder zusammenstoßen, durch eine Art Summierung ihrer Wirkung zur Fraktur führen (sog. Kontrafissur). Diese Lehre vom Contrecoup hat infolge fortschreitender Erkenntnis mehr und mehr an Bedeutung verloren. Auch zweifach einwirkende Gewalt kann sog. Kontrafissuren vortäuschen, z. B. Schlag auf die Stirn und dadurch bedingter Fall auf den Hinterkopf: die Sek-

Digitized by Google

tion kann eine Fraktur am Stirnbein und eine zweite am Okziput ergeben. Heutzutage ist die Lehre vom Contrecoup in dem angegebenen Sinne nicht mehr aufrecht zu halten.

Genaue Untersuchung der Basisfrakturen bei der Sektion und Experimente haben ergeben, daß viele indirekte Schädelbasisbrüche eine gewisse Regelmäßigkeit der Form darbieten, und eine bestimmte Erklärung zulassen. Natürlich gilt dies nur für diejenigen Formen, welche durch eine mäßige Gewalt entstanden sind; wo grobe zertrümmernde Gewalten zur Wirkung kommen, ist eine Regelmäßigkeit der Bruchlinien seltener zu erkennen. Folgende Punkte sind wichtig zur

Erklärung der Form und Richtung der Basisbrüche:

1. Die Schädelbasis gilt als der schwächste Teil des Schädels. Das ist nur zum Teil richtig. Denn neben den bekannten dünnen, teilweise durchscheinenden Stellen, welche obendrein große Öffnungen für durchtretende Nerven und Gefäße enthalten, finden sich festere, zum Teil sehr feste Knochenteile, welche gewissermaßen als starke Strebepfeiler dienen. Als solche wirken seitlich die Felsenbeinpyramiden und die zusammenstoßenden Kanten der Keilbeinflügel, hinten die Crista occipitalis und vorn die Crista frontalis. Diese konvergieren gegen den Clivus und den vorderen Umfang des großen Hinterhauptloches. Die Beobachtung lehrt, daß die Basisfrakturen mit Vorliebe zwischen diesen Strebepfeilern verlaufen (Félizet). Jedoch ist häufig genug das Felsenbein selbst betroffen.

2. Der weitaus größte Teil der Schädelbasisbrüche beginnt und geht aus von schweren Frakturen des Schädeldaches. Das sind die sog. fortgesetzten Brüche (Fractures par irradiation). Sie beginnen an dem Orte der Gewalteinwirkung an der Konvexität und verlaufen in vielen Fällen von hier auf dem kür-

Digitized by Google

Tab. 9.

Fraktur des Schädeldaches mit fortgesetzter Fraktur der Basis.

Verletzung durch einen herabfallenden Ziegelstein in der Scheitel- und Schläfengegend; komplizierte Fraktur mit Depression der Bruchstücke und stark klaffendem Knochenspalt, sowie Bluterguß zwischen Dura und Schädel aus der A. meningea media. Heilung. Durch Kombination dieser Beobachtung mit einem anatom. Präparat wurden die Figuren dieser Tafel hergestellt. Fig. 1a zeigt den Schädel geöffnet, das Gehirn noch innerhalb der unverletzten Dura; ein großer Bluterguß aus der A. meningea media, von welcher zwei Äste sichtbar sind, an typischer Stelle. Der klaffende Knochenspalt reicht abwärts zur Schädelbasis.

Fig. 1b. Zugehöriges Schädeldach. Die Fraktur verläuft zum Teil innerhalb der Naht, endigt als Fissur im Scheitelbein.

Fig. 1c. Die zum Präparat gehörige Schädelbasis von innen gesehen. Die Fraktur verläuft durch die mittlere Schädelgrube.

---

zesten Wege zur Schädelbasis (Arans Gesetz). Mit Berücksichtigung der unter 1. genannten Strebepfeiler ergibt sich so die Erklärung für diejenigen Brüche der Basis, welche die vordere Schädelgrube durchziehen und von einer Einwirkung auf die Stirn ausgehen, oder welche vom Scheitel oder der Schläfengegend in die mittlere Schädelgrube ziehen (zwischen Keilbeinflügeln und Pyramide), oder welche nach einem Fall aufs Hinterhaupt zwischen Pyramide und Crista occipitalis verlaufen. Dieses trifft für ca. 40% der hieher gehörigen Basisbrüche zu. In der Mehrzahl ist infolge zertrümmernder Gewalt eine Regellosigkeit der Bruchlinier bedingt und oft eine Verletzung auch der Strebepfeiler selbst zustande gekommen. In der mittleren Schädelgrube finden sich übrigens weitaus die meisten Basisfrakturen, meist in querer Richtung, sehr oft von der einen auf die andere mittlere, seltener schräg in die vordere Schädelgrube der anderen Seite übergehend.

3. Ein anderer Teil der Schädelbasisbrüche entsteht auf indirekte Weise dadurch, daß Teile des Ge-

Digitized by Google

Fig. 1b

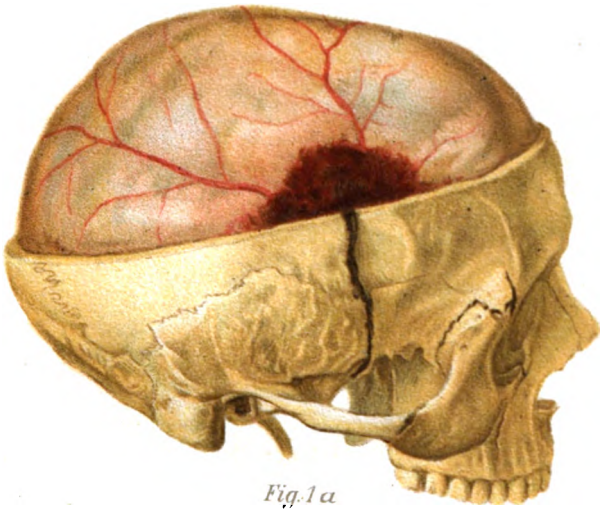

Fig. 1a

Fig. 1c

Digitized by Google

Tab. 10.

Fig. 1.

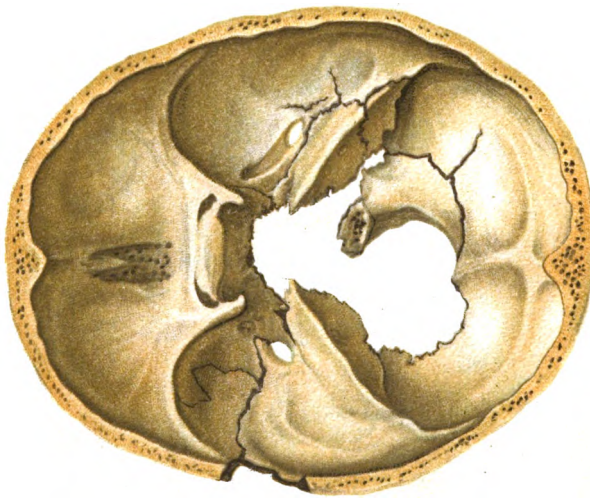

Fig. 2.

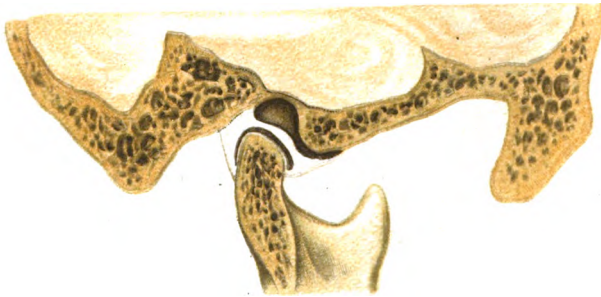

Fig. 3.

Digitized by Google

Tab. 10.

Verschiedene Frakturen des Schädeldaches und der Schädelbasis.

Fig. 1. Schädeldach mit Fissur im linken Scheitelbein und Diastase der rechtsseitigen Hälfte der Lambdanaht. Die Fissur schließt sich direkt an die Naht-Diastase an.

Fig. 2. Fraktur der Schädelbasis durch den Druck der bei einem Fall auf den Kopf nachdrückenden Wirbelsäule. Die Knochen um das Foramen magnum herum sind frakturiert, am mazerierten Präparat zum Teil ausgebrochen.

Fig. 3. Durchschnitt durch die Schädelbasis an der Stelle des linken Kiefergelenkes in sagittaler Richtung (normal). Die Abbildung zeigt die hier so dünne Stelle der Schädelbasis.

---

sichtsschädels oder die Wirbelsäule in die Schädelbasis förmlich hineingetrieben werden. Wenn ein Verletzter mit dem Kopf voran auf den Erdboden gestürzt ist und keine direkte Verletzung des Schädeldaches erlitten hat, so kann doch nach Auffallen des Kopfes durch die im Sturze nachdrückende Wirbelsäule ein Druck auf die Schädelbasis in der Umgebung des Foramen magnum ausgeübt werden. Hiedurch wird dann der Schädel wie durch eine direkte Gewalt eingebrochen. Das Gleiche wird möglich sein, wenn der Körper mit dem Rumpf oder mit den Beinen auffällt, und der Schädel sich gewissermaßen selbst an der senkrecht gegen seine Basis festgestellten Halswirbelsäule eindrückt. Diese Brüche haben etwas in hohem Grade Charakteristisches (vergl. Tafel 10) und können auch experimentell hergestellt werden.

In ähnlicher Weise wie durch die Wirbelsäule kann vom Gesichtsschädel aus eine Basisfraktur zustande kommen, doch sind das sehr viel seltenere Erscheinungen. Tafel 11 zeigt ein Präparat, bei welchem durch eine auf die Nasengegend einwirkende Gewalt ein Hineinrücken der knöchernen Nase in die vordere Schädelgrube mit höchst charakteristischer Verschiebung der Crista galli zustande gekommen ist. Auf Tafel 10 ist die Schädelbasis an der

Digitized by Google

Tab. 11.

Fraktur der Schädelbasis durch Verletzung der Nasengegend.

Fig. 1 und 2. Durchschnitt und Vorderansicht eines Schädels, bei welchem durch Druckverletzung auf die Nasen- und Oberkiefergegend eine Fraktur der Schädelbasis zustande gekommen ist.

Das Präparat stammt von der Leiche eines 28jähr. Mannes, welcher mit der Diagnose einer Nasenbeinfraktur aufgenommen war und an Meningitis starb. Der Durchschnitt zeigt die Verschiebung des Nasen- und Siebbeins im ganzen nach aufwärts, so daß die Crista galli förmlich in das Innere der Schädelhöhle hineinspießt. An der Vorderansicht erkennt man die Verschiebung der Nasenbeine ebenfalls, zugleich die mehrfachen Bruchlinien des Orbitalrandes.

Stelle des Kiefergelenkes in einem Sagittaldurchschnitt abgebildet, um daran zu erinnern, daß dies die dünnste manchmal durchscheinende Stelle der Schädelbasis ist, und daß hier durch eine auf den Unterkiefer einwirkende Gewalt, wenn sie auf den aufsteigenden Teil und speziell auf die Gelenkfortsätze übertragen wird (Fall auf das Kinn bei geöffnetem Munde), eine Fraktur der Schädelbasis entstehen kann. Es ist sogar beobachtet, daß der Gelenkfortsatz durch eine breite Bruchspalte an dieser Stelle in die Schädelhöhle hindurch getreten war (sog. Lux. centralis, besser: Fraktur der Gelenkpfanne). Solche Verletzungen sind aber sehr selten, weil der Unterkiefer bei dem erwähnten Mechanismus meistens selbst bricht, und weil in der nächsten Umgebung der dünnen Stelle starke Knochenränder zum Schutze dienen.

4. Ein Basisbruch kann auch dadurch hervorgerufen werden, daß der Schädel als Ganzes eine Kompression erleidet. Hierbei kommt zunächst die Elastizität des Schädels zur Geltung, bei fortgesetzter komprimierender Gewalt entstehen aber Frakturen (durch Berstung); so läßt sich experimentell nachweisen, daß diese Frakturen bei Kompression in der Längsrichtung des Schädels, bei

Digitized by Google

Fig. 1.

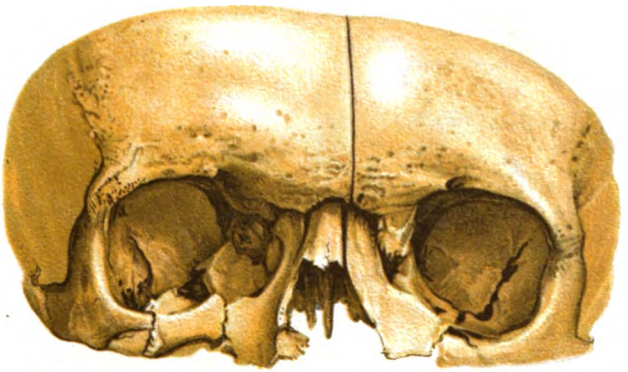

Fig. 2.

Digitized by Google

Tab. 12.

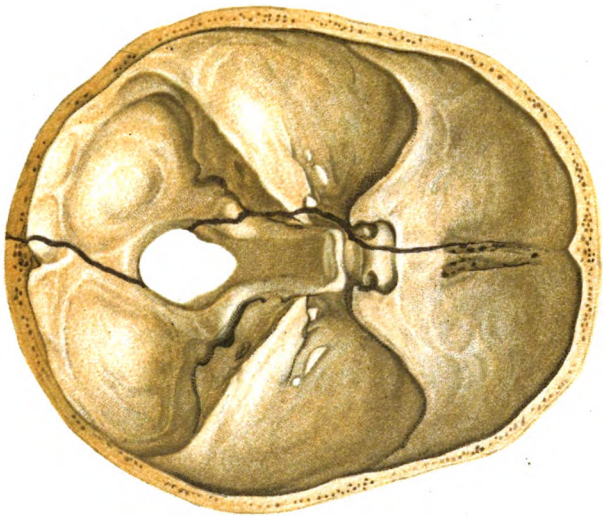

Fig. 2.

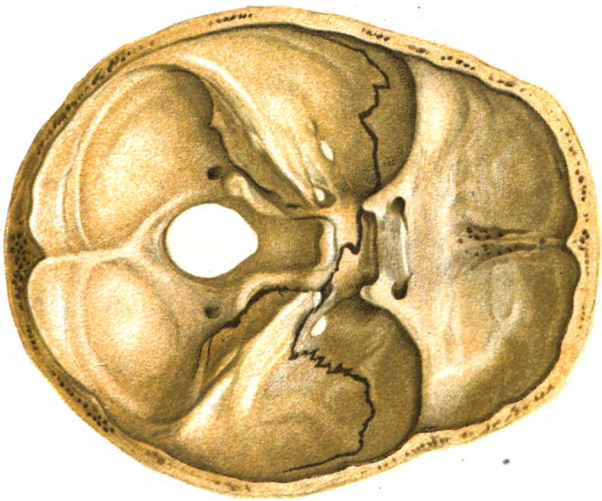

Fig. 1.

Digitized by Google

Tab. 12.

Fraktur der Schädelbasis durch Kompression des Schädels.

Fig. 1. Schädelbasisbruch durch Kompression des Schädels in seiner Längsrichtung (Stirn bis Hinterhaupt). Der 35jähr. Mann war durch Fall auf den Kopf (10 Fuß hoch) verletzt. Bei der Autopsie fand sich diese Fraktur durch das Foramen magnum (Hutchinson, Illustr. of clin. surg. I, Tab. 30.). Analog sind die künstlich hergestellten reinen Kompressionslängsbrüche.
Fig. 2. Schädelbasisbruch in querer Richtung, künstlich.

Kompression in querer Richtung dagegen quer durch die Schädelbasis verlaufen. Die Bruchlinien sind im großen und ganzen von gleichem Charakter (vgl. Tafel 12). Der Querbruch kann dabei durch die mittlere Schädelgrube, jedoch auch durch das Felsenbein verlaufen.

Unerklärt bleiben nach diesen bisherigen Erörterungen nur die seltenen isolierten Frakturen des Orbitaldaches und die Basisfrakturen bei Schußverletzungen. Für die ersteren ist zu berücksichtigen, daß solche dünne Knochenstellen auch durch das Anprallen weicher Organe (Hirn, Bulbus) eine Trennung erleiden können, wenn der Anprall sehr heftig erfolgt. Für die letzteren ist die Wirkung des hydrostatischen Druckes mit dem Erfolg einer gewissen Höhlenpressung anerkannt. Daß bei solchen Verletzungen, welche den Schädel als Ganzes treffen, der schwächste Teil desselben die Fraktur oder Fissur darbietet, ist begreiflich.

Aus den bisherigen Bemerkungen ergibt sich das volle Verständnis für die Begriffe: Biegungs- und Berstungsbrüche des Schädels, welche v. Wahl als Typen aller Schädelbrüche aufgestellt hat. Aus ihnen und ihrer Kombination lassen sich die Konvexitäts- und Basisfrakturen, auch Fissuren und Stückbrüche erklären. Biegungsbrüche entstehen durch direkte, mehr umschriebene Gewalt, zeigen meist lochartige Form, Impression. — Berstungsbrüche entstehen mehr durch breit einwirkende Gewalt, welche eine Kompression des ganzen Schädels bedingt und nach Überwindung der Elastizität zu Längssprüngen in der Richtung der einwirkenden Gewalt führt; die Berstungsbrüche nehmen häufig

Digitized by Google

ihren Anfang in der Schädelbasis. Die Quer- und Längsbrüche derselben sind Berstungsbrüche infolge von quer-, resp. längsgerichteter Gewalteinwirkung. — Man kann zur Demonstration dieser Bruchlinien, zumal in ihrer Kombination, kein schöneres Beispiel zeigen, als das Präparat der Schußfraktur des Schädels auf Tab. 8. Man sieht hier aufs schönste die radiären („Berstungs-") und die konzentrischen („Biegungs-") Bruchlinien von Wahl.

Neben Biegung und Pressung kann noch — seltener — eine Keilwirkung vorliegen. Als unvollständige Biegungs- oder Pressungsbrüche sind die kurzen Frakturen der Basis aufzufassen, vielleicht auch z. T. die isolierten Brüche des Orbitaldaches.

Die Lehre vom Mechanismus der Schädelbrüche hat nicht nur theoretisches Interesse; sie ist praktisch wichtig, indem der Arzt aus der Lage und Art der Kopfwunde auf die Richtung etwa vorhandener Bruchlinien schließen kann, — und für den Gerichtsarzt, welcher aus dem Befund am Schädel zuweilen ein Urteil über Art und Richtung der einwirkenden Gewalt abzugeben vermag.

Die **Symptome einer Basisfraktur** sind je nach dem Sitz der Fraktur bezw. der betroffenen Schädelgrube sehr verschieden. Eine genaue Untersuchung der verletzten Hautstelle und der Umgebung darf nicht unterbleiben. Wichtig für die Diagnose ist:

1. **Blutung.** Diese kommt vor als Sugillation unter die Haut; sie ist jedoch nur dann von Wichtigkeit, wenn sie nicht der Stelle der stattgehabten Verletzung entspricht, und wenn sie nicht sofort nach dem Unfall auftritt. Für die Frakturen im Bereich der vordern Schädelgrube hat die Blutunterlaufung der Augengegend einige Bedeutung. Richtig ist, daß bei allen Frakturen des Orbitaldaches eine Blutung im Orbitalfett kaum fehlt, und daß die Blutung oft längs der Muskeln sich vorschiebt und nach einiger Zeit zu einer Blutsuffusion der Conjunctiva bulbi, auch der Lider führt; eine typische Form, das Hämatom unter der Conjunctiva am lateralen Lidwinkel des Bulbus der verletzten Gesichtsseite kommt längs des M. rectus lat. zustande (Kehl). Exophthalmus entsteht bei größerer Blutansammlung; diagnostisch wichtig ist das nur, wenn die Stirngegend unverletzt blieb. Su-

Digitized by Google

gillation in der Rachenschleimhaut ist selten beobachtet. Blutung aus der Nase kann die Folge von Brüchen der horizontalen Siebbeinplatte sein, seltener aus dem Felsenbein stammen durch die Tuba Eustachii; bei Rückenlage des Kranken, oder wenn der hintere Teil der Nase verletzt ist, kann das zu einem Hinabfließen des Blutes in den Rachen und zum Verschlucken desselben, gelegentlich also zu blutigem Erbrechen führen. Bei Frakturen der mittleren Schädelgrube und des Felsenbeines ist die Blutung aus dem Ohr ein häufig beobachtetes Symptom. Differentiell diagnostisch ist ein Hineinfließen des Blutes in den Gehörgang von außen, eine einfache Ruptur des Trommelfells, eine Fraktur der vorderen (durch den Gelenkfortsatz des Unterkiefers bei Fall auf das Kinn) oder hinteren Wand (und des Proc. mastoideus) des äußeren Gehörganges auszuschließen. Natürlich muß die Basisfraktur mit Zerreißung des Trommelfells kompliziert sein, um Blutung aus dem Ohr aufzuweisen. Für die Brüche in der hinteren Schädelgrube scheint eine mehrere Tage nach der Verletzung entstehende Sugillation am Proc. mastoideus von diagnostischer Bedeutung.

2. **Entleerung von Hirnsubstanz** ist ein seltenes Vorkommnis und nur bei den schwersten Brüchen zu beobachten. Es ist ein sicheres Zeichen einer Basisfraktur mit gleichzeitiger Hirnquetschung und Zerreißung der Hirnhäute. Am häufigsten ist der Austritt von Hirnmasse in den äußeren Gehörgang beobachtet. Häufiger ist der **Ausfluss von Liquor cerebro-spinalis** welcher nach Aufhören der Ohrblutung (einige bis 24 Stunden nach der Verletzung) zur Beobachtung kommt. Dieser Ausfluß seröser Flüssigkeit ist zuweilen sehr beträchtlich, man kann die rasch hintereinander folgenden Tropfen in einem Reagenzglas auffangen. Die Flüssigkeit ist (wenn frei von Blut) klar, reagiert alkalisch, trübt sich kaum beim Kochen (fast eiweißfrei), enthält geringe Men-

Digitized by Google

gen einer reduzierenden Substanz und ist reich an Kochsalz. Ein derartiger seröser Ausfluß ist ein sicheres Zeichen einer Basisfraktur mit Zerreißung der Meningen. Bei unverletztem Trommelfell ist Ausfluß von Liquor auf dem Wege der Tuba Eust. durch die Nase beobachtet (äußerst selten!).

3. **Läsion der an der Schädelbasis verlaufenden Nerven.** Tritt dieses Symptom sofort oder sehr bald nach der Verletzung auf, so deutet es auf Zerreißung oder Quetschung von Nerven innerhalb der ihren Kanal treffenden Bruchlinie. Kommt die Lähmung im Gebiete eines oder mehrerer Hirnnerven erst später im Verlaufe der Krankheit zur Beobachtung, so ist sie Folge eines durch die Kallusbildung bedingten Druckes oder einer von außen nach innen geleiteten Entzündung, welche zur tödlichen Meningitis basilaris führen kann.

Die primäre Verletzung der Hirnnerven bei Basisfrakturen betrifft am häufigsten den Facialis und Acusticus, was bei der größeren Häufigkeit der Brüche in der mittleren Schädelgrube und bei dem Verlaufe dieser Nerven im Felsenbein begreiflich ist; viel seltener sind andere Nerven betroffen.

Köhler fand bei 48 Basisbrüchen 22 mal Fazialisparalyse, nur 2 mal Abduzenslähmung. — Battle fand bei 168 Basisbrüchen 2 mal Zerreißung der Nn. olfactorii, sehr selten Okulomotoriuslähmung, 5 mal Abduzenslähmung, 15 mal Fazialisparalyse, 14 mal isolierte Taubheit, 8 mal Blindheit durch Bluterguß in die Optikusscheide. Die Lumbalpunktion ergab häufig Blutgehalt im Liquor.

Die Entstehung von **traumat. Hautemphysem** nach Fraktur des Proc. mastoideus (im Bereiche des Hinterhaupts), der Stirnhöhle (an der Stirn), des Siebbeins (Augenhöhle und Lider) ist außerordentlich selten.

4. Das **Röntgenbild** vermag bei Schädelbrüchen klare wertvolle Bilder zu liefern; zuweilen sogar bei Basisfrakturen.

Verlauf und Prognose der Basisbrüche.

Während man früher glaubte, Basisfrakturen seien absolut tödliche Verletzungen, ist jetzt festge-

Digitized by Google

stellt, daß Schädelbasisbrüche wohl heilen können, wenn nicht schwere Läsionen des Hirns und der großen Nervenstämme oder Hämatome innerhalb der Schädelkapsel zum Tode führen.

Erscheinungen von seiten des Gehirns werden in Fällen von Basisfraktur selten vermißt. Es kommen hier die Gehirnerschütterung, die Quetschung des Gehirns und der Hirndruck in Frage.

Die leichteste Affektion des Gehirns, welche hier in Frage kommt, ist die **Gehirnerschütterung** Commotio cerebri, ein Zustand, in den typischen Fällen ausgezeichnet durch Bewußtlosigkeit des Verletzten, Erbrechen und Störung der Herztätigkeit, meistens Pulsverlangsamung. Die Bewußtlosigkeit ist

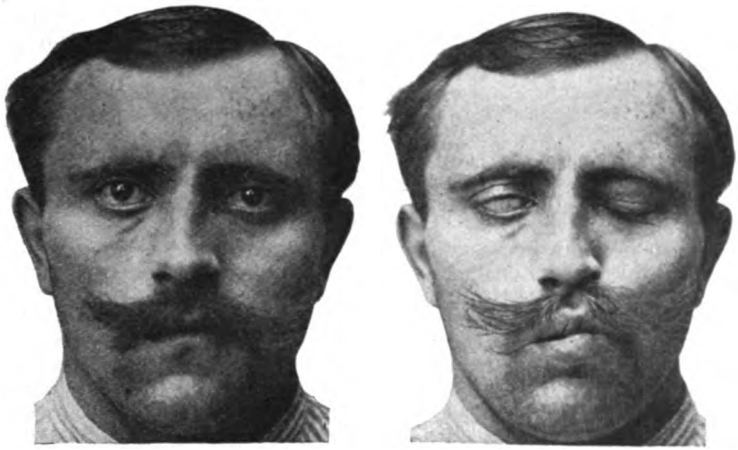

Fig. 71 und 72. Schädelbasisbruch mit rechtsseitiger Fazialislähmung; charakteristisch ist der unvollständige Lidschluß, die schlaffe Backe und der unvollständige Verschluß der rechten Mundhälfte.

die Folge einer lähmenden Einwirkung auf die gesamte Rinde des Großhirns; in schweren Fällen liegt der Verletzte wie im Koma. Die veränderte Herztätigkeit ist Folge einer Störung in der Medulla oblongata: durch Vagusreizung entsteht Pulsverlangsamung bis auf 40 Schläge in der Minute (und Erbre-

Digitized by Google

chen); durch noch schwerere, lähmungsartige Störung des Vaguszentrums entsteht beschleunigter Puls, wie es bei den schwersten Fällen von Hirnerschütterung vorkommt, in denen der Verletzte wie ein tief Narkotisierter daliegt (Küttner). In leichten Fällen gehen die Erscheinungen bald vorüber; dauert die Bewußtlosigkeit länger als einige Stunden, höchstens 1 bis 1½ Tage, so ist eine schwere Hirnläsion anzunehmen. — Zuweilen fehlt dem Patienten in der Folge jede Erinnerung an das Vorgefallene; auch die Merkfähigkeit kann herabgesetzt sein. Zuweilen Polyurie und Zucker im Urin. Bei genügend lange fortgesetzter Schonung verschwinden die Symptome meistens völlig, und es erfolgt Genesung. Bei ungenügender Schonung können Kopfdruck, Schwindel, Gedächtnisschwäche und Ohrensausen lange bestehen bleiben. Reine Fälle von Commotio sind selten; Commotio cerebri ohne Bewußtlosigkeit gibt es nicht. — Als Ursache für das Zustandekommen der Commotio ist eine mechanische Schädigung des Gesamthirns anzunehmen; bei genauester anatomischer (mikroskopischer) Untersuchung hat man neuerdings kleine kapilläre Apoplexien gefunden. Windscheid nimmt neben materieller Gehirnveränderung auch Störungen der Gefäßinnervation an.

Führt eine grobe Gewalt zur Fraktur des Schädels (häufig mit Impression), so ist an dieser Stelle auch eine Quetschung des Gehirns, **Contusio cerebri,** zu vermuten; zuweilen findet sich infolge der Verschiebung des Gehirns eine Contusio cerebri auch an der entgegengesetzten Seite (besonders bei Frakturen des Hinterhauptes) entstanden durch wirklichen Contrecoup. An Stelle der Quetschung finden sich meistens schwere, anatomische Veränderungen: Blutergüsse im Gehirn und Zertrümmerung von Hirnsubstanz. Je nach der Wichtigkeit des betroffenen Hirnrindenteils werden besondere nervöse Symptome durch Ausfall gewisser Zentren vorhanden sein; hier sind dann neben den allgemeinen auch Herdsymptome zu beobachten. Bei Hirnquetschung und intraduralem Blutergusse an der Basis des Frontal- und Schläfenlappens sind neuerdings starke Temperatursteigerungen beobachtet, ohne Meningitis, wie die Sektion ergab. — Eine Infektion an der gequetschten Hirnpartie findet in der Regel nicht statt; es bildet sich allmählich eine Cyste oder eine feste Narbe, zuweilen gelbe Erweichung (Encephalitis chronica).

Unter Umständen kommt es auch zu einer Compressio cerebri, zum **Hirndruck.** Es ist durch klinische Beobachtung und durch Experimente festgestellt, daß ein relativ großer Teil der Schädelhöhle ausgeschaltet sein muß, um die Erscheinungen des Hirndruckes hervorzurufen; kleine Extravasate, Schädeldepressionen von nicht ganz ungewöhnlich großer Ausdehnung, rufen die Symptome des Hirndruckes nicht hervor. (Ausweichen des liquor cerebro-spinalis.) Bei allmählich zunehmendem Druck ändert sich das klinische Bild; den Reiz-

Digitized by Google

erscheinungen des 1. Stadiums folgen Lähmungserscheinungen; das Lähmungsstadium, das Krankheitsbild zeigt dann in der Regel folgenden Verlauf: Unruhe, Kopfschmerz, Übelkeit, Irrereden, Stauungspapille, Erbrechen, Bewußtlosigkeit, Schlafsucht, Sopor und Koma; Pulsverlangsamung; zuweilen Zuckungen, dann Lähmung.

Bei Schädelbrüchen erzeugt namentlich das durch Zerreißung der A. meningea media entstandene Blutextravasat, welches zwischen Dura mater und Knochenfläche seinen Sitz hat und die Konvexität des Gehirns abflacht (cf. Tafel 9), häufig Hirndrucksymptome. In typischen Fällen dieser Art gehen die anfangs vorhandenen Erscheinungen der Comotio cerebri vorüber, der Patient kommt wieder zum Bewußtsein, er scheint auf gutem Wege zu voller Genesung (scg. freies Intervall). Da kommen neue Erscheinungen, anfangs Reizungssymptome, später Lähmungs-, Depressionszustände mit erneutem Verlust des Bewußtseins, Pulsverlangsamung und schließlich schweres Coma. Hier kann nur die rechtzeitige Trepanatio cranii an der Stelle des Blutextravasates, die Ausräumung desselben und wenn nötig, die Unterbindung der A. meningea media Rettung schaffen. (Vgl. die Bestimmung der Trepanationsstelle, speziell die Krönleinschen Angaben, in einer chirurgischen Operationslehre.)

Fig. 73. Abduzenslähmung rechts nach Schädelbasisfraktur (mittlere Schädelgrube); auch laterales Bulbushämatom (Orbitaldach).

Somit bieten also die Basisbrüche — abgesehen von selteneren Komplikationen — große Gefahren. Die Sterblichkeit ist groß, abhängig von der Größe der Verletzung und den Komplikationen. Die Brüche durch die mittlere Schädelgrube sind zwar die häufigsten, diejenigen durch die hintere Schädelgrube bieten die größte Mortalität.

Im allgemeinen ist die Therapie bei den nicht komplizierten Schädelbrüchen ein rein zuwartende.

Digitized by Google

Tab. 13.

Schädelbruch mit Zerreißung der Arteria meningea media und fortgesetztem Bruch der Schädelbasis.

Fig. 1. Schädelhälfte, in welche die Richtung und Ausdehnung eines Schädelbruches eingezeichnet ist, welchen ich beobachtet habe. Die Einzelheiten des Befundes wurden bei der Sektion durch Messung und Zeichnung fixiert. Der 20 jähr. Arbeiter war 4 Stock hoch herabgestürzt. Es fand sich eine Sugillation in der linken Schläfengegend, fühlbare Fraktur der linken Schläfenbeinschuppe, Blutung und dann Ausfluß von Liquor cerebrospinalis aus dem linken Ohr, Parese der linken Gesichtshälfte und der rechtsseitigen Extremitäten. Der Tod erfolgte an Tetanus von einer Quetschwunde der Trochantergegend aus. Die Abbildung läßt die Stelle des Blutergusses im Bereich des hinteren Astes der A. meningea media erkennen; daneben die Verzweigungen dieser Arteria, die Bruchlinie und die Naht zwischen linkem Scheitelbein und Stirnbein.

Fig. 2. Horizontaler Durchschnitt durch den Schädel mitsamt seinem Inhalt. Es findet sich ein mächtiger Bluterguß aus der A. meningea media zwischen Schädel und Dura an der Frakturstelle. Das Gehirn ist komprimiert und verschoben.

Ruhe, Wärme und allgemeine Pflege des Verletzten, unter Umständen Ernährung mit der Schlundsonde, lokal vielleicht einmal Kälte; namentlich Abhaltung von Schädlichkeiten.

Daß man bei Ausfluß von Blut aus dem Ohr den äußeren Gehörgang mit desinfizierender Lösung ausspritzen soll, ist nicht zu empfehlen. Es ist unmöglich, dadurch eine vollkommene Desinfektion herbeizuführen; ich lasse den Gehörgang höchstens in seinem äußeren Teil vorsichtig auswischen, das Ohr und die umgebende Haut jedoch gründlich desinfizieren und sterile Watte auflegen. Bei einem Einspritzen von Flüssigkeit könnte gerade eine Infektion der tieferen Teile der Wunde (Meningittis) herbeigeführt werden.

Wird weniger die Hirnquetschung als die durch sie bedingte Blutung an der Hirnoberfläche als Todesursache angesehen (durch Hirndruck), so ist es

Digitized by Google

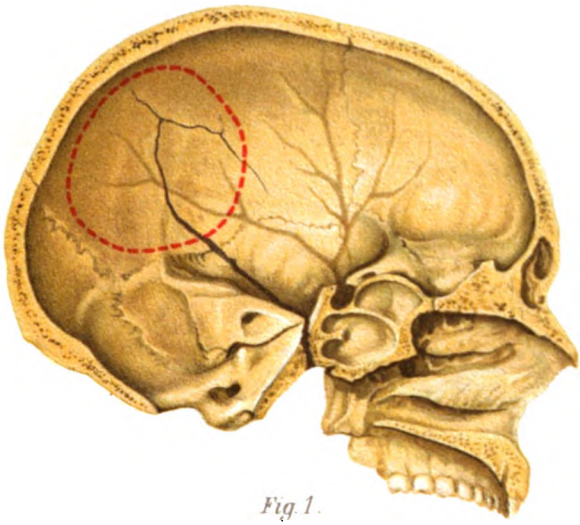

Fig. 1.

Fig. 2.

Digitized by Google

Tab. 14.

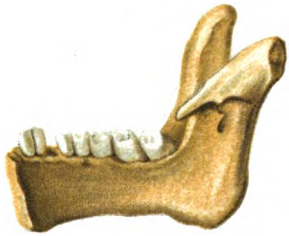

Fig. 3b

Fig. 3a



Fig. 2.

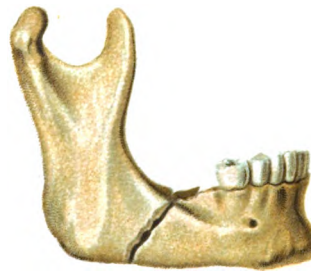

Fig. 1.

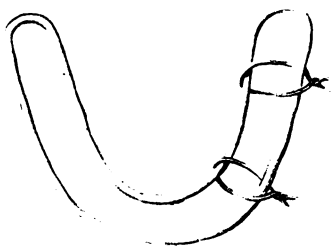

Fig. 4 b

Fig. 4 a

Digitized by Google

Tab. 14.

Frakturen des Unterkiefers.

Fig. 1. Frischer Knochenbruch im Körper des Unterkiefers mit schräg verlaufender Bruchlinie im Bereiche der (nicht mehr vorhandenen) Mahlzähne.

Fig. 2. Fraktur schräg durch den Körper des Unterkiefers und durch beide Gelenkfortsätze, frisch. Das Präparat ist das Produkt einer sehr schweren Verletzung, wahrscheinlich durch Fall auf das Kinn entstanden. Vgl. Fig. 3, Tab. 10, und die zugehörigen Bemerkungen.

Figur 3a und 3b. Fraktur des Gelenkfortsatzes des Unterkiefers. Die Ansicht von außen (Fig. 3a) und namentlich die von innen (Fig. 3b) zeigt das Bruchstück, welches nach abwärts verschoben und fest angeheilt ist. Das obere Ende des Proc. condyloideus dieser Seite wird nun vom Proc. coronoideus überragt; die Fossa semilunaris ist durch das dislozierte Bruchstück zum Teil ausgefüllt.

Fig. 4 und 4a. Hammondsche Drahtschiene für Unterkieferbrüche, in Fig. 4a in natürlicher Lage am Kiefer (nach Röse, über Kieferbrüche und Kieferverbände).

---

logisch, daß demzufolge die Trepanation empfohlen wird.

Die Heilung der Schädelbrüche erfolgt knöchern, nur mit auffallend geringer Kallusbildung; dies ist durch die geringe Dislokation, die vollkommene Ruhe der Bruchstücke bedingt und dadurch, daß die Dura mater keine so intensive knochenbildende Fähigkeit besitzt, wie das Periost der Röhrenknochen. Selten bleiben Schädellücken nach Frakturen des Schädeldaches zurück (bei kleinen Kindern), zum Teil mit Bildung von Meningocele. Knochensplitter an der Innenseite können wieder festwachsen.

Digitized by Google

II. Verletzungen der Gesichtsknochen.

Die Gesichtsknochen sind der Untersuchung von außen oder von der Nasen- und Mundhöhle aus so zugänglich, daß deren Frakturen kaum jemals diagnostische Schwierigkeiten bereiten. Diese Knochenbrüche sind fast immer als komplizierte aufzufassen, da die Bruchstelle mit der Nasen- oder Mundhöhle in offenem Zusammenhange steht; trotzdem sind erhebliche Komplikationen und Gefahren durch Infektion selten. Die Häufigkeit der Frakturen am Kopfe beträgt 2,8%.

Die **Knochen der Nase** erleiden nur direkte Verletzungen durch Schlag oder durch Auffallen. Fraktur der Nasenbeine und der dahinter liegenden Teile des knöchernen Septum narium führt meist zu deutlicher, zuweilen zu hochgradiger Deformität (traumatische Sattelnase). Die Deformität kann in frischen Fällen durch Eingehen mit einer Kornzange in die Nasenhöhle gehoben werden. Von den Symptomen sind die Sugillationen, die Blutung aus der Nase leicht verständlich; ein spärliches Hautemphysem kann durch Eindringen von Luftbläschen durch den Schleimhautriß in das Zellgewebe der Frakturgegend zustandekommen, ist aber selten.

Frakturen des **Jochbeins** und des **Oberkiefers** sind die Folgen direkter Läsion, sehr oft von Hufschlag; sie sind deshalb auch sehr oft mit einer Haut-

Digitized by Google

wunde kompliziert. Die Diagnose bietet keine Schwierigkeiten; die Therapie erheischt Reposition und geeignete Fixation dislozierter Stücke des Alveolarfortsatzes. Dies geschieht am besten mit zahnärztlicher Hilfe, wodurch auch lose Zähne oft noch erhalten werden können. Gelegentlich habe ich durch das Annageln eines Fragmentes auf einfachste Weise gute Heilung erzielt. Sodann ist sorgfältiges Reinhalten der Mundhöhle (Auswischen mit 3% Borlösung, Wasserstoffsuperoxyd, Pergenol) und vorsichtige flüssigeErnährung angezeigt.

Fig. 74. Fractura mandibulae. Dislokation durch Muskelzug.

Die **Knochenbrüche des Unterkiefers** sind häufiger; ihre Untersuchung und Erkennung von aussen und vom Mund aus ist so einfach, daß darüber nur wenig gesagt zu werden braucht. Bei den Brüchen des Unterkieferkörpers bezw. Bogens kann man insofern eine typische Dislokation beobachten, als der hintere Teil einer Hälfte durch den Masseter nach oben gezogen, der vordere Teil durch den Biventer und die anderen sich am Kinn ansetzenden Muskeln nach unten disloziert wird; durch M. pterygoid. auch nach einwärts.

Daher fehlt selten eine gewisse seitliche Verschie-

Digitized by Google

bung, durch welche die beiden Bruchstücke seitlich aneinander verschoben werden, so daß der Bogen des Mandibularkörpers kleiner und schmäler wird. — Auch ein Doppelbruch des Unterkiefers wird zuweilen beobachtet, und Kommunitivbrüche sind nicht selten.

Die **Entstehung** der Unterkieferbrüche ist fast immer eine direkte (Schlag, Hufschlag, Schußverletzung von außen oder beim Selbstmordversuch durch Entladung in der Mundhöhle). Doch gibt es auch indirekte Frakturen durch Fall auf das Kinn oder durch seitliches Zusammenpressen des Knochens. Relativ häufig kommen Frakturen und Absprengungen am Alveolarfortsatz vor, infolge ungeschickten oder rohen Verfahrens beim Ausziehen von Zähnen, besonders mit dem Zahnschlüssel.

Fig. 75. Präp. Unterkieferfraktur m. seitlicher Verschiebung.

Bei der **Therapie** sollte nicht vergessen werden, daß die Brüche im Bereiche des Unterkiefer-Körpers immer meit einer Wunde des Zahnfleisches kompliziert sind. Es handelt sich also um eine Fractura complicata, auch wenn eine Hautwunde nicht vorhanden ist. Deshalb muß die Mundhöhle peinlich rein gehalten werden (Reinigung der Zähne, desinfizierendes Mundwasser besonders nach den Mahlzeiten); bei größeren Zahnfleischwunden ist Jodoformgaze zum Verband zu verwenden, indem diese eventuell durch geeignete Nähte befestigt wird.

Die Reposition der dislozierten Bruchstücke ist durch direkten Druck in der Regel leicht zu erreichen,

Digitized by Google

jedoch bietet die Retention in guter Stellung bei der andauernden Muskelwirkung oft Schwierigkeiten. Glücklicherweise ist man heute nicht mehr auf die außen an dem Unterkieferrande und der Kinngegend anzubringenden und durch Binden gegen den Oberkiefer zu fixierenden Verbände, Schienen und Apparate angewiesen. Mit zahnärztlicher Hilfe gelingt die Fixation der Bruchstücke durch kleine Schienen, die an den Zähnen beider Fragmente befestigt werden; auch einfache Verbindung der betreffenden Zahnkronen durch Umwickeln mit dünnem Silberdraht ist zuweilen genügend. Am schönsten wirken abnehmbare Verbände, welche an der noch frischen Fraktur sofort schmerzlose Kieferbewegung, Sprache und Nahrungsaufnahme ermöglichen und eine Korrektur der vorhandenen Dislokation bis zur Wiederherstellung normaler Form zulassen (cf. Fig. 76). Die Leistungen der Zahn-Fachärzte haben sich im Weltkrieg auch bei schwersten Verletzungen dieser Art großartig bewährt. — Nur wo die Zähne fehlen oder unter besonderen Verhältnissen ist man auf die Benützung der älteren Methoden oder auf die Knochennaht angewiesen. Diese wird mit dickem Silberdraht ausgeführt, nachdem die Löcher mit Drillbohrer von entsprechender Dicke vorgebohrt sind. Wenn die Löcher in richtiger Lage zueinander hergestellt werden, ist eine Dislokation in der Regel zu vermeiden. Die Knochennaht ist auch ohne Narkose ausführbar.

Fig. 76. Abnehmbare Interdentalschiene aus Kautschuk und Golddraht nach Warnekos (Berlin).

Von selteneren Knochenbrüchen des Unterkiefers sind diejenigen des Gelenkfortsatzes zu er-

Digitized by Google

wähnen (Taf. 14). Die seltene Fraktur des Processus coronoideus entsteht als Rißbruch durch den M. temporalis; die Folge ist meist starke Diastase.

Luxationen des Unterkiefers.

A. Luxation nach vorn.

Sehr häufig ist die **doppelseitige Luxation** des Unterkiefers nach vorn; sie entsteht bei übermäßigem Öffnen des Mundes, Gähnen, Erbrechen usw. Bekanntlich tritt bei jeder physiologischen Bewegung des Unterkiefers eine Verschiebung des Gelenkköpfchens ein; wird der Mund geöffnet, so verläßt das Köpfchen die Gelenkgrube und gelangt auf das Tuberculum articulare. Die Achse für diese Bewegung, d. h. die ruhigste Stelle des Unterkiefers bei ihr, liegt etwa an dem Anfang des Canalis mandibularis an der Lingula. Wird nun die Bewegung forziert, so kann das Köpfchen nach vorn noch über den Gelenkhöcker hinausgelangen und kommt hier wieder in eine Vertiefung, in welcher es nun förmlich festgehakt liegt: die Luxation ist eingetreten. Diese Luxation ist häufiger beim weiblichen Geschlecht, als bei Männern. Durch den starken Zug der Muskeln, besonders des M. temporalis wird die Verhakung erst recht fest.

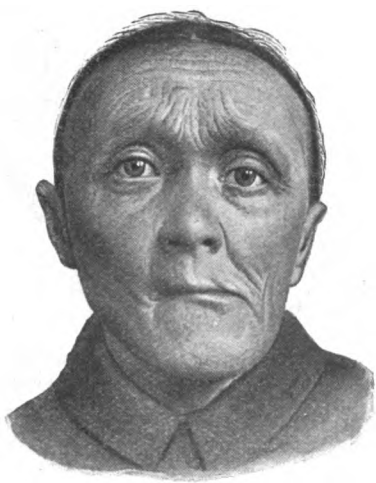

Fig. 77. Habituelle rechtsseitige Unterkiefer-Verrenkung.

Digitized by Google

Die **Symptome** der Luxation sind überaus deutlich: Der Mund weit geöffnet, die Zahnreihe des Unterkiefers weit vorstehend über diejenige des Oberkiefers; völlige Unfähigkeit des Patienten, den Mund selbst zu schließen; das Fehlen der Prominenz des Proc. condyloideus an normaler Stelle und ihr Vorhandensein weiter vorn. Bei der **einseitigen Luxation** nach vorn steht der Mund auch weit geöffnet und das Kinn etwas nach der gesunden Seite verschoben. Die Gelenkkapsel bleibt meistens unverletzt und ist nur sehr stark gespannt (Tafel 15). Bei Kindern kommt diese Luxation nicht vor. Die **Prognose** ist günstig; doch besteht zuweilen eine große Neigung zur Wiederkehr (habituelle Luxation des Unterkiefers).

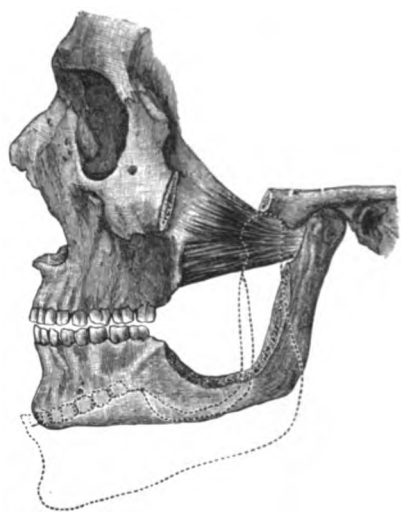

Fig. 78. Wirkung des Musc. pterygoideus ext. bei der Luxation des Unterkiefers.

Zur **Reposition** ist ein bestimmtes Manöver erforderlich: Der Unterkiefer muß zunächst nach abwärts gedrückt und geschoben (am besten durch Druck mit den beiden in die Mundhöhle eingeführten Daumen auf die Alveolarfortsätze des Unterkiefers) und dann nach hinten gedrückt werden. So gelangt das Köpfchen auf das Tuberc. articulare und in die Gelenkgrube: die Luxation ist gehoben. Man spürt bei der Reposition das plötzliche Nachlassen des Widerstandes, welcher durch die Muskeln ausgeübt wird. Narkose ist dabei in der Regel nicht nötig; Daumenschutz!

Digitized by Google

Tab. 15.

Luxation des Unterkiefers nach vorn.

Fig. 1. Doppelte Luxation des Unterkiefers, an der Leiche hergestellt und präpariert. Der Mund weit offen, das Kinn nach vorn verschoben. Der Gelenkfortsatz des Unterkiefers steht vor dem Tuberc. articulare; hinter dem letzteren die leere Gelenkgrube (Fossa glenoidalis). Die Gelenkkapsel erscheint als gespannter Streifen, aber ohne Einriß. Der Musc. temporalis befindet sich in höchster Spannung, da sein Ansatzpunkt, der Proc. coronoideus stark nach vorn verschoben ist; der M. temporalis führt dadurch zu einer wirklichen Verhakung des Gelenkfortsatzes vor dem Tuberc. articulare.

Fig. 2. Normale Verhältnisse des Kiefergelenkes bei geschlossenem Munde. Musc. temporalis ohne Spannung.

Fig. 3. Normales Kiefergelenk bei geöffnetem Munde. Der Gelenkfortsatz steht auf dem Tuberc. articulare.

Fig. 79. Repositionsverfahren bei Luxation des Unterkiefers.

B. Luxation nach hinten.

Die Luxation des Unterkiefers nach hinten ist eine sehr große Seltenheit; fast nur bei Frauen beobachtet. Dabei überspringt (beim Gähnen, bei krampfhafter Kontraktion, durch Fall usw.) der Proc. condyloideus das kleine Tuberculum tympanicum, welches die Gelenkgrube nach hinten abschließt, und gelangt in die Fossa

Digitized by Google

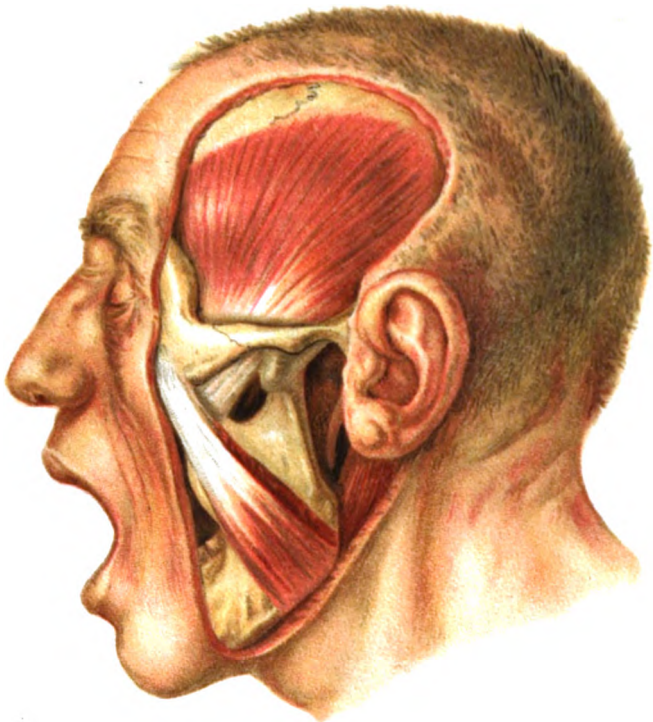

Fig 1.

Fig.3.

Fig.2.

Digitized by Google

Tab. 16.

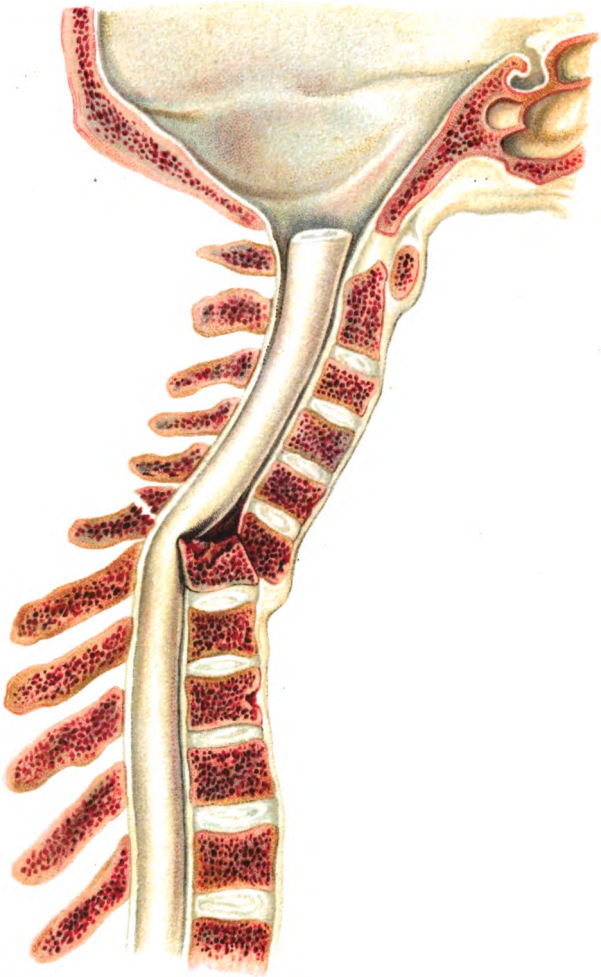

Digitized by Google

Tab. 16.

Fraktur der Halswirbelsäule mit Quetschung des Rückenmarkes.

Fraktur im Bereiche des 6. und 7. Halswirbelkörpers, 33jähr. Frau; Aufnahme am 28. Juni 1893 in die Greifswalder Klinik; Tod am 5. Juli. Bei der Sektion fand sich eine völlige quere Durchquetschung des Markes. Dementsprechend waren bei Lebzeiten neben freiem Sensorium sensible und motorische Lähmung des Rumpfes und der unteren Extremitäten, auch partielle Paralyse an den oberen Extremitäten vorhanden. Die Grenze der Sensibilität fand sich vorn in der Höhe der 3. Rippe beiderseits; dazu Retentio urinae. In der Gegend des 6. Halswirbels fand sich im Nacken ein deutlicher Vorsprung; in Narkose ließ er sich ausgleichen. Behandlung mit Gewichtsextension am Kopfe (Glissonsche Schwinge) mit Hilfe eines schleifenden Kopfhalters; Lagerung auf Heberahmen mit guter Polsterung (Wasserkissen). Der Tod erfolgte unter dem Bilde der Respirationslähmung. Das Bild zeigt die Fraktur der beiden Wirbelkörper und die Verschiebung des 7. nach hinten oben; hierdurch erfolgte die Verengung des Rückgratkanales und die Quetschung des Rückenmarkes.

---

tympanico-stylomastoidea. Dann ist der Mund fest geschlossen: die Zähne des Unterkiefers stehen hinter der Zahnreihe des Oberkiefers, fast aneinander gepreßt. Der Gelenkfortsatz befindet sich ungefähr unter dem äußeren Gehörgang vor dem Proc. mastoideus. Zur Reposition genügt ein Druck gegen den Unterkiefer nach hinten mit folgender Bewegung nach unten und vorn; oder gewaltsames Öffnen der Zahnreihen mit Hilfe des Mundspiegels.

Digitized by Google

III. Frakturen und Luxationen der Wirbelsäule.

A. Frakturen der Wirbelsäule.

(Ihre Häufigkeit beträgt 0,6%.)

1. Fraktur der Wirbelkörper.

Man kann von typischen Frakturen der Wirbelkörper sprechen, welche im Bereich des 5., 6. Halswirbels und des untersten Brust- sowie ersten Lendenwirbels am häufigsten vorkommen. Es sind meist gröbere Gewalten, welche diese Frakturen hervorbringen. Das ist schon deshalb begreiflich, weil die Wirbelsäule als Ganzes neben bedeutender Festigkeit einen hohen Grad von Elastizität und Beweglichkeit besitzt; besteht doch die Wirbelsäule zum vierten Teil ihrer Länge aus den elastischen und große Beweglichkeit zulassenden Intervertebralscheiben. Wie beweglich die Wirbelsäule durch Übung werden kann, zeigen die erstaunlichen Bewegungen der sog. Kautschukmänner, welche im Halsteil, an der Verbindung von Brust- und Lendenteil und im Lendenteil selbst zu förmlichen Abknikkungen führen. Diese Stellen sind es auch, an welchen Frakturen am häufigsten beobachtet werden, offenbar deshalb, weil die fortwirkende Gewalt hier den besten Angriffspunkt findet. Zur Erklärung ist auch darauf hingewiesen, daß ein Stab von ungleicher Biegsamkeit wie die Wirbelsäule, wenn er bis zum Zerbrechen

Digitized by Google

gebogen wird, meistens da bricht, wo ein mehr biegsamer Teil mit einem weniger biegsamen in Verbindung steht, d. i. also in der Gegend des 12. Brust- und 1. Lendenwirbels und ganz besonders im Bereich der unteren Halswirbel. — Zuweilen sind es auffallend geringfügige Gewalten, welche zu Wirbelbrüchen Veranlassung geben.

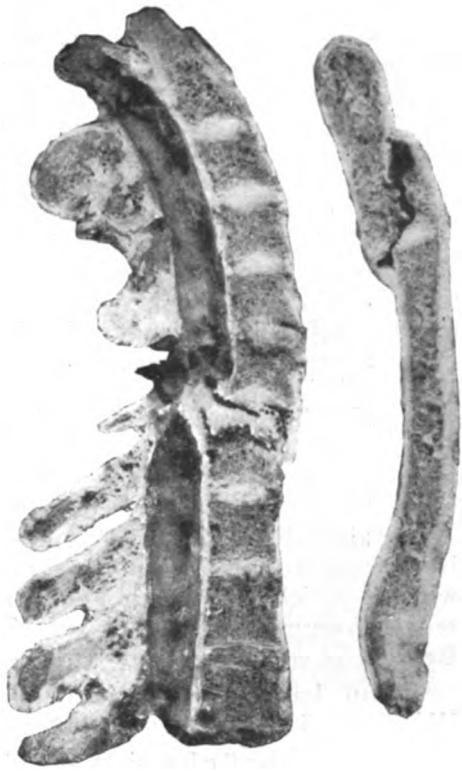

Fig. 80. Frakturpräparat der Halswirbelsäule im Bereich des 6., 7. Halswirbels und des Manubr. sterni. Beides das Produkt einer übermäßigen Vornüberbeugung des Kopfes bis zur Berührung und Fraktur des Sternum. 37jähr. Frau. Sturz auf den Hinterkopf. Tod am 3. Tage.

Äußerst selten entstehen die Brüche der Wirbelkörper durch direkte Gewalt. Wo es sich um Wirbelkörperbruch durch heftigen Stoß oder durch Überfahren handelt, ist indirekte Gewalteinwirkung von vorneherein nicht auszuschließen.

Indirekte Brüche betreffen vornehmlich die Wirbelkörper und sind durch übermäßige Beugung, Überstreckung der Wirbelsäule, durch Zusammendrücken

Digitized by Google

und verschiebende Gewalt — meistens durch eine Kombination dieser Faktoren bedingt. Meist ist es grobe Gewalt, welche bei Gelegenheit eines Sturzes auf den Rücken, den Kopf oder das Gesäß (die Füße), bei Verschüttung usw., eventuell bei gleichzeitiger muskulärer Feststellung der Wirbelsäule als Ganzes, zur Wirkung kommt. Relativ häufig werden Wirbelfrakturen (indirekte, durch Kompression) an dem im Kohlenrevier beschäftigten Bergleuten beobachtet; der hockende Bergmann (sitzend, halb gebückt, mit dem Gesäß auf den Hacken ruhend) wird von den aus geringer Höhe über ihm sich lösenden Gestein- oder Kohlenmassen auf Kopf- und Nacken getroffen; so wird die Wirbelsäule übermäßig nach vorn gebeugt, bis der Kopf die Kniegegend berührt, und dabei entsteht die Fraktur. Ebenso bei Zusammenpressen mit dem Kopf nach vorn, bis Kinn und Sternum sich berühren, wobei Bruch der Halswirbelsäule und Fractura sterni gemeinsam entstehen können. Ähnlich bei Einklemmung des Rumpfes zwischen niedrigem Torweg und weiterfahrendem Wagen. Von besonderem Interesse ist der sogenannte Verhebungsbruch des 5. Lendenwirbels, welcher bei dem Fehltritt eines mit einem sehr schweren Gegenstand auf Kopf oder Schulter Belasteten entstehen kann (Feinen, Berghausen).

Man kann verschiedene Formen der Wirbelkörperbrüche unterscheiden:

Schrägbrüche sind am häufigsten und tendieren zu starker Verschiebung. (Vgl. Tab. 16.) Die Bruchlinie verläuft bei denselben meistens von hinten oben nach vorn unten. — Längsbrüche sind sehr selten.

Querbrüche werden bei den sogen. Quetschungsbrüchen oder Kompressionsbrüchen der Wirbelsäule beobachtet, welche bei maximaler Flexion und gleichzeitigem Zusammen-

Digitized by Google

drücken in der Längsrichtung entstehen (dabei wird der nachgiebigere Wirbelkörper durch seine Nachbarn eingedrückt und so in querer Richtung verbreitert, von oben nach unten aber verkürzt); auch wirkliche Einkeilung kann dabei vorkommen, ebenso Infraktionen und Fissuren. Obgleich die äußere Konfiguration der Wirbelsäule bei diesen Kompressionsbrüchen weniger verändert zu sein pflegt, kann doch, wie Tab. 17 zeigt, eine starke Verengerung des Wirbelkanals und Quetschung des Rückenmarks stattfinden. Auch Einrisse, Abreißung (mit anhängender Knochenlamelle), sogar Loslösung der Zwischenwirbelscheiben werden beobachtet.

Fig. 81. Fraktur der Halswirbelsäule. — 31 j. Mann.

Symptome. Eine wichtige Erscheinung der Wirbelkörperbrüche ist, abgesehen von dem shokartigen Zustand, welcher nach so schwerer Verletzung oft auftritt, die traumatische Kyphose an der Bruchstelle. Diese resultiert aus der Verschiebung der Bruchstücke im Sinne einer Verkürzung der ganzen Wirbelsäule, infolge unerwünschter Belastung beim Aufsetzen des Verletzten, sowie des Muskelzuges der mächtigen Längsmuskeln und sekundärer Bewegungen; hierdurch wird dann eine winkelige Prominenz der Wirbelsäule an ihrer Rückseite bedingt, welche an dem charakteristischen Vorspringen der betreffenden Proc. spinosi kenntlich ist. Wenn der Wirbel nicht quer, sondern schräg gebrochen ist,

Digitized by Google

kann natürlich, entsprechend der Richtung der Bruchfläche auch eine seitliche Verschiebung resultieren.

Nebenverletzungen bestehen häufig von seiten des Rückenmarks und der durch die Intervertebrallöcher austretenden Nerven. Das Rükkenmark ist zwar recht sicher bewahrt in dem durch Knochenbögen und starke Bänder geschützten Kanal mit seinem Überzug, der Dura mater spinalis, und der durch den Liquor cerebro-spinalis geschaffenen nachgiebigen Umgebung. Aber bei den Frakturen der Wirbelkörper mit Verschiebung der Bruchstücke kommt es häufig zu einer Quetschung des Rückenmarks.

Bei seiner völligen Durchquetschung tritt der dem Sitz der verletzten Stelle entsprechende Ausfall im Gebiete der motorischen und sensiblen Nerven in den Vordergrund:

Lähmung von Mastdarm und Blase, Paraplegie der unteren Extremitäten bei Verletzungen im Brustteil (bis dicht oberhalb der Lendenanschwellung des Rückenmarkes); motorische und sensible Lähmung am Rumpfe und in den Armen, schwere Störung der Atmung, zuweilen enorme Steigerung der Körpertemperatur bei Verletzung im unteren Halsteil; rascher Tod durch Läsion des Atmungszentrums bei Verletzung des oberen Halsteiles der Wirbelsäule (Phrenicus).

Ferner motorische Lähmung im Gebiete des Nerv. ischiadicus bei Verletzungen an der Lendenanschwellung des Rückenmarks (Höhe des Dornfortsatzes des 12. Brustwirbels);

Lähmung von Blase und Mastdarm, Schwäche der Geschlechtsfunktion, lokale Anästhesie der Analgegend nebst Damm und Genitalien, Hinterfläche der Oberschenkel bei Verletzung unterhalb des 3. Lendenwirbels, wobei nur die Cauda equina betroffen wird.

Recht verschieden verhalten sich die Reflexe; im allgemeinen kann man sagen: Die Reflexe sind aufgehoben, wenn durch die Rückenmarkläsion eine Leitungsunterbrechung im Reflexbogen hervorgerufen wurde, — gesteigert, wenn der Reflexbogen intakt geblieben, aber die reflexhemmenden Bahnen oberhalb des Reflexbogens durch Verletzung des Rückenmarks unterbrochen worden sind.

Digitized by Google

Die **Diagnose** eines Wirbelkörperbruches ergibt sich in den ganz schweren Fällen von selbst. Wenn die Art der Verletzung bekannt ist, die Kyphose kenntlich, Symptome von Querschnittsläsion des Rückenmarkes vorhanden, so besteht kein Zweifel. Zur Diagnose eines Wirbelkörperbruches sind aber nervöse Erscheinungen nicht erforderlich: es soll besonders betont werden, daß das Rückenmark und die Nervenstämme bei vielen Fällen von Wirbelkörperbruch keine Läsion erfahren. Die Abbildung auf Tafel 17 zeigt, daß hier das Rückenmark völlig unverletzt blieb. In solchen Fällen ist die verletzende Gewalt geringer und die Kyphose weniger deutlich. Bezüglich der letzteren ist eine sehr genaue Untersuchung, besonders Inspektion, erforderlich und selbst kleine Veränderungen der normalen Krümmung der Wirbelsäule im Sinne ihrer Verstärkung oder einer Abflachung zu beachten. Ferner ist bei nicht ganz frischen Fällen dieser Art die Funktionsstörung, der

Fig. 82. Fraktur der Lendenwirbelsäule, oberer Abschnitt, Spondylitis traumatica. Charakteristische Umkrümmung der Wirbelsäule, Lordose in ihrem Brustteil.

Digitized by Google

lokale Druckschmerz, der bei plötzlichem Druck auf den Kopf in der Richtung der Wirbelsäule an der verdächtigen Stelle (Kyphose?) auftretende Schmerz (Stauchungsschmerz) zu verwerten. Der Umstand, daß ein Verletzter noch gehen, stehen und noch leichte Arbeit verrichten konnte, ist kein sicheres Zeichen gegen Fraktur eines Wirbels (speziell Kompressionsbruch). Kommen dann bei solchen Verletzten später ernstere Symptome, so handelt es sich um Druck durch Kallusmasse oder um Lockerung an der Bruchstelle (eventuell Lösung der Einkeilung) und Veränderung der Bruchstücke; hieher gehört auch die sogenannte traumatische Spondylitis (Kümmell) mit einer unter Schmerzen entstehenden Verkrümmung der Wirbelsäule; das Röntgenbild bestätigt meistens die Diagnose einer vorher erlittenen Fraktur.

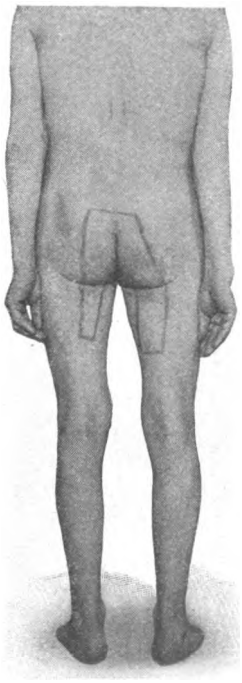

Fig. 83. Alte Fraktur der Lendenwirbelsäule mit Quetschung der Cauda equina. Charakteristische Anästhesie der Glutealgegend.

Das **Röntgenverfahren** ist auch für die Erkennung von Wirbelfrakturen wichtig. Von der normalen Wirbelsäule finden sich vorzügliche Abbildungen in dem Atlas von Grashey. Über die positive Verwertung geringgradiger Veränderungen im Röntgenbilde hat kürzlich Berghausen aus der Bardenheuerschen Klinik berichtet. Wie die Untersuchung von Röntgenbildern der Wirbelsäule planmäßig zu machen, hat Sudek gelehrt: zunächst die einzelnen Wirbelkörper der Reihe nach hinsichtliche Form, Größe, Höhe, Breite; dann ebenso die Zwischenwirbelräume; dann Lage und Richtung der Dornfortsätze; endlich die systematische Durchprüfung sämtlicher Fort-

Digitized by Google

sätze der einzelnen Wirbel, der unteren und oberen Gelenkfortsätze, der Querfortsätze, welche nebst den Rippen genau zu zählen und hinsichtlich ihres gegenseitigen Abstandes voneinander zu untersuchen sind. — Die oft entscheidende Wichtigkeit seitlicher Wirbelaufnahmen ist neuerdings besonders von Vischer aus der Klinik in Basel hervorgehoben worden; mit guter Technik sind sie jetzt so herzustellen, daß Lage und Form der Wirbelkörper und Zwischenwirbelräume deutlich werden.

Die **Prognose** dieser Frakturen hängt von der Art der Nebenverletzungen und deren Folgen ab. An sich ist der Bruch des Wirbelkörpers einer knöchernen Heilung fähig, und es leben viele Patienten nach dieser Verletzung ungestört und mehr oder weniger arbeitsfähig, wenn nur Nebenverletzungen fehlen. Nervensymptome, infolge von Kompression der Nerven in den durch die Fraktur etwa verengten Intervertebrallöchern, werden als ausstrahlende Schmerzen häufiger beobachtet. Sind dagegen Erscheinungen einer Rückenmarkläsion vorhanden, so ist der Fall immer ein sehr ernster. Wenn auch eine Myelitis nicht eintritt, so drohen doch andere Gefahren: die Blasenlähmung erheischt in der Regel täglich mehrmaligen Katheterismus, und wenn es auch verlangt werden muß und erreicht werden kann, daß derselbe auf wirklich aseptische Weise vorgenommen wird und keinen Schaden erzeugt, so kommt es doch in praxi nur allzuleicht vor, daß eine Cystitis durch Infektion mittels des Katheters eintritt, und daß dann infolge einer aufsteigenden Nierenifektion der Kranke allmählich zugrunde geht. Eine andere Gefahr droht von seiten der Anästhesie der gelähmten Körperteile. Denn nicht nur unter dem Einfluß schwerer trophischer Störungen, wie sie zuweilen nach Verletzungen des Halsmarkes in akuter Weise zu schwerem Decubitus führen, sondern auch lediglich infolge der Gefühllosigkeit kommt es nur zu leicht zu Druckbrand an Stellen, welche einem dauernden Druck ausgesetzt sind, zumal wenn die Haut daselbst feucht ist, wie in der Sakralgegend eines Bettlägerigen. Kein Kranker bedarf einer sorg-

Digitized by Google

Fig. 84. Röntgenbild der gesunden Halswirbelsäule seitlich. Man sieht die Wirbelkörper, die Gelenk- und Dornfortsätze; oben den Unterkiefer, vorn das Zungenbein und die Kehlkopfknorpel, sowie den feinen Draht, welcher in der Halskrause der Frau sich findet.

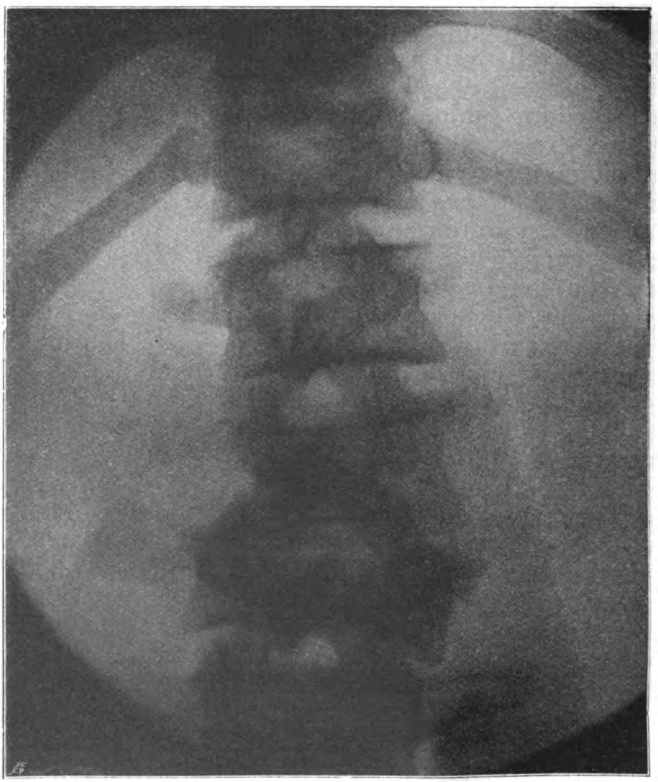

Fig. 85. Kompressionsbruch des Lendenteils der Wirbelsäule. Verunglückter Flieger; Sturz aus beträchtlicher Höhe; Stauchung der Wirbelsäule. Keine Lähmung. — Flache Lage, axillare Extension. Heilung; fliegt wieder. — Chir. Klinik der Charité, Berlin.

Digitized by Google

Fig. 84.

Digitized by Google

Digitized by Google

fältigeren Pflege, intensiverer ärztlicher Kontrolle und Umsicht, als ein Wirbelverletzter mit Lähmung eines größeren Körperabschnittes. Hier ist ein weiches, faltenloses Lager, besonders für die Kreuzgegend, die Fersen usw. (Wasserkissen, Hirsespreukissen), häufiger Lagewechsel durch geringe Seitenlagerung nach rechts oder links, größte Reinlichkeit und Trockenhaltung des Lagers, leises Waschen mit spirituösen Flüssigkeiten, Sublimatlösung oder dergl., unerläßlich. Daß der Urin vorsichtig und auf aseptische Weise entleert werden muß, ist schon erwähnt. Auch der Stuhlgang bedarf der Beachtung; Durchfall ist bei diesen Gelähmten (bei incontinentia alvi) sehr ungünstig. In den Krankenanstalten, in welche solche Verletzte eigentlich immer gehören, hat man noch besondere Hilfsmittel wie den sog. Heberahmen, welcher für die Defäkation mit einer Öffnung versehen ist, und andere Apparate zum vorsichtigen Heben des Kranken (permanentes Wasserbad). Je höher oben eine Verletzung des Rückenmarks stattgefunden hat, um so schlechter ist im allgemeinen die Prognose, weil mit der Höhe dieser Komplikation die Ausschaltung lebenswichtiger Organe zunimmt; die Wirbelbrüche im Halsteil sind also im allgemeinen viel gefährlicher als diejenigen im untersten Brust- und Lendenteil.

Behandlung. Eine verständige Behandlung beginnt mit dem Moment, in welchem der Schwerverletzte aufgehoben wird. Ein Aufsetzen oder Aufstehen ist zu vermeiden, weil (zumal bei einem zur Dislokation neigenden direkten Schrägbruch) sekundäre Verschiebungen der Fragmente zur Läsion des bis dahin unverletzten Markes führen können. Der Verletzte ist liegend in vorsichtiger Weise zu heben, flach auf einer Bahre zu transportieren und ins Bett zu legen. — Die Bruchstelle selbst verlangt nicht immer besondere Pflege. Bei Brüchen im Halsteile kann man mit Hilfe der am Kopfe angebrachten Glissonschen Schwinge und permanenter Ge-

Digitized by Google

Fig. 86. Kompressionsfraktur des 1. Lendenwirbels.

Fig. 87. Röntgenbild einer Kompressionsfraktur des 3. bis 5. Lendenwirbels. 22jähr. Mädchen, Sturz aufs Kreuz vor 2 Jahren.

wichtsbelastung (schleifende Kopfunterlage) einen Zug und Ruhigstellung an der Bruchstelle erzeugen. Manchmal befinden sich aber die Verletzten subjektiv besser in einfacher Rückenlage bei passend durch weiche Spreukissen unterstütztem Kopf. Auch bei Frakturen im Brust- und Lendenteil der Wirbelsäule kann durch Lagerung der Bruchgegend in dem für Kinder angegebenen Rauchfußschen Schwebegurt oder durch Zug am Kopf und am Becken (hier ist der Heusnersche Klebeverband unübertrefflich) eine Distraktion an der Bruchstelle erzielt werden.

Das Anlegen eines Gipskorsetts bei frischer Fraktur, an dem im Sayreschen Apparat hängenden Kranken ist zu gefährlich. Milder ist die Distraktion des liegenden Mannes mit Hilfe eines mittelst Schraubengewindes wirkenden Apparates oder durch starke Belastung des Heusnerschen Verbandes. Neuerdings wird von erfahrener Seite (Poller) die gewaltsame Reposition der dislozierten Fragmente mittelst einmaliger forzierter Streckung der Wirbelsäule unter gleichzeitigem manuellem Druck gegen die kyphotische Stelle in tiefer Narkose empfohlen für alle Fälle, welche durch Kompression entstanden und durch eine stärkere Kyphose an der Bruchstelle ausgezeichnet, also sehr gefährdet sind. Dies Verfahren hat auch andern Chirurgen, z. B. Heusner, welcher dann eine permanente Zugbehandlung (am Kopfende 40 Pfd., an jedem Bein 30 Pfd.) mit seinen Harzklebestreifen durchführte, — in schwersten Fällen gute Resultate ergeben. Später event. Lagerung in einer bei Bauchlage hergestellten starken Gipsrinne für Rücken und Kopf. In der Folge sind gut passende Stützapparate (Gipskorsett) eine Zeit lang, zuweilen dauernd nötig. Blutige Eingriffe zur Entlastung des Rückenmarks von schädlichem Druck (Laminektomie) sind nur ausnahmsweise indiziert, eigentlich nur dann, wenn Fragmente eines Wirbelbogens von hinten her in das Mark eingedrungen sind und dieser Zustand zu diagnostizieren ist (Goldscheider).

Auch bei den minder schweren Fällen, in welchen eine Verletzung des Rückenmarkes selbst (Quetschung, Bluterguß) oder der aus dem Wirbelkanal austretenden Nerven nicht vorliegt, sollte die Behandlung sehr sorgfältig durchgeführt werden: die Konso-

Digitized by Google

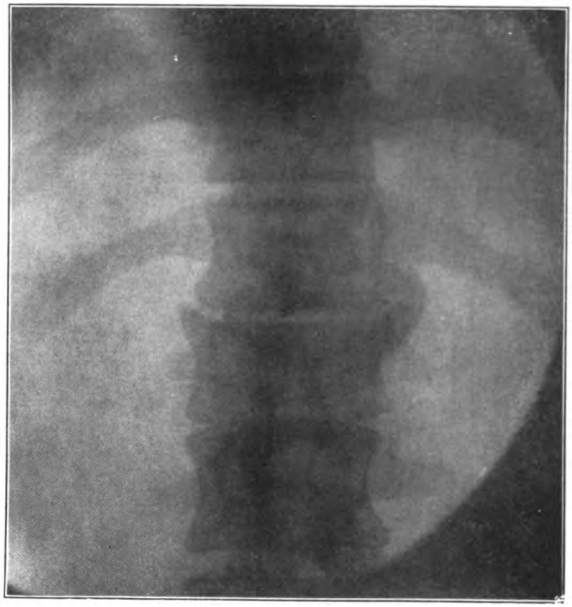

Fig. 86.

Fig. 87.

Digitized by Google

Digitized by Google

lidation des Knochenbruches, die Vermeidung sekundärer stärkerer Verschiebung an der Bruchstelle er-

Fig. 88. Lagerung eines Verletzten mit Halswirbelfraktur Glissonsche Schwinge am Kopfe angebracht.

Otto Knüppel, 20 J., wurde am 5. 8. 95 schwer verletzt (Fall beim Turnen vom Reck auf den Kopf) in die Klinik eingeliefert. Fraktur am 6. und 7. Halswirbel: lokal. Druckschmerz und Bluterguß. Anfangs obere Extremitäten frei, aber motorische, sensible und Reflex-Lähmung von der Höhe der 4. Rippe abwärts; Stuhl- und Harnverhaltung, starker andauernder Priapismus, Puls 60, Temp. 39,9°; Sensorium frei. — In der Folge auch an den oberen Extremitäten partielle motor. und sensible Lähmung. Regelmäßiger Katheterismus; bald Zystitis und drohender Dekubitus. — Am 1. 10. 95 Tod an Pyelonephritis.

heischen 2—3 Monate lang fortgesetzte Ruhe in guter Lage; später oft noch auf Jahr und Tag gut sitzende

Digitized by Google

Stützapparate, während gleichzeitig durch geeignete Maßnahmen die Rückenmuskulatur wieder gekräftigt wird. Denn die mechanische Beanspruchung eines Wirbelkörpers bei aufrechter Haltung und Arbeit ist eine sehr große, und die Knochenneubildung spärlich. Wir wissen aus neuerer Zeit, daß nach relativ geringfügigen Verletzungen der Wirbelsäule zuweilen sekundäre Veränderungen, schwere Symptome und funktionelle Störung entstehen können (sog. traumatische Spondylitis, Kümmell); in diesen Fällen sind die betreffenden Symptome als sekundäre Störungen an Stelle einer leichteren, vielleicht anfangs übersehenen und nicht behandelten Wirbelfraktur zu deuten.

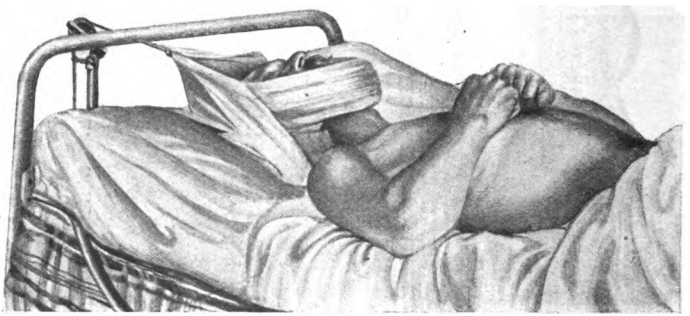

Fig. 89. Zugverband mit der Glisson'schen Schwinge. Nach de Quervain.

2. Frakturen der Wirbelbögen oder Fortsätze.

Die früher angenommene Seltenheit dieser Brüche ist seit Benützung des Röntgenverfahrens nicht mehr zutreffend. Man unterscheidet:

Fraktur des Dornfortsatzes durch direkte Gewalt, besonders an den Brustwirbeln, in der Regel mit Dislokation und Krepitation; Haut darüber durch die Quetschung verändert.

Fraktur der Processus transversi oder obliqui.

Digitized by Google

Fraktur der Wirbelbogen; an den Halswirbeln durch direkte Gewalt möglich; ein mit dem

Fig. 90. Winkelige Kyphose im Bereiche des 8. 9. Brustwirbels nach Fall (am 24. Mai) von einem 5 Meter hohen Gerüst auf den Rücken (auf dort liegende Ziegelsteine). Als die erste Bewußtlosigkeit schwand, konnte Patient mit Hilfe seiner Begleiter in seine nahe Wohnung gehen. Am 30. Mai Aufnahme des 38jähr. Mannes in die Klinik. Schmerz an der Bruchstelle, keine nervösen Symptome.

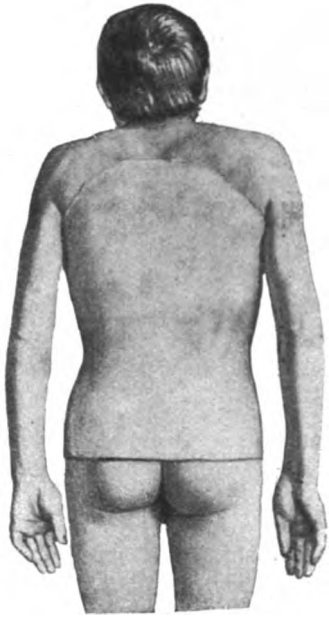

Fig. 91. Derselbe Patient mit angelegtem Gipskorsett; durch dieses ist die Frakturstelle etwas entlastet. Das Korsett muß am Becken tiefer nach abwärts reichen, d. h. also noch mehr vom Becken umfassen, wenn der Bruch im Bereiche der untersten Brust- oder Lendenwirbel sitzt.

Proc. spinosus ausgebrochenes Stück kann auch gegen den Wirbelkanal disloziert werden, wodurch eventuell die Indikation zu blutigem Eingriff gegeben ist.

Digitized by Google

Tab. 17.

Doppelter Kompressionsbruch der Wirbelsäule.

Das Präparat stammt von einem 30jähr. Dachdecker, welcher am 28. Mai 1894 von einem etwa 60 Fuß hohen Dach herabstürzte. Er fiel dabei angeblich zuerst mit dem Rücken auf eine Leiter, schlug dann aber mit den Füßen zu unterst auf dem mit Kies bestreuten Boden auf. Das Bewußtsein kehrte erst am folgenden Tag zurück.

Bei der Aufnahme fand sich Schmerz im oberen und im unteren Abschnitt der Brustwirbelsäule; motorische Lähmung fehlte, aber Anästhesie an den Oberschenkeln hinten, an Damm, Genitalien und Gesäß. Vom 2. Tage an Incontinentia urinae et alvi. — Als Komplikation bestand ein exquisiter Kompressionsbruch des linken Kalkaneus, eine tiefe Weichteilwunde an der rechten Fußsohle nebst rechtsseitigem Knöchelbruch.

Im weiteren Verlaufe Dekubitus, Erysipel, Amputation des Unterschenkels usw. Tod am 14. XI. 1894. (Vgl. Enderlen in Deutsche Zeitschrift f. Chir. Bd. 43.)

Die Abbildung zeigt den doppelten Kompressionsbruch naturgetreu; der 5. Brustwirbelkörper ist mit seiner vorderen Kante in den 6. hineingepreßt; Wirbelkanal hier intakt (Fig. 1 a). Der 1. Lendenwirbelkörper ist nach allen Richtungen förmlich auseinandergequetscht; hierdurch ist auch der Wirbelkanal sehr verengert (in sagittaler Richtung hat der Kanal hier nur 4 mm Durchmesser), und hier ist die Cauda equina und ihre Umhüllung beteiligt (Adhäsionen); (Fig. 1 b).

Die Frakturen entstanden durch Kompression in der Längsrichtung der Wirbelsäule bei stark vornübergebeugter Haltung.

B. Luxation der Wirbelsäule.

Von den **Luxationen der Wirbelsäule** sind solche im Bereiche der Brust- und Lendenwirbel ganz außerordentlich selten infolge der anatomischen Verhältnisse. Dagegen kommen Luxationen der Halswirbel häufiger vor und seind praktisch wichtig.

Man nehme die zusammengehörigen Halswirbel eines Skelettes und ziehe durch den Kanal ein sehr dickes Gummirohr, so daß die einzelnen Wirbel in einiger Berührung miteinander stehen. Nun ist es leicht, durch Dehnung des Gummirohres zwei Wir-

Digitized by Google

Fig. 1 a

Fig. 1 b

Fig. 1

Digitized by Google

Tab. 18.

Fig. 1 a

Fig. 1 b

Fig. 2 a

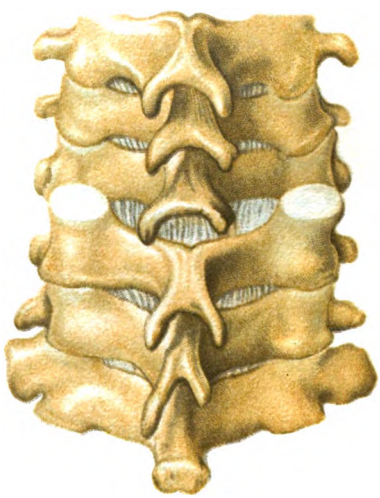

Fig. 2 b

Digitized by Google

Tab. 18.

Luxation der Halswirbelsäule.

Diese Abbildungen sind nach einem Bänderpräparat, an welchem die Luxation künstlich hergestellt wurde, gezeichnet.

Fig. 1 a und b. Einseitige Luxation (Rotationsluxation) der Halswirbelsäule von der Seite und von hinten gesehen. Der vierte Halswirbel ist derart luxiert, daß sein Gelenkfortsatz (linkerseits) über denjenigen des fünften nach vorn verschoben ist (durch Abduktion, d. i. Bewegung nach rechts, und folgender Rotation nach vorn); darnach ist eine völlige Verhakung eingetreten. Man sieht den Vorsprung des 4. Wirbelkörpers (von der Seite) und die Neigung der oberen Wirbel und des Kopfes nach rechts (von hinten gesehen).

Fig. 2 a und b. Doppelseitige (Beugungs-) Luxation der Halswirbelsäule von der Seite und von hinten. Starkes Hervortreten des 4. Wirbelkörpers vor dem 5., gerade Haltung der Wirbelsäule.

---

bel ein wenig voneinander zu entfernen und sie unter entsprechender Verschiebung in luxierte Stellung zueinander zu bringen. Es gibt kein besseres Mittel, diese Verhältnisse kennen zu lernen.

Man unterscheidet Beugungs- und Rotationsluxationen der Halswirbel (Hueter). Die ersteren entstehen durch forzierte Beugung des Kopfes gegen die Brust; dabei klaffen die Wirbel an ihrer Hinterseite, es kommt zu einer Spannung und Zerreißung der Bänder auch an den Gelenkfortsätzen, und bei einer gleichzeitigen leichten Verschie-

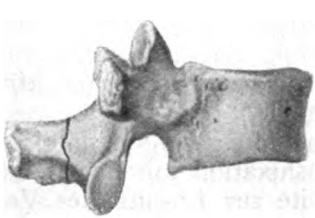

Fig. 92. Fraktur eines Processus spinosus.

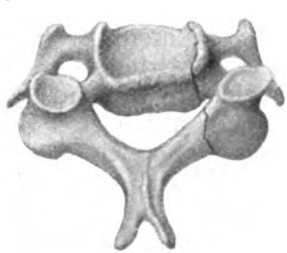

Fig. 93. Fraktur des 5. Halswirbelbogens durch Überfahren. Wirbelkörper intakt.

Digitized by Google

bung des oberen Wirbels nach vorn entsteht die Luxation (Tafel 18, Fig. 2). Die Rotationsluxation ist gewissermaßen eine einseitige Beugungsluxation, entsteht aber nicht durch Beugung, sondern durch Neigung nach der unverletzt bleibenden Seite und durch Rotation des oberen Wirbels nach vorn (Tafel 18, Fig. 1).

Die Symptome sind zuweilen recht charakteristisch: bei der Beugungsluxation zeigt die Linie der Proc. spinosi eine charakteristische Unterbrechung, zuweilen kann der Absatz der Wirbelkörper vom Munde aus mit dem Finger gefühlt werden; immer ist der Hals sehr stark nach vorn geneigt, der Kopf steht gerade. Bei den Rotationsluxationen ist der Kopf nach der kranken Seite geneigt, nach der gesunden ein wenig gedreht; die Verschiebung der Linie der Wirbelkörper und der Proc. spinosi ist viel geringer. Verletzung des Rückenmarks ist bei diesen Luxationen möglich; über deren Folgen vergleiche das bei den Wirbelfrakturen Gesagte. Die Verletzung des N. phrenicus fehlt, wenn die Luxation unter dem 4. Halswirbel liegt. Die Prognose ist von Nebenverletzungen und dem Erfolg des Repositionsversuches abhängig. Bei den Rotationsluxationen können Nebenverletzungen fehlen.

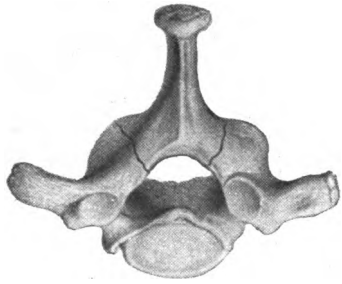

Fig. 94. 7. Halswirbel, Fraktur des Wirbelbogens mit dem Proc. spinosus.

Therapie: Die Reposition geschieht in tiefer Narkose: Bei der Rotationsluxation mittels Abduktion nach der gesunden Seite zur Lösung der Verhakung und folgender Rückwärtsdrehung des Kopfes an der verletzten Seite. Hiebei darf die Abduktionsbewegung nicht bloß am Kopfe vorgenommen wer-

Digitized by Google

den; namentlich der obere (über dem luxierten Gelenk befindliche) Halsteil muß mit fixiert und entsprechend gestützt werden. Bei Beugungsluxation wird erst die eine, dann die andere Seite als Rotationsluxation behandelt und reponiert. Wenn die Reposition gelungen, so ist für einige Wochen Fixation durch passenden Verband (steife Krawatte) notwendig.

Von anderen Luxationen der Halswirbelsäule sind noch zu erwähnen die Luxation des Kopfes (Lux. zwischen Atlas und Occiput) durch übermäßige Beugung oder Streckung des Kopfes, und die Luxation des Atlas (zwischen Atlas und Epistropheus), beide meist durch die Nebenverletzungen tödlich.

Luxationen im Bereich der Brust- und Lendenwirbel sind enorm selten, sind aber bei Sektionen sicher nachgewiesen, an Lebenden jedoch kaum zu erkennen; d. h. es ist kaum möglich, eine Fraktur dabei auszuschließen. Röntgenaufnahme! Es sind Luxationen nach vorn oder hinten, und sog. Abduktionsluxationen beobachtet. Prognose schlecht wegen Verletzung des Rückenmarks. Reposition soll durch Extension und Kontraextension mit direktem Druck versucht werden.

Digitized by Google

Tab. 19..

Rippenbrüche.

Fig. 1. Knochenbruch der 3. bis 10. Rippe rechterseits. Das von einem 53jähr. Kuhhirten stammende Präparat zeigt zahlreiche Bruchstellen. Die rechte Thoraxhälfte ist im Bereiche der oben genannten Rippen in einer Linie frakturiert, welche ungefähr der Mitte der betr. Rippen ihrer Länge nach (den Rippenknorpel nicht gerechnet), also etwa der Axillarlinie entspricht; nur die letzte und drittletzte zeigen die Bruchstelle außerhalb dieser Linie. Außerdem finden sich die 4 unteren Rippen des Präparates, also die 7., 8., 9., 10. Rippe, an ihrem Angulus frakturiert, und zwar mit erheblicher Dislokation; an den zwei höher gelegenen sind die Spuren von Infraktion an der gleichen Stelle zu bemerken. — Es fällt in die Augen, daß an den drei untersten Rippen des Präparates (8., 9., 10.) die Frakturen in der Achsellinie gut und ohne Verschiebung, diejenigen am Rippenwinkel mit starker Dislokation verheilt sind. An den vier oberhalb gelegenen Rippen (7., 6., 5., 4.) zeigen die Frakturen in der Achsellinie starke (Rippen übereinandergeschoben), diejenigen am Rippenwinkel keine Dislokation. An der 3. Rippe ist nur in der Achsellinie ein gut geheilter Bruch zu bemerken.

Fig. 1a. Horizontaldurchschnitt durch die 4. Rippe (axillar) des eben beschriebenen Präparates. Man erkennt die Dislokation und die feste Heilung.

Fig. 2. Frisch geheilter Rippenbruch ohne Dislokation im Horizontaldurchschnitt. Kallusbildung.

IV. Frakturen am Brustkorb.

A. Frakturen der Rippen.

Rippenbrüche sind natürlich bei den untersten sehr beweglichen und bei den obersten, durch ihre Lage etwas geschützten Rippen seltene, sonst aber recht häufige Verletzungen (etwa 10% aller Frakturen). Bei Kindern sind Frakturen wegen der überaus großen Elastizität der Rippen sehr selten.

Die **Entstehung** der Rippenbrüche geschieht durch direkte Gewalt oder inderekt, wenn der Thorax im queren oder im sagittalen Durchmesser zusammen-

Digitized by Google

Fig. 1.

Fig. 1 a



Fig. 2.

Digitized by Google



Fig. 1.



Fig. 2.

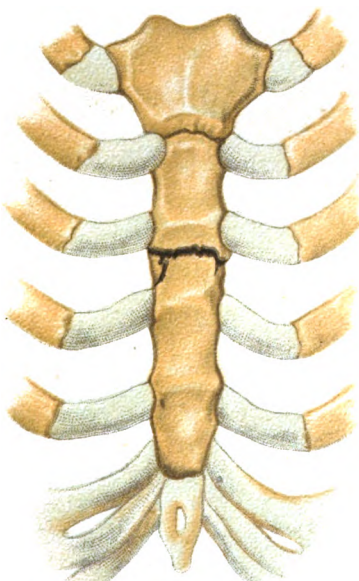

Fig. 3.

Fig. 4.

Digitized by Google

Tab. 20.

Rippenknorpelbruch und Sternalfraktur.

Fig. 1. Rippenknorpelbruch; horizontaler Durchschnitt; die Fragmente sind stark disloziert und durch spärliche Knochenmasse miteinander verbunden.

Fig. 2. Rippenknorpelbruch an der Grenze der knöchernen fünften Rippe, horizontaler Durchschnitt; ohne Verschiebung, aber nicht knöchern, vielmehr nach Art eines falschen Gelenkes geheilt.

Fig. 3. Fractura sterni, frisch, künstlich hergestellt an der Leiche nach Analogie einer selbst beobachteten Fraktur des Brustbeins.

Fig. 4. Mit Dislokation geheilte Fraktur zwischen Manubrium und Corpus sterni (nach Gurlt).

---

gedrückt wird (mehrfache Brüche namentlich in der Axillarlinie bezw. an den Anguli costarum).

Die **Diagnose** wird nicht immer durch die Dislokation an der Bruchstelle ermöglicht, vielmehr durch den Bruchschmerz und ein beim Aufdrücken häufig vernehmbares knackendes Krepitieren. Oft ist auch die Lunge mit verletzt (Haemoptoë). Diese kann nämlich beim Zustandekommen der Fraktur durch spitze Bruchstücke direkt angespießt werden; weil dabei die pleura costalis und pulmonalis verletzt ist, kommt es oft nicht allein zu einem Haemothorax und Pneumothorax, sondern auch zu einem traumatischen Hautemphysem, welches von der Bruchstelle aus fortschreitet und in schweren Fällen das Zellgewebe des ganzen Körpers aufblähen kann; bei geringer Entwickelung ist das Emphysem namentlich unter der lockeren Haut gegen die Achselhöhle hin zu suchen. Die Luft tritt dabei aus den Alveolen und feinen Bronchien des verletzten Lungenbezirkes bei In- und Exspiration in den Pleuraraum und von da weiter; außer bei dem universellen Hautemphysem, welches durch seine Ausdehnung gefährlich werden kann, bietet dieses Emphysem keine Gefahr; es verschwindet meistens innerhalb weniger Tage durch Resorption. Der Haemothorax kann zur Punktion Veranlassung geben.

Digitized by Google

Therapie. Beachtung der Komplikationen. Auflegen von Heftpflasterstreifen auf die Brustgegend. Die Fraktur heilt knöchern, meistens ohne stärkere Verschiebung, fast immer ohne mehr als vorübergehende Schädigung der Erwerbsfähigkeit. Nach Fraktur der obersten Rippen kann eine stärkere Belastung des Schultergürtels (Tragen von Lasten auf der Schulter) noch Jahr und Tag nach der Verletzung große Beschwerden verursachen. Bei gefahrdrohender Ausdehnung des Hautemphysems ist die operative Eröffnung und Naht der Lungenwunde angezeigt, womöglich in Unterdruck nach Sauerbruch; Inzision des Emphysems.

Frakturen der Rippenknorpel sind nicht so selten, als man wohl denken möchte. Es handelt sich um Brüche an der Ansatzstelle des Rippenknorpels an die Rippe (Tab. 20, Fig. 2) oder um reine Brüche des Knorpels selbst, Tab. 20, Fig. 1. Das letztere Präparat zeigt, daß solche Knorpelbrüche eine erhebliche Dislokation aufweisen und durch spärlichen knöchernen Callus heilen können. Die Fraktur wird vorwiegend bei verminderter Elastizität des Rippenknorpels (Altersveränderungen) vorkommen, meistens durch direkte Gewalt und an den mehr exponierten Rippenknorpeln 5—8.

Symptome wie bei Rippenfraktur, nur eventuell mit weicher, knorpeliger Krepitation.

Luxationen der Rippen.

Diese enorm seltenen Verletzungen sollen nur erwähnt sein. Sie sind möglich als Luxation der Rippenknorpel am Sternalende oder in den Costo-Vertebralgelenken oder endlich als Luxationen der Rippenknorpel zueinander. Reposition durch direkten Druck bei entsprechender Stellung oder Bewegung (z. B. tiefer Inspiration).

B. Frakturen des Brustbeins. Tab. 20.

Diese sind selten (0,1 %); sie entstehen direkt und sind dann wegen der Läsion innerer Organe meistens

Digitized by Google

sehr gefährlich, oder indirekt durch Vornüberbeugen der Wirbelsäule bzw. des Kopfes, so daß das Kinn gegen den Oberrand des Brustbeins drücken kann; hiebei wird das Sternum in seiner Längsrichtung zusammengedrückt und eingeknickt. Manchmal entstehen auf diese Weise Frakturen der Halswirbelsäule mit Bruch des Brustbeines kompliziert. — Auch durch Hintenüberbeugen des Rumpfes, also durch Zug (Riß) ist eine Fract. sterni beobachtet. Die Diagnose der Fraktur ist an diesem oberflächlich liegenden Knochen nicht schwierig, zumal wenn eine Dislokation der Bruchstücke so besteht, daß das obere Bruchstück vor oder hinter das untere verschoben ist.

Therapie. In zwei frischen Fällen konnte ich die abgebildete Dislokation der Bruchstücke durch Gewichtszug mittels der Glissonschen Schwinge am Kopfe ausgleichen; eine Lagerung, wobei der Brustkorb auf einem Keilkissen auflag und der Kopf etwas nach hinten übergebeugt ruhte, war zur Retention nützlich.

Digitized by Google

V. Frakturen und Luxationen der oberen Extremität.

Die Verletzungen der oberen Extremität geschehen auf direkte oder indirekte Weise. Während durch eine direkte Gewalt bestimmte Verletzungen resultieren, deren Vorhandensein häufig schon nach Kenntnis der Ursache erkannt werden kann, kommen Verletzungen indirekter Art infolge ein und derselben Ursache in sehr verschiedener Form vor: so kann durch Fall auf die Hand eine typische Fraktur am unteren Radiusende, eine Verletzung im Ellbogengelenk, am oberen Humerusende oder im Schultergelenk, bei Kindern häufig genug auch ein Schlüsselbeinbruch zu stande kommen. — Die Häufigkeit der Frakturen der Knochen an der oberen Extremität beträgt etwa 51 %.



Fig. 95. Geheilte Fraktur des rechten Schlüsselbeins; 30 jähr. Mann. Ansicht von hinten her. Reichlicher Kallus: das innere Fragment, nach vorn und oben disloziert, überragt das äußere beträchtlich. (Berliner anat. Museum; nach Gurlt.)

1. Schlüsselbein.

A. Die Frakturen des Schlüsselbeins sind häufig (11 % aller Knochenbrüche). Sie können in jedem Abschnitt dieses Knochens stattfinden, sind aber am häufigsten ungefähr in der Mitte desselben,

Digitized by Google

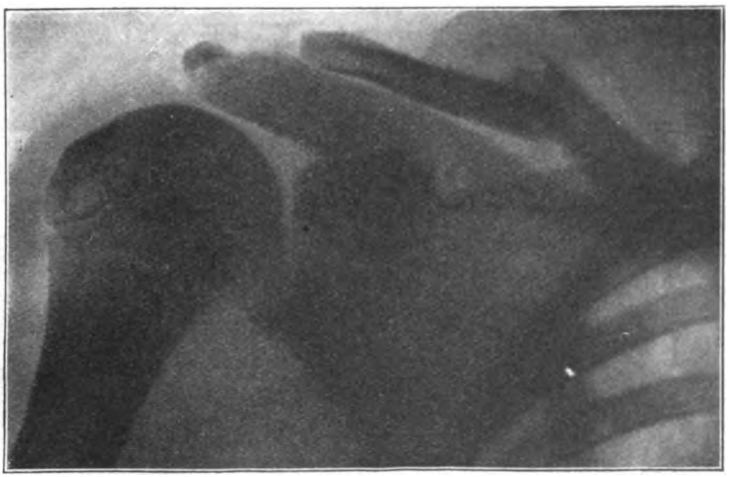

Fig. 96. Röntgenbild eines Schlüsselbeinbruchs bei einem Kinde; typische Dislokation. Epiphysenlinien sichtbar.

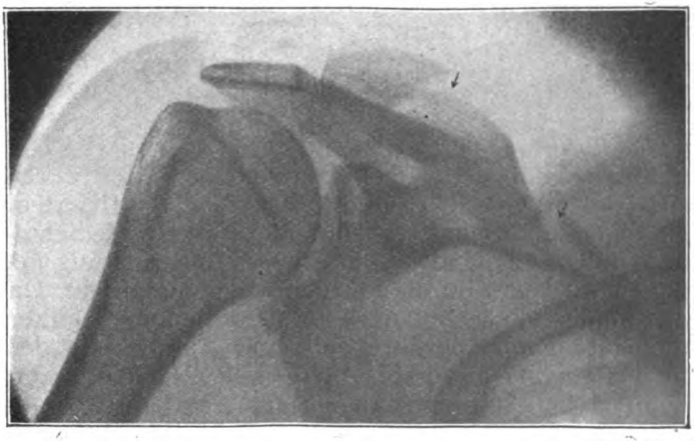

Fig. 97. Frakt. der Klavikula an ihrem akrominalen Ende. Röntgenbild. Chir. Kl. München.

Digitized by Google

Fig. 98.

Normales Schultergelenk eines Erwachsenen, Röntgenbild.

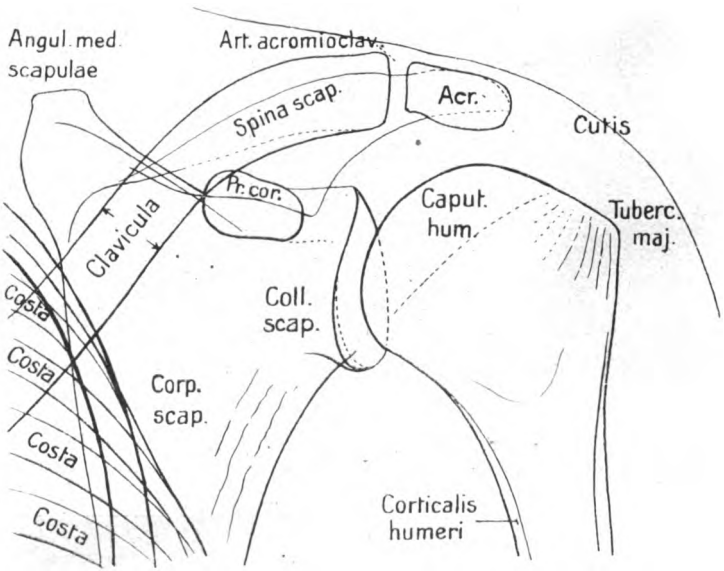

Fig. 99. Erklärung des Röntgenbildes Nr. 98. (Dr. Werner).

meistens etwas näher dem sternalen Ende. Die Schlüsselbeinbrüche entstehen in der Regel durch indirekte Gewalt (Fall auf die Hand bei fixiertem Ellbogen- und Schultergelenk oder Fall auf die Schulter), indem der Knochen in seiner Längsrichtung gebogen wird und durch plötzliche Biegung bricht. Da das Schlüsselbein bei stark herabhängender Schulter die erste Rippe berührt, soll eine Abknickung des Schlüsselbeins an dieser Stelle möglich sein, wenn beim Heben schwerer Lasten der Arm stark herabgezogen wird. Unvollständige Brüche (Infraktionen) werden namentlich bei Kindern an gleicher Stelle beobachtet.

Digitized by Google

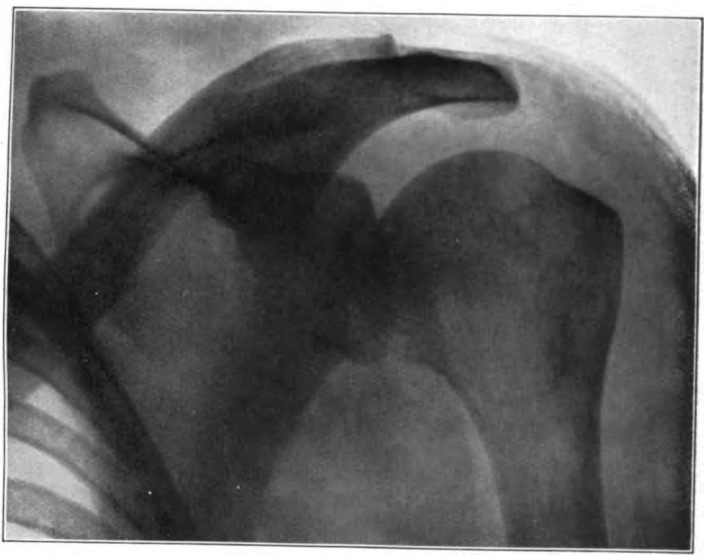

Fig. 98.

Digitized by Google

Digitized by Google

Die **Symptome** des typischen Schlüsselbeinbruches sind in der Regel sehr charakteristische. Von Einfluß auf die Dislokation der Bruchstücke ist sowohl der Muskelzug, als die Schwere des Armes. Das sternale Bruchstück steht unter dem Einfluß des M. cleidomastoideus und wird in der Regel etwas nach oben disloziert. Durch den Zug der vom Thorax zum Arm verlaufenden starken Muskeln wird nach der Fraktur der Klavikula das äussere Bruchstück und der gesamte Arm dem Thorax genähert; denn die Klavikula dient unter normalen Verhältnissen gewissermaßen als Pfeiler (Spreizknochen), welcher die Schultergegend vom Thorax abhält. Infolge dieser Verhältnisse sinkt der Arm bei der typischen Klavikula-Fraktur herab; er steht tiefer als auf der gesunden Seite. Der Arm ist zweitens im ganzen dem Brustkorb

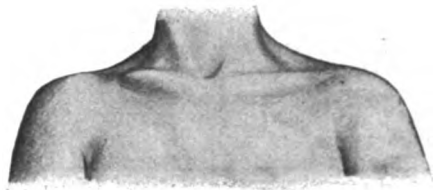

Fig. 100. Fraktur des r. Schlüsselbeins, geheilt mit Dislokation (sternales Bruchstück etwas noch oben und vorn vorspringend). 19jähr. Mädchen. Man sieht die Verkürzung der r. Klavikula an der geringeren Schulterbreite rechterseits, von der Medianlinie aus.

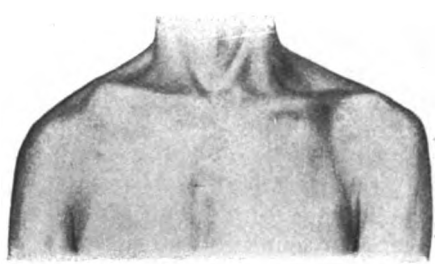

Fig. 101. Frische Fraktur des r. Schlüsselbeins in einer äußeren Hälfte; 60jähr. Mann. Starke Dislokation; das größere mediale Bruchstück prominiert nach oben; das äußere steht tiefer und mit diesem ist die ganze Schulter herabgesunken. Die Schulterbreite rechts deutlich verkürzt.

Digitized by Google

Tab. 21.

Schlüsselbeinbruch mit typischer Verschiebung der Fragmente.

Die Fraktur liegt zwischen dem sternalen und dem mittleren Drittel des Schlüsselbeins. Die Bruchstücke sind stark verschoben, „reiten"; das sternale Bruchstück ist durch den Druck des äußeren Fragmentes und durch den Zug des M. cleidomastoideus nach oben disloziert. — In der Abbildung ist der M. sternocleidomastoideus kenntlich; hinten außen begrenzt der M. cucullaris die Nackenlinie, der M. deltoideus ist freipräpariert, der M. pectoralis major an seinem Schlüsselbeinursprung abgelöst und zum Teil entfernt. In dem so entstandenen Fenster ist das gebrochene Schlüsselbein mit dem dicht unter ihm verlaufenden M. subclavius und die 1. Rippe zu sehen; hinter dem Schlüsselbein die großen Gefäße und die Nerven. — Der Arm ist infolge der Fraktur dem Rumpfe genähert (die Achselhöhle also sehr verengert), der Arm hängt herab (rechter Ellenbogen steht tiefer).

---

genähert, und die Achselhöhle infolge davon verengert und nicht mehr frei auszutasten. Der Arm erfährt drittens eine Verschiebung nach vorn und einwärts, eine Art Rotation nach einwärts, durch den überwiegenden Zug der Brustmuskeln.

Die **Diagnose** der ausgebildeten Klavikula-Fraktur ist leicht und in der Regel schon durch die Inspektion (Dislokation, gesamte Armhaltung, Schwellung an der Bruchstelle) möglich. Auch kann an diesem leicht palpabeln Knochen die Dislokation der Bruchstücke direkt gefühlt werden, und der Schmerz sowie die Funktionsstörung weisen auf den Sitz der Verletzung hin. Bei Infraktion und Fissur kann die Dislokation gering sein, bezw. fehlen. Das Röntgenbild wird selten erforderlich sein, um die Diagnose festzustellen.

Die **Behandlung** dieser typischen Schlüsselbeinbrüche erfordert zunächst eine sehr exakte Reposition, sodann einen den Ursachen der Dislokation ständig entgegenwirkenden Verband. Bekanntlich galt es früher als eine besondere Rarität und kaum zu lösende Aufgabe, einen derartigen Schlüsselbeinbruch ohne Dislokation zu heilen. Unsere heutigen

Digitized by Google

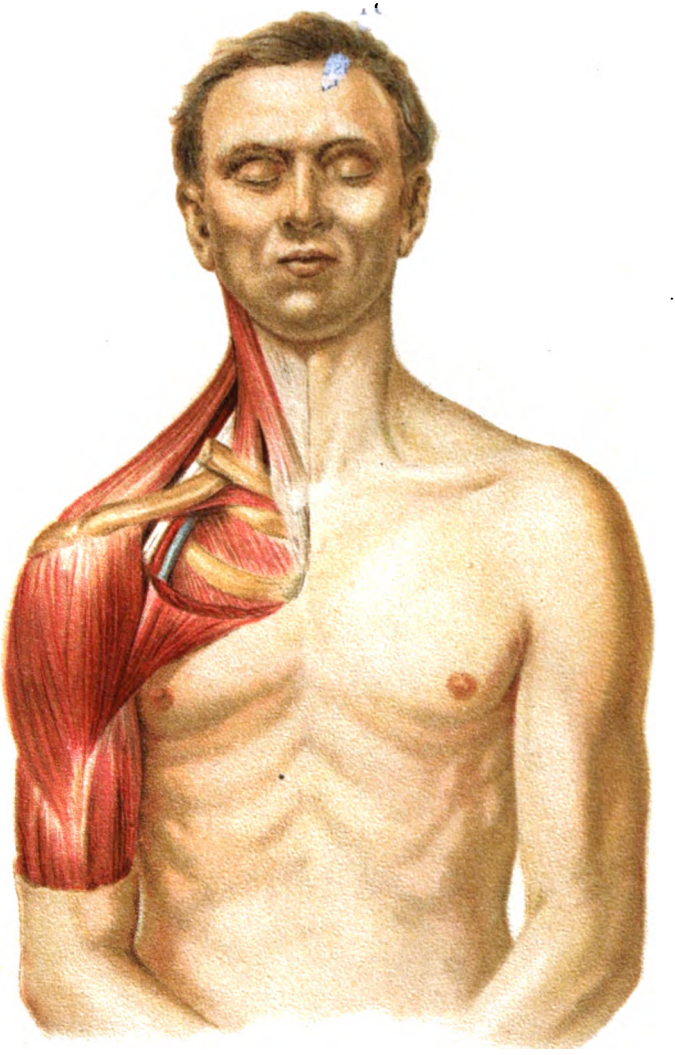

Digitized by Google

Fig. 1.

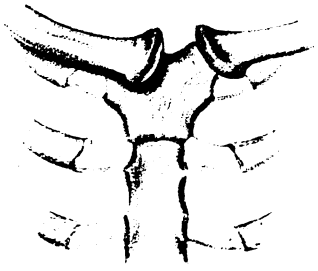

Fig. 1 a

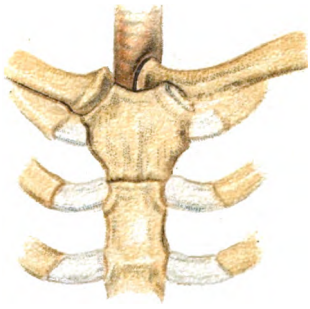

Fig. 1 b

Digitized by Google

Tab. 22.

Luxation des sternalen Endes der Klavikula.

Fig. 1. 57jähr. Mann. Luxatio claviculae dextrae praesternalis. Die Prominenz des luxierten Schlüsselbeins ist gut zu sehen; die rechte Schulter ist der Medianlinie näher gerückt.

Fig. 1a. Dieselbe Luxation am Skelett.

Fig. 1b. Luxatio claviculae retrosternalis Verschiebung der Klavikula hinter das Brustbein, wobei die Trachea und Speiseröhre einen Druck erleiden.

Hilfsmittel ermöglichen es, auch schwere Fälle dieser Art fast immer in günstiger Form zur Heilung zu bringen.

Zur Reposition und Assistenz während der Anlegung des Verbandes (Fig. 102) steht ein Gehilfe hinter dem sitzenden Patienten und zieht mit beiden Händen die Schulter des Verletzten kräftig nach hinten (event. Anstemmen des Knies gegen den Rücken des Patienten). Zum Verband eignet sich der Sayresche Heftpflasterverband; er erfordert drei Heftpflasterstreifen, von denen zwei zur Korrektur der oben angegebenen Dislokation dienen. Der erste Streifen korrigiert die Einwärtsrotation

Fig. 102. Reposition einer Klavikula-Fraktur u. Assistenz beim Verbande.

Digitized by Google

des Armes, bezw. der Schultergegend; er zieht an dem oberen Ende des Oberarms vorn von der Innen- zu dessen Außenseite und über die Schulter zum Rücken (Fig. 103).

Der zweite Streifen hebt den gesunkenen Arm, indem er von der Ellbogengegend bis zur gesunden Schulter verläuft. Der dritte Streifen dient nur als Mitella parva, hebt die Hand und verläuft zur verletzten Schulter, soll auch dabei einen gelinden Druck auf die Bruchstücke von vorn und oben her ausüben. Die Indikation, welcher dieser Verband nicht völlig genügt, ist die Erweiterung der Achselhöhle, d. h. die Abhebung der Schulter vom Thorax auf normale Entfernung. Hierzu wird zweckmäßig ein passendes Kissen aus weichem Material (Watte, Holzcharpie, mit einer Mullbinde umwickelt) in die Achselhöhle gelegt (Achselkissen) und in einfacher Weise fixiert. Über diesen Verband kommen zweckmäßig einige Bindentouren, um seine Wirkung zu sichern. Ein kleiner Bausch kann an der Bruchstelle so fixiert werden, daß ein leichter Druck auf das sternale Bruchstück von oben her ausgeübt wird. Im Sommer ist es nützlich, den Körper im Bereich des anzulegenden Verbandes, be-

Fig. 103. Sayre's Heftpflaster-Verband bei Klavikula-Fraktur.

Digitized by Google

sonders in der Achselhöhle, mit Schweißpuder einzustäuben.

Zur Erhöhung der Wirkung dieser Heftpflasterstreifen kann es nützlich sein, Stücke von Gummibinden in die Heftpflasterstreifen einzuschalten, diese durch Zug in solche Spannung zu versetzen und so anzulegen, daß kontinuierlich ein elastischer Zug dem Wiederauftreten der Dislokation entgegenwirkt. Dasselbe kann durch passende Verwendung eines Gummischlauches erreicht werden. Unter der

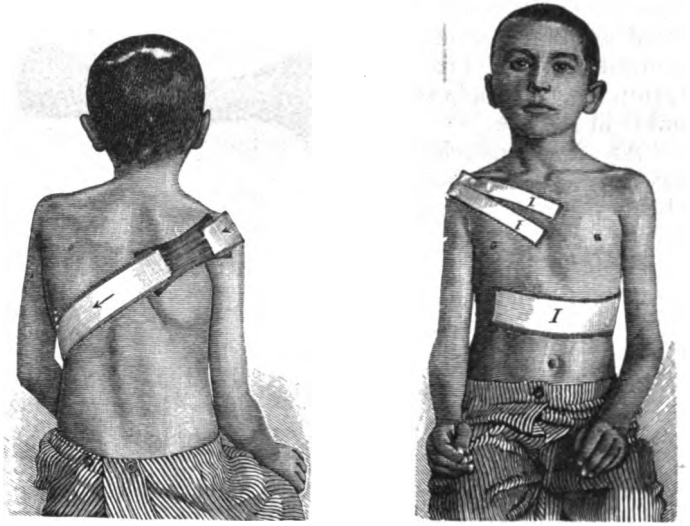

Fig. 104. Heftpflaster-Verband bei Klavikula-Fraktur (erster Streifen beim Sayre'schen Verband) mit eingeschaltetem Gummistück.

nötigen Kontrolle sind mit diesen Hilfsmitteln, wenn der Arzt die erforderliche technische Fertigkeit hat, befriedigende Resultate herbeizuführen. Leider sieht man aber immer noch viele ungünstig geheilte Schlüsselbeinbrüche. Fälle von Stückbruch und Infraktion sind nach denselben Grundsätzen zu behandeln.

In Fällen mit starker Dislokation und schwieri-

Digitized by Google

ger Reposition hat Kurt Ansinn seine Knochenbohrschraube mit Zugwirkung gegen einen Gipsverband mit gutem Erfolg verwendet; nach etwa 2 Wochen konnte der Gipsverband bis auf eine kleine Rosette, als Unterlage der Schraubenmutter, entfernt werden. — Sonst kommt blutige Operation mit Knochennaht in Frage.

Fig. 105. Geheilte Fraktur im Sternal-Drittel des r. Schlüsselbeins. Oberansicht von hinten. Schrägbruch durch festen Kallus vereinigt (nach Gurlt).

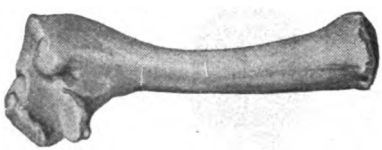

Fig. 106. Geheilter Bruch am akromialen Ende des r. Schlüsselbeines; Oberansicht von vorn. Das laterale Fragment ist schräg aufgerichtet; beide Fragmente stoßen in einem Winkel dachsparrenartig zusammen.

An Nebenverletzungen kommen solche des Plexus brachialis, seltener solche der großen Gefäße vor. Auch sekundär kann durch Druck des Kallus ein Teil des Plexus verletzt werden, da er durch seine Lage auf der ersten Rippe nicht imstande ist, auszuweichen. Die Verletzung der Pleurakuppel (und Lungenspitze) durch ein spitzes Fragment bei Klavikula-Fraktur ist eine große Seltenheit.

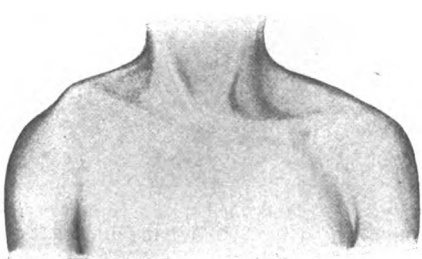

Fig. 107. Frischer Bruch des Schlüsselbeins im akromialen Drittel. Die normale Klavikula der gesunden Seite mit 18 cm Länge; das mediale Bruchstück mißt 16 cm, also kommen auf das akromiale Stück nur 2 cm. Das letztere aufgerichtet, noch in Verbindung mit dem gleichfalls aufwärts dislozierten medialen Bruchstück, welches unter der Haut zu palpieren ist. 68 j. Mann.

Die Fraktur des

Digitized by Google

Schlüsselbeines im sternalen Abschnitt ist selten und bietet in der Regel keine Dislokation dar.

Der Bruch des Schlüsselbeines am akromialen Ende zeigt zuweilen bedeutende Dislokation, indem das laterale Bruchstück förmlich aufgerichtet sein kann. Hier ist der Verband mit besonderer Sorgfalt (Gummizug!) anzulegen und besonders der Arm kräftig zu heben.

B Luxationen des Schlüsselbeins.

a) Die **Luxatio sternalis claviculae,** d. h. die Verrenkung des sternalen Endes der Klavikula kommt in verschiedener Form vor, und zwar

nach vorn (L. praesternalis),

nach oben (L. suprasternalis), beide nur indirekt durch Hebelwirkung; wenn die erste Rippe als Hypomochlion dient, oder durch eine Gewalt von außen, je nachdem das Schlüsselbein mehr nach hinten oder nach unten gerichtet steht; auch kann bezüglich der ersteren eine sekundäre Verschiebung von Bedeutung sein;

nach hinten (L. retrosternalis), sehr selten, durch direkte Gewalt.

Die **Diagnose** ist immer leicht, weil alles genau zu palpieren ist. Bei der L. nach hinten (Tab. 22 Fig. 1 b) können durch Druck auf Trachea und Speiseröhre Atem- und Schluckbeschwerden eintreten. Zur Unterscheidung von den Frakturen nahe dem Gelenkende dient die Palpation des normalen rundlichen Knochenvorsprunges und die Messung der Länge der Klavikula. — **Therapie.** Reposition meistens leicht, Retention schwierig. Exakter Verband mit direktem Druck auf das reponierte Gelenkende ist nötig, event. Gummizug; zuweilen Fixation mittels perkutaner Naht.

b) **Luxatio acromialis claviculae.**

Wollte man exakt sein, so müßte man diese Verrenkung Luxation der Skapula nennen. Das Schlüsselbein ist luxiert:

Digitized by Google

Tab. 23.

Luxation des akromialen Endes der Klavikula nach oben.

Fig. 1. Der abnorme Vorsprung der Klavikula fällt sofort ins Auge; nach außen und unten ist die sonst unveränderte Schulterwölbung mit dem Akromion. Dasselbe ergibt sich noch deutlicher in Fig. 1b von rückwärts, da hier der Verlauf der Crista scapulae zum Akromion hinleitet. — Die rechte Schulter ist der Medianlinie genähert, da die Wirkung der Klavikula als Spreizpfeiler fehlt; die rechte Achselhöhle eng.

In Fig. 1a ist die Luxation am Skelett dargestellt.

---

nach oben (Lux. supraacromialis) oder nach unten (Lux. infraacromialis); letztere sehr selten!

Die erstere entsteht oft durch direkte Gewalt gegen das Akromion bei fixiertem Schlüsselbein; es ist eigentlich eine Luxation der Scapula nach abwärts. Diese Luxation ist vollständig, wenn nach Zerreißung des Lig. coraco-claviculare eine größere Dislokation besteht.

Die **Diagnose** ist leicht, da eine exakte Palpation möglich ist; und doch wird diese Luxation öfters mit einer Lux. humeri verwechselt. Größere Sorgfalt bei der Untersuchung ist nötig, um diese Luxation eventuell von einer Fraktur der Klavikula dicht an ihrem akromialen Ende zu unterscheiden. Zur Differential-Diagnose ist die Länge des Schlüsselbeins genau zu messen. Zur Unterscheidung von der typischen Schulterluxation genügt ein Griff des dem Pat. gegenüber sitzenden Arztes: er verfolgt mit beiden Händen von hinten her die Crista scapulae beiderseits am Patienten und gelangt so mit Sicherheit an die Spitze des Akromion (Tab. 23, Fig. 1b); des letzteren Lage zu der abnormen Prominenz der Klavikula entscheidet die Sache sofort.

Therapie. Auch hier ist die Reposition leicht, die Retention oft sehr schwierig. Durch Bindentouren wird der Arm gehoben und die Klavikula gleichzeitig nach abwärts gedrückt. Eventuell elastische Binde oder perkutane Naht der Ligamente.

Digitized by Google

Fig. 1.

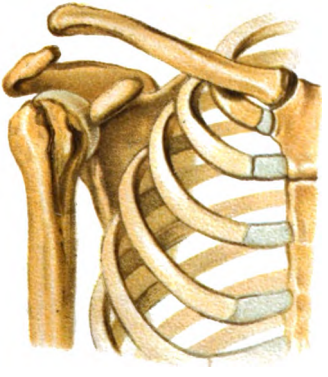

Fig. 1a

Fig. 1b

Digitized by Google

Tab. 24.

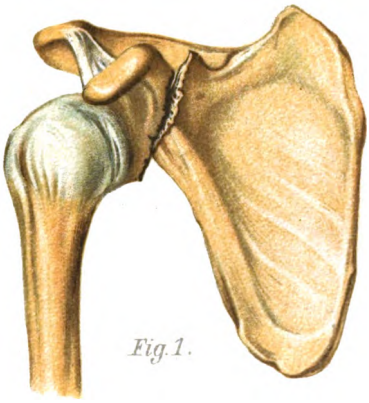

Fig. 1.

Fig. 1 a

Fig. 2.

Fig. 2 a

Digitized by Google

Tab. 24.

Frakturen des Schulterblattes.

Fig. 1. Präparat einer Fractura colli scapulae. Das Fragment, welches die Pfanne und den Proc. coracoideus einschließt, steht tiefer.

Fig. 1a. Dasselbe am Lebenden. Akromion springt vor; die Schulterwölbung ist gewissermaßen herabgesunken.

Fig. 2 und 2a. Präparat einer mehrfachen Fraktur des Körpers und der Crista des Schulterblattes. Kallusbildung.

2. Schulterblatt.

Frakturen der Skapula sind selten (etwa 1 %) und kommen in verschiedener Form vor. Die **Brüche des Körpers und der Spina scapulae** sind direkte, führen oft zu mehreren Bruchlinien und Fissuren, bewirken aber nur geringe Dislokation der Bruchstücke; Krepitation und abnorme Beweglichkeit sind oft fühlbar, besonders bei geeigneter Stellung des Armes. Behandlung: Ruhigstellung des Armes, leichter Druckverband.

Knochenbrüche am **Collum scapulae** sind sehr selten und kommen nur am chirurgischen Halse vor, d. h. so, daß der Proc. coracoideus an dem Bruchstück des Gelenkkörpers bleibt, also in einer Bruchlinie von der Incisura scapulae nach abwärts, vergl. Tab. 24. Die Fractura colli scapulae ist differential-diagnostisch wichtig, weil sie zur Verwechselung mit der Luxatio humeri subcoracoidea führen kann. Die Symptome dieser Fraktur sind: Herabsinken des Armes, welcher sogar etwas abduziert stehen kann; Akromion vorspringend; aber keine federnde Fixation; die Deformität verschwindet unter Krepitation beim Hinaufdrücken des Armes, kehrt aber sofort wieder beim Nachlassen dieses Druckes; zuweilen ist der Rand der Bruchfläche der Skapula von der Achselhöhle her fühlbar. Der Verband soll Arm und Skapula ruhig stellen und den Arm in reponierter Stellung unter Benutzung eines Achselkissens so fixieren, wie es durch den Sayreschen Heft-

Digitized by Google

Fig. 108. Fissur im Schulterblattkörper, unterhalb des Kollum 60jähr. Mann. Chir. Kl. Heidelberg.

pflasterverband bei der Klavikula-Fraktur geschieht; der Arm muß dauernd gehoben und etwas nach außen und hinten gehalten werden.

Absprengung am Pfannenrand (besonders an seiner unteren Seite) ist selten und als intraartikuläre Verletzung nur bei gewissen Stellungen des Armes im Schultergelenk zu erkennen. Geringes Herabsinken des Oberarmkopfes, wenn der Arm horizontal seitlich gehalten wird, dabei zuweilen Krepitation bei Verschiebung des Oberarmkopfes von vorn nach hinten. — Isolierte Brüche des **Proc. coracoideus,** durch direkte Gewalt enorm selten; — solche des **Akromion** häufiger, erkennbar durch direkte Palpation und abnorme Beweglichkeit und Krepitation; zuweilen ist die Bruchspalte fühlbar bei kräftigem Herüberziehen des Armes. Heilung bei Ruhigstellung des gehobenen Armes.

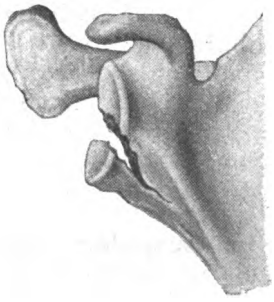

Fig. 109. Absprengung eines Randstückes vom unteren Teil der Pfanne. Präparat.

3. Schultergelenk.

Das Schultergelenk ist eines der wichtigsten Gelenke für den tätigen Menschen; es ist deshalb bei allen das Gelenk selbst oder seine nähere Umgebung betreffenden Verletzungen besonders sorgfältig zu pflegen und vor Versteifung oder Schwäche (infolge der häufig und frühzeitig einsetzenden Atrophie der betr. Muskeln) zu schützen. Sollte eine Versteifung eintreten, so ist sie besonders verhängnisvoll, wenn der Oberarm einfach dem Thorax seitlich anliegend und herabhängend versteift; bei allen Verbänden

Digitized by Google

Fig. 108.

Digitized by Google

Digitized by Google

ist deshalb in solchen Fällen eine Stellung zu wählen, bei welcher der Oberarm um etwa 45° seitlich erhoben, also abduziert ist. Dann kann sogar bei voller Ankylose des Schultergelenks durch Drehung der Skapula ein guter Ersatz für die normale Bewegung erzielt werden.

Die **Luxationen** im Schultergelenk gehören zu den wichtigsten und häufigsten Verletzungen. Ihre Erkennung ist meistens nicht schwierig, und doch bleiben manche Fälle noch unerkannt! Man fühlt an der normalen Schulter das Akromion als Ausläufer der Spina scapulae, seine Verbindung mit dem Schlüsselbein, darunter den Proc. coracoideus, dann den Oberarmkopf unter dem Musc. deltoideus meistens so deutlich, daß man bei Rotation desselben sogar die Tubercula und den Sulcus intertubercularis palpieren kann; ebenso von der Achselhöhle her den Oberarmkopf und den Rand der Fossa glenoidalis. Bekanntlich wird der Kontakt dieses so beweglichen Gelenkes nicht durch die Kapsel und nicht durch Ligamente erhalten, sondern durch die Muskulatur und den Luftdruck. Bei Lähmung des M. deltoideus sinkt der Oberarmkopf immer etwas nach unten, und es gibt Fälle von essentieller Kinderlähmung, bei welchen durch die dünne Weichteilbedeckung die Abwärtsverschiebung des Caput humeri sofort zu sehen ist.

a) **Die Luxatio humeri nach vorn** (praeglenoidalis, auch subcoracoidea oder subclavicularis je nach dem Grad der Verschiebung des Kopfes unter den Proc. coracoideus oder die Klavikula), ist die häufigste Luxation im Schultergelenk. Die künstliche Herstellung dieser Luxation an einer auf dem Rücken liegenden Leiche gelingt meistens leicht durch ein allmähliches oder kräftiges Hintenüberdrücken des hoch seitlich elevierten bezw. abduzierten Armes. Dabei erfährt die Kapsel vorn innen eine starke Spannung durch den andringenden Kopf, sie reißt ein (hier ist auch ihre dünnste Stelle),

Digitized by Google

Tab. 25.

Luxatio humeri subcoracoidea.

64 j. Mann, vor 3 Wochen verletzt; in der Zwischenzeit ist die Schwellung vergangen, und die Verhältnisse der Schultergegend sind gut erkennbar. Akromion fast winkelig vorspringend; Arm steht abduziert, und seine äußere Konturlinie erscheint winkelig (nach außen offener Winkel); die Längsrichtung des Oberarms verläuft gegen den Proc. coracoideus (anstatt zum Akromion), und unterhalb des letzteren findet sich eine Prominenz; der Arm erscheint verlängert.

---

der Kopf tritt durch den Kapselriß nach vorn unter den Processus coracoideus, und die Luxation ist fertig; sobald der Arm wieder in eine mehr normale Haltung gebracht wird, sind alle objektiven Erscheinungen dieser Luxation vorhanden außer dem Bluterguß.

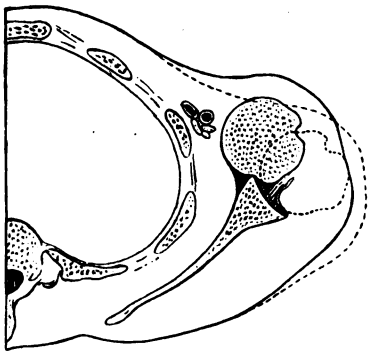

Fig. 110. Horizontaldurchschnitt durch die Schultergegend und die zugehörige Thoraxhälfte in einem Fall von Lux. hum. subcoracoidea rechterseits. Die abnorme Stellung des Oberarmkopfes und der Schulter ist durch gezogene Linien, die normale Stellung der Teile durch punktierte Linien angegeben. Auch der Querschnitt der Gefäße und Nerven ist sichtbar. An dem Oberarmkopf sind die Tubercula und der sulcus intertubercularis zu erkennen.

Am Lebenden entsteht die L. subcoracoidea zuweilen direkt durch Stoß gegen den Humerus von hinten und seitlich, häufiger indirekt durch Fall auf die Seite bei erhobenem, abduziertem Arm, oder auch durch Fall auf die ausgestreckte Hand oder den Ellbogen, besonders bei nach hinten gerichtetem Arm. Die Luxation ist auch bei heftigen Bewegungen des Armes (Werfen, Schleudern), also durch Muskelaktion beobachtet. Bei der indirekten Entstehung der Luxation

Digitized by Google

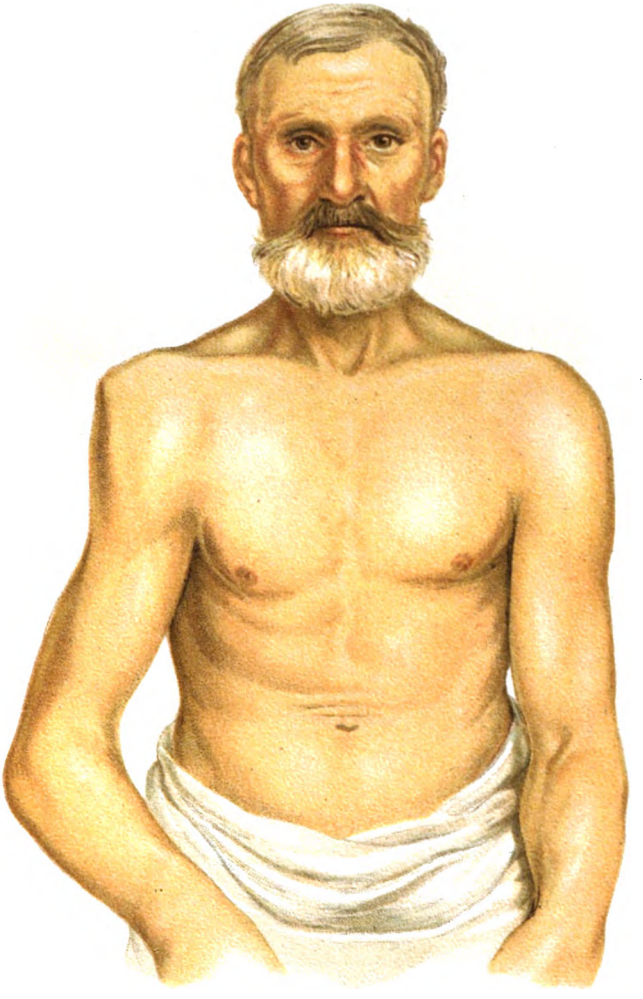

Digitized by Google

Tab. 26.

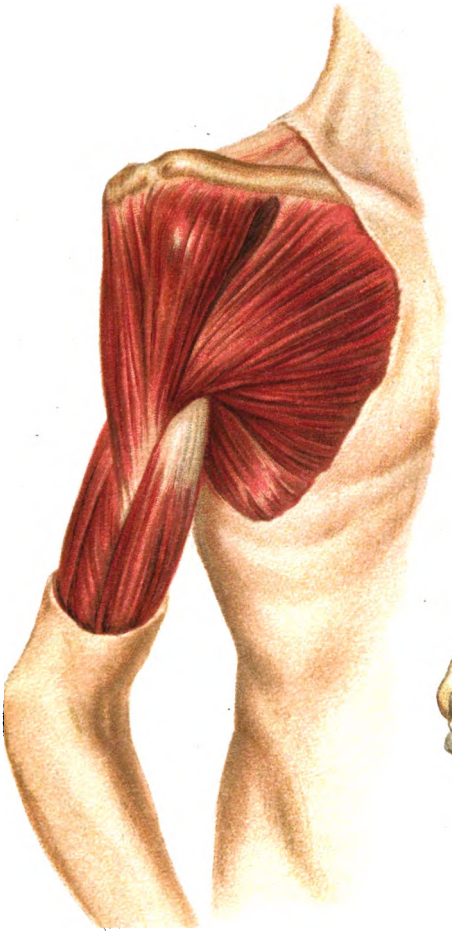

Fig. 2.

Fig. 1.

Digitized by Google

Tab. 26.

Luxatio humeri subcoracoidea; anatomisches Präparat.

Fig. 1. Skelettpräparat. Der Oberarmkopf steht tiefer als normal, wodurch die „Verlängerung" des luxierten Armes erklärt ist; steht mit der Gegend des Sulcus intertubercularis genau unter dem Proc. coracoideus; die Knorpelfläche nach rechts (dem Schulterblattkörper aufliegend) ist die überknorpelte Gelenkfläche des Oberarmkopfes; die Knorpelfläche nach links ist die leere cavitas glenoidalis des Schulterblattes.

Fig. 2. Muskelpräparat. Die charakteristische Stellung ist kenntlich; ebenso der winkelige Vorsprung des Akromion und des M. deltoideus, welcher straff nach abwärts gespannt ist und den Oberarm unter einem stumpfen Winkel trifft; aus der Außenlinie des abduziert stehenden Oberarms (untere Hälfte) und dem Rande des M. deltoideus resultiert die für Luxation charakteristische Konturlinie. In der Abbildung sind außer dem M. deltoideus der M. pectoralis major, der Biceps brachii, neben diesem ein Stück des Brachialis und ein Streifen des Triceps sichtbar.

---

durch übermäßige Abduktion kommt der Oberarm schließlich seitlich zur Berührung mit der Skapula: die Gegend der Tuberkula und des Collum chirurgicum humeri stemmen sich bei der Fortdauer der verletzenden Gewalt gegen den Oberrand der Fossa glenoidalis und das Akromion, es bildet sich hier ein Hypomochlion, und der kurze Hebelarm, d. i. der Oberarmkopf, wird aus seiner normalen Stellung und Verbindung herausgehebelt. — Die so entstandene Luxation ist in der Regel mehr oder weniger eine nach unten, L. infraglenoidalis, aber durch se-

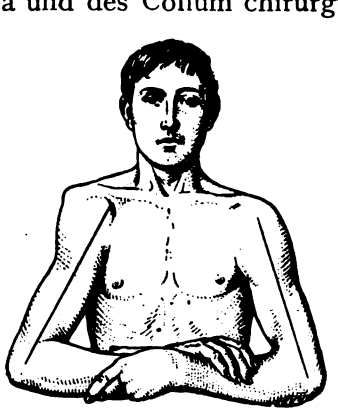

Fig. 111. Junger Mensch mit rechtsseitiger Lux. hum. subcor. Die Längsachse des Oberarms ist beiderseits durch eine schwarze Linie bezeichnet.

Digitized by Google

kundäre Verschiebung des Humerus (Muskelzug oder ungeschickte Hilfe) entsteht dann die L. subcoracoidea.

Was die anatomischen Verhältnisse betrifft, so steht der Oberarmkopf bei der L. subcoracoidea dicht am Rande der Cavitas glenoidalis, zwischen dieser und dem Brustkorb (vgl. Fig. 110; bei der L. subclavicularis ist der Oberarmkopf noch mehr medianwärts verschoben), wobei er auf die großen Gefäße und Nerven einen fatalen Druck auszuüben imstande ist.

Die **Symptome** der typischen L. subcoracoidea sind sehr charakteristisch. Sie sind sämtlich dadurch bedingt, daß das Caput humeri an normaler Stelle fehlt und dafür an abnormer Stelle vorhanden ist. Man beginnt bei der Untersuchung immer mit der Inspektion, welche oft zur Feststellung der Diagnose genügt, so daß die Palpation nur zur Sicherung der Diagnose erwünscht ist. Am besten sitzt der Patient dabei frei auf einem Stuhl; mit völlig entkleidetem Oberkörper, so daß der gegenübersitzende Arzt leicht beide Seiten inspizieren und vergleichen kann. Dies gelingt am besten, wenn man dem gesunden Arm des Pat. eine annähernd gleiche Stellung gibt, wie sie der verletzte Arm darbietet.

Die Schulterwölbung ist verschwunden, das Akromion bildet einen eckigen Vorsprung. Die normale Schulterwölbung ist ja durch den Oberarmkopf und den M. deltoideus gebildet; ist letzterer sehr atrophisch, so prominiert das Akromion; fehlt der Humeruskopf an normaler Stelle, so springt das Akromion auch bei gut entwickeltem Deltoideus und trotz des vorhandenen Bluterguss winkelig vor. Daß dieser Vorsprung dem Akromion angehört, ist leicht zu konstatieren, wenn man vom Rücken her die Spina scapulae verfolgt, welche in das Akromion ausläuft.

In der Gegend des Proc. coracoideus, und zwar unterhalb desselben findet sich eine ab-

Digitized by Google

normc Prominenz, sichtbar und fühlbar, letzteres besonders bei einiger Drehung des Humerus nach außen oder innen, wobei die Prominenz als dem Oberarm angehörig gefunden wird und durch ihre rundliche Form den Oberarmkopf erkennen läßt.

Der Arm steht in federnder Abduktion d. h. er läßt sich durch mäßige Gewalt bis zur Berührung des Thorax adduzieren, aber beim Nachlassen dieses Druckes federt er sofort in die abduzierte Stellung zurück. Dieses Symptom ist bedingt durch die Spannung gewisser Bänder (Lig. coracohumerale) und der an die Tubercula sich ansetzenden Muskeln.

Die Längsrichtung des Oberarmes verläuft zum Proc. coracoideus oder unter die Klavikula anstatt wie normal unter das Akromion. Dies ergibt sich besonders durch Vergleich mit der gesunden Seite.

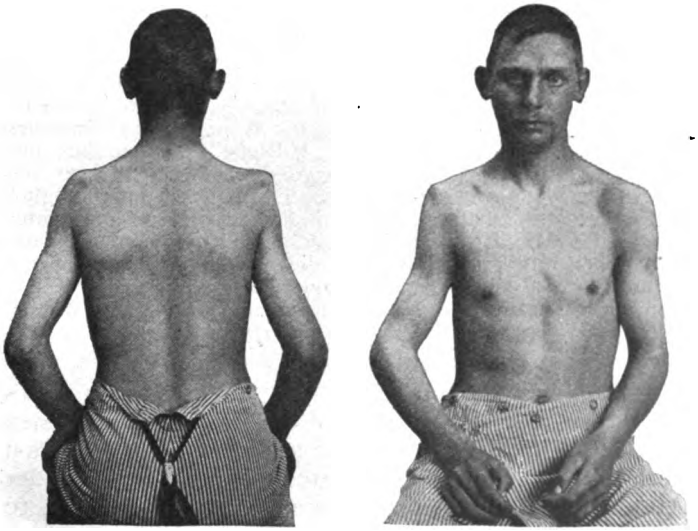

Fig. 112. Veraltete Luxatio subcoracoidea hum. d.; 23 j. Mann. Wegen Atrophie der Schultermuskeln ist das Bild charakteristisch.

Digitized by Google

Tab. 27.

Luxatio humeri subcoracoidea; anatomisches Präparat.

Diese Abbildung entspricht einem weiteren Stadium der Zergliederung des schon auf voriger Tafel dargestellten Präparates. Der M. deltoideus ist vom Schlüsselbein abgelöst und nach außen umgeklappt, so daß der gespannte, vom Akromion entspringende Teil desselben von innen sichtbar ist. Der M. pectoralis major ist ebenfalls an seinem oberen Rande abgelöst und hängt schlaff herunter zwischen seinem costo-sternalen Ursprung und seinem Ansatze am Oberarm, während an seiner Innenfläche der am Proc. coracoideus abgeschnittene M. pectoralis minor aufliegt. Der Proc. coracoideus ist leicht erkennbar mit seinen kurz abgeschnittenen Muskelansätzen: M. pectoralis minor (medial) und M. coraco-brachialis nebst kurzem Kopf des M. biceps brachii. Vom Proc. coracoideus nach außen zum Akromion verläuft das Ligament. coraco-acromiale. Unterhalb des Proc. coracoideus ist der Oberarmkopf sichtbar, medial in einem Kapselriß sogar die überknorpelte Gelenkfläche desselben; auch die zu demselben verlaufenden, an den Tubercula inserierenden Muskeln sind kenntlich: medial der M. subscapularis zum Tuberc. minus, lateral die Mm. supraspinatus, infraspinatus und teres minor zum Tuberc. majus. Zwischen beiden Tubercula kommt abwärts verlaufend die lange Bicepssehne zum Vorschein in der Richtung zu dem freipräparierten Bauche des M. biceps brachii (unterhalb des Ansatzes des M. pect. maj.). Zwischen dem Brustkorb, dessen 2., 3. und 4. Rippe zu sehen sind, und dem Oberarm verläuft der Plexus brachialis, dessen Verletzung bei der Luxation durch den Druck des Kopfes möglich ist. Außen vom Oberarm, zwischen diesem und dem gespannten Rande des M. deltoideus ist nach der Entfernung des darin enthaltenen fetthaltigen Bindegewebes ein leerer Raum, welcher normalerweise vom Oberarm ausgefüllt ist; man erkennt hier den vom Plexus schräg nach außen unten verlaufenden, den M. deltoideus versorgenden Nervus axillaris.

Die äußere Konturlinie des Oberarms scheint wie geknickt und bildet einen nach außen offenen Winkel, während sie am gesunden Arm fast geradlinig verläuft. Diese Störung resultiert aus der Abduktionsstellung des Armes, welcher die untere Hälfte dieser Konturlinie entspricht, und aus dem sehr gespannten Verlauf der Deltoideusfasern zwi-

Digitized by Google

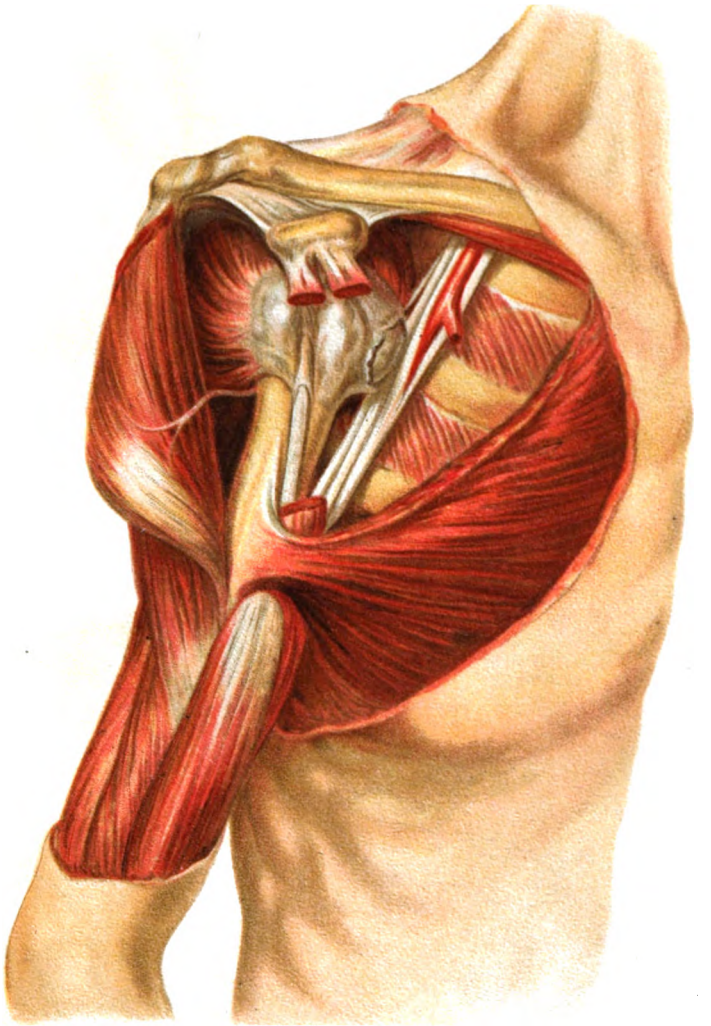

Digitized by Google

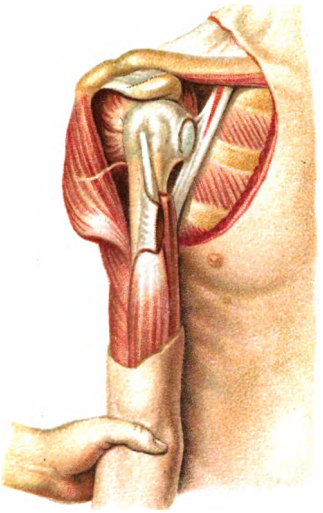

Fig. 1.

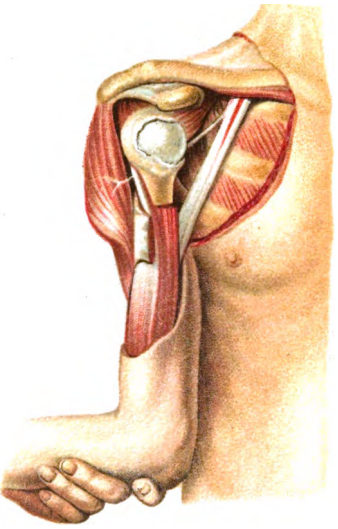

Fig. 2.

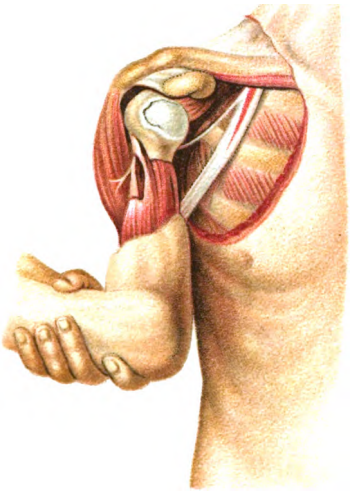

Fig. 3.

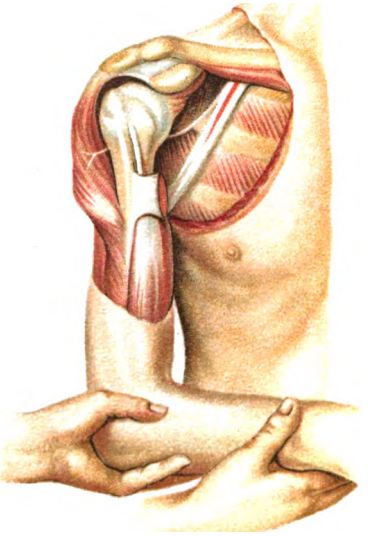

Fig. 4.

Digitized by Google

Tab. 28.

Repositions-Verfahren bei Luxatio humeri subcoracoidea.

Anatomische Darstellung des Kocherschen Verfahrens in seinen einzelnen Phasen. Hiezu wurde das Präparat von Tab. 27 benutzt, jeder Akt sofort photographisch fixiert, dann wurden nach der Natur die hier reproduzierten Abbildungen gefertigt.

Fig. 1. Der luxierte Arm wird adduziert bis zur Berührung der Ellbogengegend an dem gerade gerichteten Rumpf (I. Akt), dabei tritt in der Lage des Caput humeri noch keine wesentliche Änderung ein.

Fig. 2. Der adduziert gehaltene Oberarm wird mit Hilfe des im Ellbogen rechtwinkelig gestellten Vorderarms nach außen rotiert (II. Akt), bis der Vorderarm ungefähr in der Frontalebene des Körpers liegt. Der Kapselriß ist deutlicher sichtbar, der Kopf dem Akromion näher gerückt, vom Plex. brachialis weiter entfernt.

Fig. 3. Unter Beibehaltung der Adduktion und Auswärtsrotation wird der Arm nun eleviert (III. Akt), d. h. nach vorn gehoben. Hierdurch wird die völlige Reposition eingeleitet.

Fig. 4. Durch nunmehr folgende Einwärtsrotation (IV. Akt) ist die Reposition vollendet.

---

schen Akromion und dem Oberarm, deren Richtung den oberen Teil dieser winkeligen Konturlinie bildet.

Der Humerus erscheint verlängert und die Entfernung vom Akromion zu einem Punkte des Ellbogens (z. B. Epicondylus lat. humeri) ist tatsächlich sehr oft verlängert, jedenfalls nie verkürzt. Dies zeigt sich auch bei der Betrachtung des Pat. von hinten. Die Erklärung dieser Verlängerung ergibt sich sofort bei der Herstellung der Lux. am Skelett: Der Kopf steht dabei wirklich etwas tiefer als bei seiner normalen Lage in der Pfanne. Daß bei der Messung und der Inspektion hiebei die beiden Arme ganz symmetrisch in gleicher Stellung sich befinden müssen, ist selbstverständlich.

Dazu ist der Oberarmkopf von der Achselhöhle aus an seiner falschen Stelle mehr oder weniger deutlich fühlbar, die passiven Bewegungen sind sehr schmerzhaft und beschränkt, aktive noch mehr beeinträchtigt.

Digitized by Google

An **Nebenverletzungen** werden Absprengungen von Knochenteilen am Tuberculum majus, seltener Gefäß-, häufiger aber Nerven verletzungen beobachtet. Immer sind die Nerven bei dieser Luxation einer hochgradigen Spannung ausgesetzt, manchmal werden sie beim Zustandekommen der Luxation durch den Kopf des Humerus oder auch zwischen diesem und dem Thorax gequetscht (vergl. Tafel 27). Besonders der N. axillaris wird zuweilen lädert, weshalb er zweckmäßig ist, den von ihm versorgten M. deltoideus sofort nach der Reposition zu prüfen, um nicht prognostisch einem Irrtum zu verfallen.

Die **Diagnose** dieser Luxation ist hiernach in der Regel nicht schwer; im schlimmsten Falle müssen bei der Untersuchung in Narkose und im Röntgenbild alle Zweifel schwinden. Für die Differential-Diagnose kommen in Betracht:

Kontusion der Schulter und Distorsion des Schultergelenkes zeigen keine Dislokation.

Luxatio claviculae supraacromialis; hier wird der winkelige Vorsprung aber durch das Akromialende des Schlüsselbeins und nicht durch das Akromion erzeugt. Der Arm steht nicht abduziert. Die Schulterwölbung ist erhalten.

Fractura colli scapulae; das Akromion prominiert, der Oberarmkopf ist herabgesunken und etwas nach vorn innen verschoben, aber einfaches Hinaufschieben des Armes hebt die Dislokation auf, wobei meistens Krepitation gefühlt wird.

Lähmung des Musc. deltoideus hat ein Herabsinken des Oberarms zur Folge, welches aber durch Hinaufschieben des Armes sofort auszugleichen ist. Auch steht der Arm nicht abduziert.

Fractura acromii mit starker Dislokation des Bruchstückes; hier bleibt die anatomische Beziehung zwischen Akromion und Humeruskopf unverändert.

Fractura colli chirurg. humeri; die

Digitized by Google

Schulterwölbung fehlt nicht, selbst wenn das Schaftende nach innen disloziert ist und der Oberarm abduziert steht. Der Arm steht nicht federnd abduziert und ist nie verlängert, vielmehr wohl stets verkürzt.

Fig. 113—116. Zur Differentialdiagnose der Luxatio humeri subcoracoidea. An den Figuren bedeutet a das Akromion.

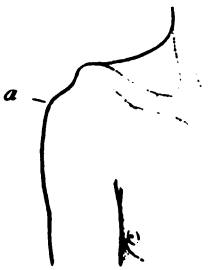

Fig. 113. Luxation des Schlüsselbeins am akromialen Ende nach oben.

Fig. 114. Typische Lux. hum. subcoracoidea.

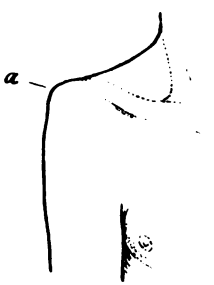

Fig. 115. Fract. colli scapulae; auch Herabsinken bei Lähmung des M. deltoideus.

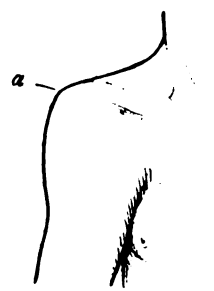

Fig. 116. Fract. colli humeri mit Abduktionsstellung des Oberarms.

Prognose bei einfachen Fällen, baldiger Reposition und guter Nachbehandlung günstig; jedoch betr. Brauchbarkeit des Gelenkes nicht absolut günstig.

Digitized by Google

Therapie. Die baldige Reposition ist unbedingt zu erstreben. Bei einiger Übung und in einfachen Fällen kann die Reposition ohne Narkose versucht werden. Gelingt sie nicht, so ist die Narkose sofort einzuleiten. Von den vielen Repositionsmethoden, welche im Laufe der Zeit erdacht und ausgeführt sind, sollen folgende hier empfohlen werden:

1. Extension am leicht abduzierten Arm des liegenden Patienten durch einen Gehilfen, während die Kontraextension durch ein um den Thorax geschlungenes breites Tuch besorgt wird. Dazu direkter Druck auf den Kopf in der Richtung der Pfanne (Impulsion).

Oder die bekannte Coopersche Methode: der Arzt zieht am Arm in der Längsrichtung des Körpers und stemmt dabei den Fuß (ohne Stiefel) in die Achselhöhle wodurch ein direkter Druck auf den Kopf im Sinne der Reposition ausgeübt wird.

Oder: Extension bei Hyperabduktion des Armes (Pat. am Boden liegend) durch einen hinter dem Patienten sitzenden Gehilfen. Der Arzt hilft durch direkten Druck gegen den Kopf von der Achselhöhle aus nach (Impulsion), während der Arm abduziert wird.

Oder die Pendelmethode nach Simon. Der Patient liegt am Boden und wird an dem kranken Arm in die Höhe gehoben, so daß also dieser Zug am Arm, resp. das Gewicht des Körpers auf den dislozierten Oberarmkopf einwirken; gleichzeitig hilft der Arzt durch direkten Druck zur Reposition. In neuerer Zeit ist dieses Verfahren unter Verwendung von starker Gewichtsextension an dem erhobenen Arme des zu Bett liegenden Verletzten empfohlen (Hofmeister).

2. Rotationsverfahren nach Kocher. Dieses besteht aus mehreren einzelnen Akten bezw. Positionen, welche exakt auszuführen sind. Vgl. Tafel 28.

Digitized by Google

Es folgen nacheinander:

I. Adduktion des Armes bis zur Berührung des Rumpfes.

II. Auswärtsrotation bis der rechtwinkelig gebeugte Vorderarm ungefähr in der Frontalebene steht (aber sehr vorsichtig, um keine Fraktur zu erzeugen); hierbei erfährt der Oberarmkopf eine Verschiebung nach außen vom Proc. coracoideus weg zum Akromion hin; dies ist in Fig. 2 der Tafel 28 an der größeren Entfernung des caput humeri vom Plexus brachialis gut zu erkennen.

III. Nun wird der adduziert und auswärts rotiert gehaltene Arm nach vorn oben eleviert. Hierbei beginnt der Oberarmkopf schon durch den Kapselriß zu schlüpfen und an seine normale Stelle, in die Fossa glenoidalis, zurückzugelangen.

IV. Einwärtsrotation: dabei wird der Kopf völlig reponiert und zwar ohne „Ruck", vielmehr so leise, daß man das Gelingen der Reposition oft nicht bemerkt und erst durch Untersuchung feststellen muß.

Gerade mit dieser Methode gelingt die Reposition nicht selten ohne Narkose und in der schonendsten Weise. Die Adduktion bewirkt Spannung der oberen Kapselwand und Fixation des Kopfes am Pfannenrand, so daß er sich nun bei der Rotation an diesem letzteren und nicht um sich selbst dreht. Durch die Elevation wird die Entspannung des Lig. coraco-humerale erreicht.

Das Gelingen der Reposition gibt sich kund an dem mehr oder weniger deutlichen Einschnappen des Kopfes und besonders an der Wiederherstellung der normalen Beweglichkeit und Form.

Zur Nachbehandlung wird der Arm am besten so fixiert, daß die Hand der verletzten Seite auf die gesunde Schulter zu liegen kommt, durch Tücher oder Binden oder Heftpflasterstreifen. Nach 8 Tagen Beginn mit passiven Bewegungen, später

Digitized by Google

auch aktive. Gesamtdauer der Behandlung bis zur Wiedererlangung der Arbeitsfähigkeit ungefähr 4 bis 5 Wochen.

Sollte die Reposition nicht gelingen, so ist sie in tiefer Narkose weiter zu versuchen, nachdem durch ausgiebige Bewegungen der Kapselriß vergrößert wurde. Wenn trotzdem die Reposition nicht gelingt, auch bei der Hilfe anderer Ärzte und anderer Methoden nicht erreicht wird, auch eine stundenlang fortgesetzte sehr starke Gewichtsextension nicht zum Ziele führt, so bleibt nur die blutige Reposition, um die Einrichtung so bald als möglich zu erzwingen.

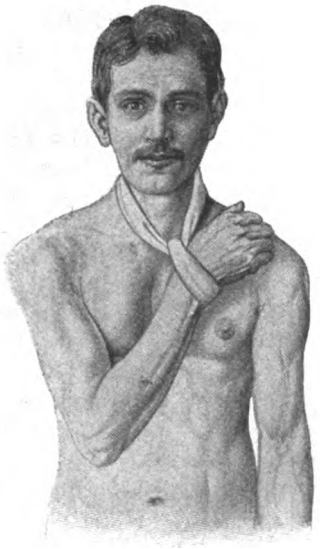

Fig. 117. Einfacher Verband mit einer watte-gefütterten Mullbinde nach Reposition einer Humerus-Luxation.

Wird die Reposition unterlassen, so bildet sich in der Regel ein sehr fataler Zustand von veralteter Luxation heraus. Nur selten entsteht eine Nearthrose; meistens bleibt die Schultergegend schmerzhaft und die Beweglichkeit auf ein Minimum reduziert. Auch in solchen alten Fällen kann durch blutige Operation (Reposition nach Beseitigung der Hindernisse oder Resektion des Oberarmkopfes) Besserung erreicht werden.

In seltenen Fällen bildet sich der Zustand **habitueller Luxation** aus. Die Prognose ist ungünstig; die Therapie kann nur eine operative sein.

Digitized by Google

Variationen und Komplikationen der Luxatio praeglenoidalis.

Wenn der Oberarmkopf direkt nach vorn die Gelenkpfanne verläßt, so liegt er zwischen der Scapula und dem M. subscapularis oft so dicht an der Pfanne, daß die Gelenkfläche des Kopfes noch den Rand der Fossa glenoidalis berührt. In diesen Fällen, welche vorwiegend durch direkte Gewalt zu-

Fig. 118. Lux. subcor. mit Fract. des Tub. majus. 71 j. Mann. Fall auf die Schulter. Ch. Polikl. d. Charité, Berlin.

stande kommen, bildet sich schon innerhalb weniger Wochen eine gegenseitige Usur der Knochen an ihrer Berührungsfläche. Bei veralteten Fällen dieser Art ist die Usur hochgradig, am caput humeri als tiefe Rinne, an der Fossa glenoidalis als

Digitized by Google

Abschleifung ihrer vorderen Hälfte; zugleich aber finden sich die bekannten periostalen Wucherungen, durch welche eine Art neuer Gelenkpfanne für den Kopf in seiner abnormen Lage zustande kommt. Vergleiche Tafel 29. Die Reposition dieser Fälle ist in der Regel sehr schwierig, ja oft nicht ohne Arthrotomie zu erreichen.

Lux. supracoracoidea, enorm selten, stets mit Fraktur des Proc. coracoideus verbunden.

Fig. 119. Luxation mit Fraktur des Caput humeri. Röntgenbild; linkes Schultergelenk. Chir. Kl. München. Aufn. Prof. Grashey.

Luxation mit gleichzeitiger Fraktur des Tuberc. majus; sichere Diagnose nur im Röntgenbild, wenn das Tuberc. nicht ganz abgerissen und beweglich ist.

Luxation mit gleichzeitiger Fraktur des Collum humeri, eine sehr schwere Verletzung. Wenn die Reposition unter Zuhilfenahme

Digitized by Google

direkter Manipulationen durch Abduktion und Zug auch in tiefer Narkose nicht gelingt, so ist die Arthrotomie auszuführen und die Reposition zu erzwingen, eventuell das Fragment, wenn es klein und vorwiegend intraartikulär ist, zu entfernen.

Fig. 120. Frische Luxatio axillaris, 64 j. Mann. Man sieht die leere Fossa glenoidalis, darüber das weit vorstehende Akromion, unterhalb den Oberarmkopf, welcher nur im Bereiche eines kleinen Dreiecks dem untern Rande der Fossa glenoidal. anliegt und hier zu einer Verstärkung des Schattens Veranlassung gibt.

b) **Luxatio humeri nach unten** (L. infraglenoidalis oder axillaris). Bei dieser L. steht der Kopf am Unterrand der Fossa glenoidalis und ist also von der Achselhöhle sofort fühlbar. Sehr charakteristisch ist die Betrachtung bei horizontal erhobenen Armen, weil hierbei ein starker bajonettförmiger Abfall der Schulterlinie zu sehen ist. Vorsprung des Akromion, Leersein der Gelenkgrube, Funktionsstörungen sind auch hier vorhanden. Zuweilen ist der Arm dabei erhoben (L. erecta) oder horizontal fixiert. Die Reposition gelingt durch Zug am Arm und direkten Druck gegen den Kopf von der Achselhöhle her (die Daumen eventuell am Akromion aufgestemmt).

Digitized by Google

Tab. 29.

Veraltete Luxatio subcoracoidea. Bildung einer neuen Pfanne an der Scapula, Usur des Caput humeri.

Fig. 1 zeigt die beiden Knochen in der Luxationsstellung, von vorn betrachtet. Der Oberarmkopf verdeckt die Gegend der Fossa glenoidalis und sitzt an der Oberfläche des Collum scapulae auf, unterhalb des Proc. coracoideus. Man sieht die freie Vorderfläche des überknorpelten Oberarmkopfes und den Rand der Knochenwucherung am Collum scapulae, welche die neugebildete Gelenkpfanne umgibt. Der Humerus steht etwas abduziert. Die Beweglichkeit dieser abnormen Verbindung ist äußerst gering; die Ursache davon ergibt sich aus der Veränderung der Knochen an den Stellen, wo sie sich berühren.

In Fig. 2 sind die beiden Knochen so dargestellt, daß die Skapula wie in Fig. 1 von vorn betrachtet wird, der Humerus aber durch Drehung um etwa 180° mit seiner hinteren, der Skapula zugewandten Fläche gesehen wird. Man sieht an der Skapula die Fossa glenoidalis von der Seite her, daher stark verkürzt, in ihrem vorderen Umfange durch Usur verkleinert, und daran anschließend die neue Pfanne von dem etwas unebenen Knochenwall umgeben. Am Humerus sieht man ebenfalls die Vertiefung (durch Usur am Rande der Fossa glenoidalis entstanden), und entsprechend dem Collum anatomicum einige Knochenwucherungen, wie sie für Arthritis deformans charakteristisch sind. Die an den Berührungsstellen der beiden Knochen im Bereiche der Usurflächen vorhandenen Schliffe (Eburneation) sind leider nicht gut abzubilden. — Zum bessern Verständnis der Usur am Oberarmkopf verweise ich auf die nach Anger reproduzierte Textabbildung Fig. 121 auf Seite 185.

---

c) **Luxatio humeri nach hinten** (L. retroglenoidalis, subacromialis, infraspinata) sehr selten, meist durch direkte Gewalt. Der Kopf ist an seiner abnormen Stelle leicht zu sehen und zu fühlen; der Proc. coracoideus prominiert stark. Die Reposition gelingt durch Zug am Arm mit Abduktion und direktem Druck.

4. Oberarm.

Die Häufigkeit der Oberarmbrüche beträgt im ganzen etwa 10 Prozent.

Digitized by Google

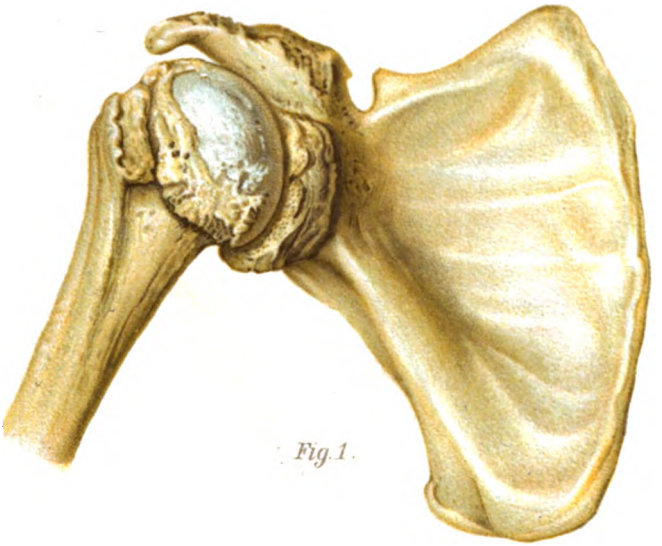

Fig. 1.

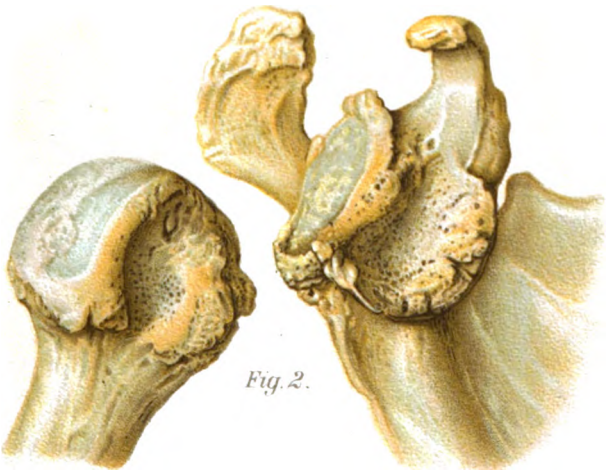

Fig. 2.

Digitized by Google

Tab. 30.

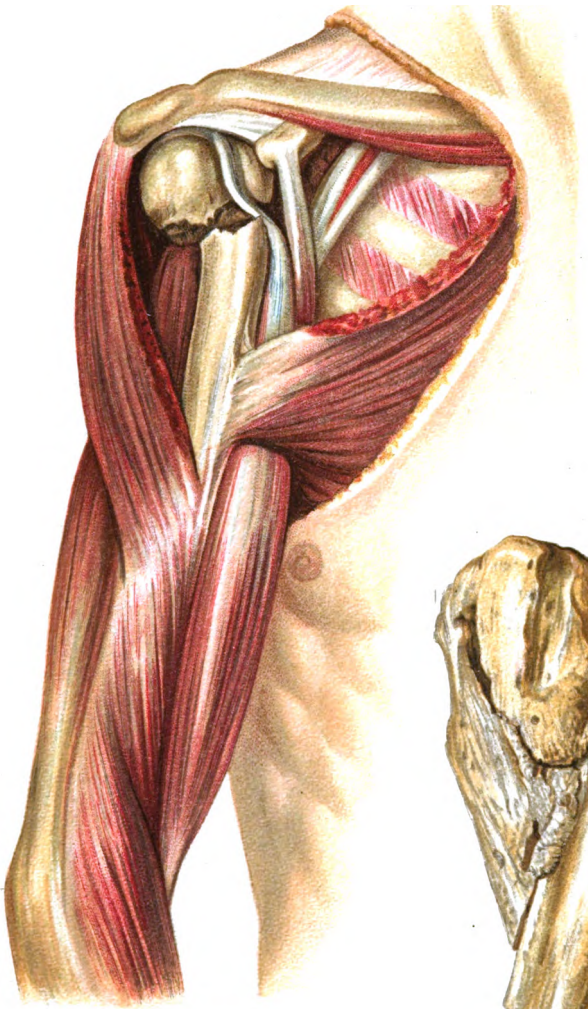

Fig. 1.

Fig. 2.

Digitized by Google

Tab. 30.

Fraktur des Humerus am Collum chirurgicum; starke Dislokation, Abduktion des Armes.

Fig. 1. Anatomisches Präparat. Man sieht den Oberarmkopf mit den Tuberkula an normaler Stelle. Das Schaftende des Humerus ist einwärts disloziert, analog der Verschiebung bei einer Luxatio subcoracoidea. Man erkennt, wie dadurch der Plexus und die großen Gefäße gefährdet werden, und wie die lange Bizepssehne eine Dehnung und Verschiebung erfährt. Oberhalb des Caput humeri liegt der Proc. coracoideus (von ihm entspringend der kurze Kopf des Bizeps; der Pectoralis minor ist abgelöst), darüber die Klavikula, seitwärts mit dem Akromion artikulierend. Vom M. deltoideus ist ein Stück entfernt, ebenso vom M. pectoralis major, welcher übrigens nach unten verschoben ist, so daß die 2., 3., 4. Rippe zu sehen sind.

Fig. 2. Oberes Humerusende (rechts) mit geheilter schwerer Fraktur, von vorn gesehen. Die Fraktur betrifft nicht allein den chirurg. Hals, sondern auch die Gegend der Tuberkula und des Collum anatomicum. Das Schaftende des Humerus ist stark einwärts und aufwärts disloziert, der Oberarm steht abduziert. Eine reichliche Kallusmasse von spongiösem Charakter verbindet die Fragmente.

A. Frakturen am oberen Ende.

Am oberen Humerusende unterscheidet man bekanntlich den anatomischen Hals (Collum anatomicum), die Gegend der Tuberkula, und unter der letzteren den chirurgischen Hals (Collum chirurgicum). In jeder dieser Regionen kann der Humerus brechen; meistens han-

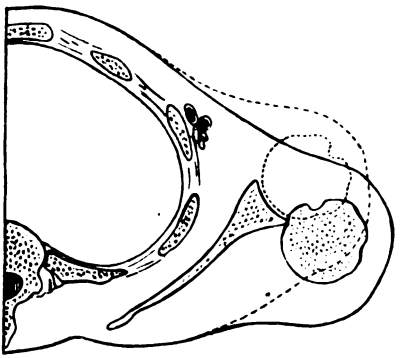

Fig. 121. Horizontal-Durchschnitt durch Schultergegend und zugehörige Thoraxhälfte bei Lux. retroglenoidalis. Vgl. Fig. 110. (Nach Anger.)

Digitized by Google

delt es sich um Bruchlinien, welche sich nicht auf eine dieser Partien beschränken, sondern mehr oder weniger auf die Nachbarschaft übergreifen.

Die Entstehung der Frakturen am oberen Humerusende kann eine direkte oder indirekte sein. Eine indirekte Wirkung ist möglich durch Kompression in der Längsrichtung des Knochens gegen die Pfanne oder das Akromialgewölbe, z. B. bei einem Fall auf den Ellbogen; eine direkte durch Schlag, Stoß oder Fall auf die Außenseite der Schulter.

Die Untersuchung dieser Frakturen ist nicht leicht, bei starker Schwellung (Bluterguß) sehr schwer. Neben der Inspektion (Richtung des Oberarmschaftes, veränderte Schulterkonturlinie) ist die Palpation sehr wichtig; die Tuberkula, der Sulcus intertubercularis, die Gegend des Collum chirurgicum sind unter normalen Verhältnissen direkt zu palpieren; nicht so die Gegend des Collum anatomicum und der überknorpelte Kopf. Außer von vorn, außen, event. auch hinten, soll die Untersuchung von der Achselhöhle aus nicht versäumt werden.

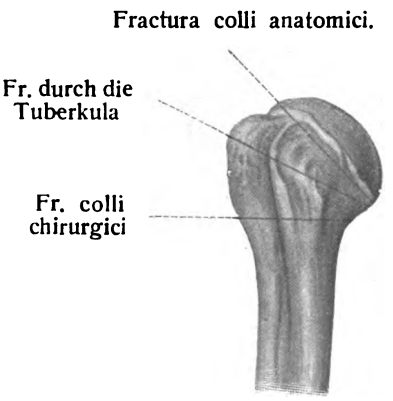

Fig. 122. Oberes Humerusende. Die möglichen Bruchlinien sind eingezeichnet.

a) **Fraktur des Collum anatomicum** ist sehr selten, besonders in reiner Form. Würde nur der überknorpelte Teil des Kopfes, also rein intrakapsulär, abbrechen, so würde die Vitalität des Stückes in Frage gestellt sein; es würde sich verhalten wie abgesprengte Knochen-Knorpelstücke z. B. im Kniegelenk. In der Regel ist aber dieser Bruch

Digitized by Google

nicht rein intrakapsulär, das Bruchstück ist vielmehr noch durch Kapselteile angeheftet und vaskularisiert, und die Bruchlinie verläuft durch angrenzende Stellen der Tuberkula bzw. des Schaftes oder des Kopfes.

Entstehung durch starke, die Schulter von außen treffende Gewalt oder durch Kompression des Humerus in seiner Längsrichtung. — Der abgebrochene Kopfteil kann durch Einkeilung zwischen die Tuberkula oder über das Schaftende fixiert sein. Dislokation öfters sehr gering; doch fand sich das Kopfstück auch völlig umgekehrt, mit der Frakturstelle gegen die Pfanne, mit der Knorpelfläche gegen die Bruchfläche des Humerusschaftes gerichtet.

Fig. 123. Fract. colli chirurg. Das Schaftende ist einwärts verschoben; Arm steht abduziert.

Fig. 124. Fract. colli chirurg. Das Schaftende ist auswärts verschoben und im Kopfe eingekeilt; Arm also adduziert.

Symptome einer schweren intraartikulären Verletzung. Selbst in Narkose ist nur eine Fraktur oberhalb der Tuberkula zu konstatieren, direkte Palpation der Bruchstelle ist ausgeschlossen; aber abnorme Beweglichkeit des oberen Humerusendes vorhanden, dabei Krepitation, besonders bei Drehung. Schwere Funktionsstörung und Stoßschmerz. — Wenn das abgebrochene Stück des Gelenkkopfes seine Lage sehr verändert hat (es kann völlig umgedreht sein), so ist nur operative Hilfe von Nutzen.

Digitized by Google

Tab. 31.

Frakturen am oberen Humerusende.

Fig. 1. Normales Präparat; Verlauf der Epiphysenlinie im frontalen Durchschnitt.

Fig. 2. Präparat einer Fractura colli chirurgici mit typischer Dislokation. Rechtes Schultergelenk, von der Seite und etwas von hinten gesehen. Verschiebung des Humerus nach vorn einwärts.

Fig. 3. Präparat einer geheilten Fraktur des linken Humerus von vorn. Die Bruchlinie läuft außen in der Höhe und unterhalb der Tuberkula, dann nach einwärts zum anatomischen Hals. Das obere Bruchstück (Gelenkende) steht abduziert, das Schaftstück adduziert. Trotz des sehr reichlichen, namentlich das Diaphysenstück einnehmenden Kallus ist die Richtung des Humerus im Bereiche der Tuberkula zu erkennen; die Basis der Gelenkfläche steht infolge der Dislokation an der Frakturstelle rechtwinkelig zur Längsachse des Humerus.

Fig. 4. Seitliche Ansicht eines Mannes mit Fraktur am Collum chirurgicum; typische Dislokation des Oberarmschaftes nach vorn innen, so daß die veränderte Achsenrichtung gegen eine gleich gebildete gesunde Seite (Fig. 4 a) deutlich ist.

Therapie: Fixierender Verband oder Gewichtsextension am Arm in Bettlage; Achselkissen. Frühzeitig Beginn mit passiven Bewegungen. Im übrigen verweise ich auf die Bemerkungen zur Therapie der Frakt. am Coll. chirurgicum.

b) **Fraktur am Collum chirurgicum** (Tafel 30, Fig. 2) ist eine häufige Verletzung. Die Bruchlinie liegt unterhalb der Tuberkula oder dringt in diese noch hinein. Das obere Bruchstück steht also eventuell noch zum Teil unter dem Einfluß der an die Tuberkula sich ansetzenden Muskeln. — Der Bruch entsteht meist direkt durch Fall auf die Schulter bei älteren Leuten, zuweilen indirekt durch Fall auf die Hand oder den Ellbogen. Die Fragmente können durch Einkeilung verbunden sein. Sie können auch in starker Verschiebung heilen.

Von prinzipieller Bedeutung ist für das Verständnis wie für die Therapie dieser Brüche folgendes: das obere Ende des Humerusschaftes kann an der

Digitized by Google

Fig. 3.

Fig. 2.

Fig. 1.

Fig. 4 a

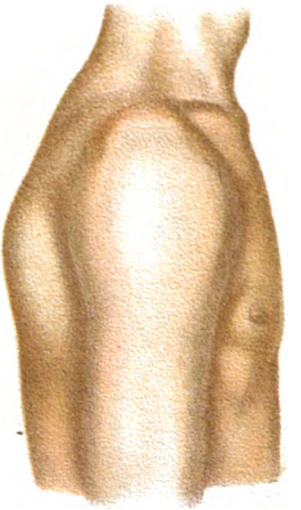

Fig. 4.

Digitized by Google

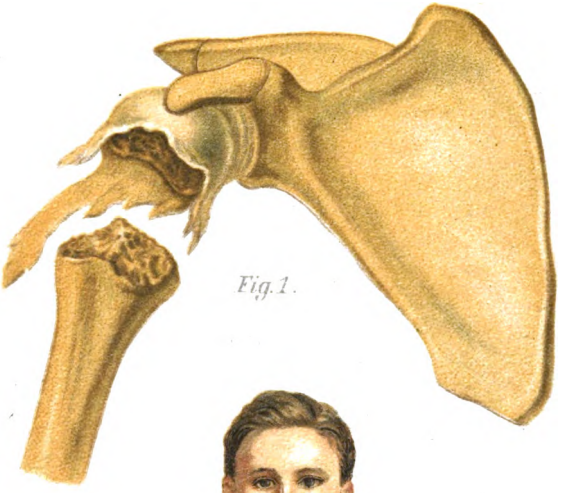

Fig. 1.

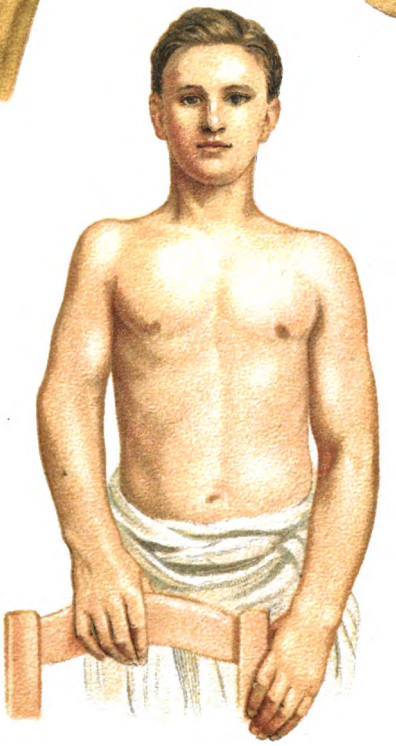

Fig. 2.

Digitized by Google

Tab. 32.

Traumatische Epiphysentrennung am oberen Humerusende.

Fig. 1. Präparat eines jugendlichen Schultergelenkes. Die Humerus-Epiphyse ist durch die Kapsel und Bänder, sowie durch die an den Tuberkula inserierenden Muskeln in Verbindung mit der Skapula geblieben. Das Diaphysenende ist losgelöst; einige Periostfetzen hängen an der Epiphyse. — Der Proc. coracoideus ist noch nicht knöchern mit der Skapula verbunden.

Fig. 2. Junger Mann mit starker Wachstumsstörung des rechten Oberarms nach früherer traumatischer Läsion des Intermediärknorpels. Der Pat. erlitt in frühester Jugend eine Verletzung am oberen Humerusende.

Bruchstelle einwärts oder auswärts verschoben sein: Ist es einwärts verschoben, so steht der Arm abduziert (aber nicht federnd), und der Ober-

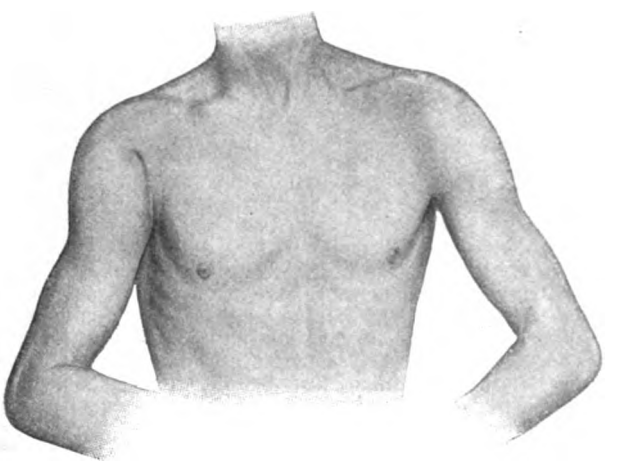

Fig. 125. Fract. colli chirurg. An der Vorderseite der rechten Schultergegend erkennt man die Anspießung der Haut von innen durch das zackige Bruchende des Humerusschaftes. Arm steht abduziert, aber nicht federnd; auch ist er verkürzt. — 20j. Mann Lösung der Anspießung und Reposition in Narkose.

Digitized by Google

arm hat eine Richtung gegen den Proc. coracoideus oder die Klavikula; — wenn auswärts, so steht der Arm adduziert. Die Abduktionsstellung des Armes bei Einwärtsverschiebung des Schaftendes an der

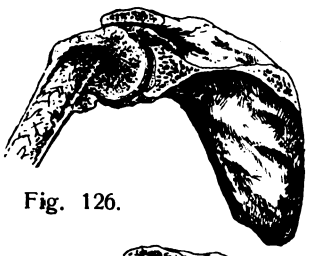

Fig. 126.

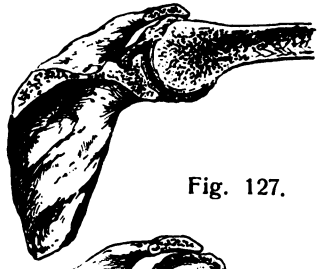

Fig. 127.

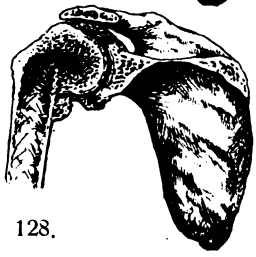

Fig. 128.

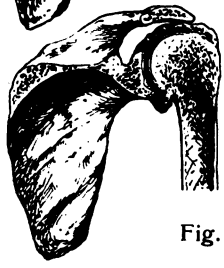

Fig. 129.

Fig. 126—129. Dieses schöne Präparat stammt von einer 60jähr. Frau, welche durch Fall in ihrer Stube sich eine eingekeilte Fraktur am chirurg. Hals zuzog, die mit adduziertem Humerusschaft heilte. 5 Monate später Tod an Phthisis pulmonum; Fraktur fest geheilt.

Man sieht die Deformität des linken Armes an der Frakturstelle bei senkrecht herabfallendem und bei wagrecht erhobenem Arm (Fig. 126, 128) im Gegensatz zu dem gesunden Arm derselben Person in symmetrischer Stellung (Fig. 127, 129). Zugleich ergibt sich aus den Abbildungen die schwere Störung der Beweglichkeit des Schultergelenkes, welche infolge der Deformität des Knochens durch „Knochenhemmung" eintreten mußte.

Bruchstelle ist viel häufiger und entsteht in der Regel durch die fortwirkende Gewalt bei Fall auf den äußeren hintern Umfang der Schulter.

Symptome. Wenn man die Seitenkonturlinie der Schulter palpiert, nimmt man unter dem Akro-

Digitized by Google

mion die Wölbung des Oberarmkopfes an normaler Stelle wahr; der verletzte Arm liegt dem Thorax an oder ist abduziert, aber nicht federnd! Der Oberarm ist in vielen Fällen verkürzt (das dient zur Unterscheidung von der Lux. subcorac.). Meistens ist abnorme Beweglichkeit (wenn der Kopf gut fixiert wird) und Krepitation (besonders bei Rotation des Armes) vorhanden; zuweilen die erwähnte Dislokation des Schaftendes nach vorn innen und oben nachweisbar, wobei es in die Weichteile, besonders

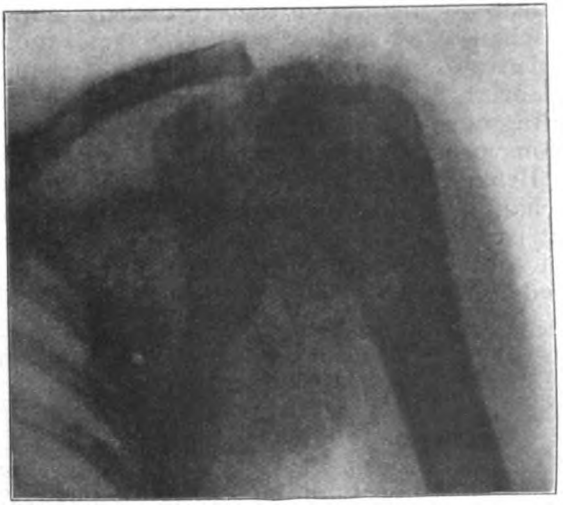

Fig. 130. Subperiostale Fract. colli chir. hum. 11 jähr. Knabe.

in den M. pectoralis major und sogar bis unter die Haut eingespießt sein kann. Im letzteren Falle entsteht einige Ähnlichkeit mit der Lux. subcor., aber die Verkürzung und die andern oben angeführten Symptome dienen zur Unterscheidung. Bei Einkeilung der Fragmente kann die Diagnose schwieriger werden, aber der Ausschluß einer Luxation wird

Digitized by Google

Fig. 131—133. Fract. colli chir. hum., 12jähr. Knabe. Röntgen-Aufnahme bei Fig. 131 von vorn, bei Fig. 132 acht Tage später von der Achselhöhle aus. Es ist bemerkenswert, wie die Dislokation bei der Röntgen-Aufnahme von vorn gering erscheint; erst die Aufnahme von der Achselhöhle aus ergibt die starke Dislokation des Schaftes nach vorn. — Fig. 133 zeigt die Erhaltung der reponierten Stellung durch Nagel. Chir. Kl. Heidelberg.

trotzdem immer möglich sein. Über die Kombination von Fraktur und Luxation siehe oben bei Luxation.

Therapie. Reposition, event. in Narkose. Wenn Einkeilung besteht, ist häufig von jedem Eingriff im Sinne der Reposition abzusehen. Zur weiteren Behandlung sind Verbände zur Fixation des ganzen Armes und der Schultergegend bis zum Halse ausreichend, wenn keine Neigung zur Dislokation der Fragmente besteht. Ist aber Neigung zur Dislokation vorhanden, so verzichte man auf ambulatorische Behandlung; dann ist Bettlage und permanente Zugbehandlung am Arm angezeigt. Von großer Wichtigkeit ist, daß Steifigkeit des Schultergelenkes, zumal in Adduktionsstellung des Armes (vgl. Fig. 134) vermieden wird.

Methoden zur Behandlung der Brüche des Oberarms an seinem oberen Ende und am Schaft. Die Methoden, welche bei der Behandlung der Oberarmbrüche — mit Ausnahme der Frakturen nahe dem Ellbogen — in Frage kommen, sind gemeinsam zu besprechen. Entweder handelt es sich um Fälle, in welchen nach sachgemäßer Reposition eine erneute Dislokation nicht droht (Querbrüche), oder die Dislokation hat die Neigung, wieder zu entstehen. Im ersteren Fall sind fixierende Verbände möglich, im zweiten ist ein Zugverband zu benützen.

Fixationsverbände sind mit Hilfe von Schienen, auch Gipsschienen, oder als geschlossene Gipsverbände auszuführen. Dabei ist zu beachten: 1. daß die Frakturgegend in weitem Umfange immobilisiert wird; Ellbogen mit Vorderarm sowie Hals (Nacken) sind in den Verband mit einzuschließen. 2. daß der Arm im Schulter- und Ellbogengelenk die richtige Stellung erhält; Abduktion der Schulter, Flexion im Ellbogen ist im allgemeinen richtig. 3. daß der immobilisierende Verband nicht zu lange liegen bleibt, weil die Vornahme passiver Bewegung, Massage usw. von großer Wichtigkeit ist; geschlossene Gipsverbände werden deshalb durch Aufschneiden oder Aufsägen zu abnehmbaren Schalenverbänden umgeformt, um diese nach

Digitized by Google

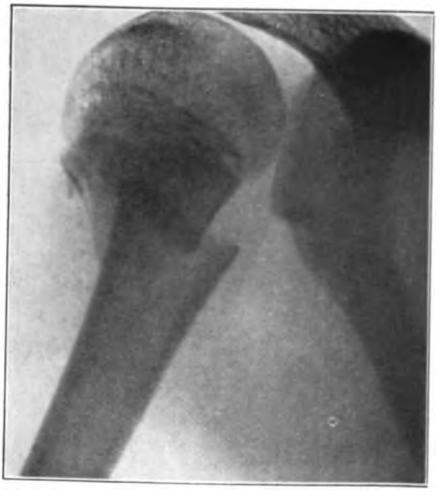

Fig. 131.

Fig. 132.

Fig. 133.

Digitized by Google

Digitized by Google

Belieben, wie Schienenverbände abnehmen und nach Vornahme der Übungen wieder anlegen zu können. Spezielle Erwähnung verdienen die sog. Kragenschienen nach Albers, Fig. 136, aus Gipsbindenstreifen; sie bedecken Schulter und Hals bis zur Haargrenze und verlaufen außen hinten am Oberarm über den rechtwinkelig gebeugten Ellbogen am supinierten Vorderarm bis zum Handrücken. Der fertige Verband wird

Fig. 134. Steifigkeit im r. Schultergelenk in Adduktionsstellung; infolge davon kann der Arm nur mit Drehung des Schulterblattes abduziert = seitlich gehoben werden. Charakteristische Haltung.

mit weicher Binde umwickelt. — Handelt es sich um die Aufgabe, den Arm in Abduktionsstellung zu fixieren, so ist der geschlossene Gipsverband, nach den von Gläßner gegebenen Vorschriften, von Vorteil. Es ist ein gut gepolsterter Verband um Thorax und Arm inklusive Ellbogen (winkelig gebogen) und Vorderarm bis Handgelenk. Sobald wie möglich, meistens in oder am Ende der zweiten Woche wird der Ver-

Digitized by Google

band so eröffnet, daß das Thoraxstück mit einer innern (unteren) Armrinne im Zusammenhang bleibt, während ein äußeres (oberes) Stück herausgeschnitten wird; diese Schalen verhalten sich wie gut zusammenpassende Schienen und gestatten die Freilegung aller im Verband eingeschlossenen Teile für tägliche Übunngen.

Wegen seiner Einfachheit ist erwähnenswert der Middeldorpfsche Triangelverband. Die Abbildung, Fig. 138, zeigt, wie durch eine Blechschiene Oberarm und Thorax miteinander in breite Verbindung gebracht, das Schultergelenk immobilisiert werden kann. Ellbogen und Vorderarm sind in der Abbildung nicht fixiert, weil hier nur der Triangel gezeigt werden soll, wie er etwa zur Nachbehandlung eines Oberarmbruches gebraucht werden kann. Für einen frischen Bruch müßte auch der Vorderarm bei ungefähr rechtwinkelig gebeugtem Ellbogen fixiert sein, was Port durch Modifikation der hier dargestellten Schiene erreicht hat.

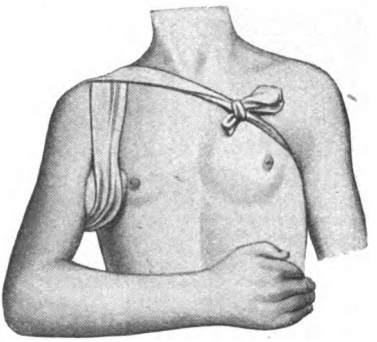

Fig. 135. Achselkissen, bestehend aus Holzcharpie oder Zellstoff, umwickelt mittelst einer Mullbinde; durch eine kurze Binde festgehalten, weil sonst Verschiebung des Kissens leicht eintritt.

Die Zugverbände sind für Oberarmbrüche längst im Gebrauch in einer Weise, wie sie in den Abbildungen Fig. 139 und 140 dargestellt ist. Der Pat. ist dadurch natürlich ans Bett gefesselt. Je stärker der Oberarm abduziert ist, um so leichter ist der Zug am verletzten Arm und der Gegenzug am Thorax auszuführen. Die Achselhöhle bleibt möglichst frei, weil sie permanenten Druck nicht gut verträgt, abgesehen von der Einwirkung auf die hier gelagerten Gefäße und Nerven; wird die Achselhöhle im Verbande eingeschlossen, so muß sie durch besonders sorgfältige, breite Polsterung geschützt werden. Der Vorteil der Zugbehandlung ist, wie überall, daß die verletzte Region frei zugänglich, und ihre direkte Behandlung (Massage, Bewegungen) ausführbar ist. — Zuppinger hat auch hier fördernd gewirkt. Er und seine Schüler, besonders Christen betonen, daß jeder Verband auch am Arm eine solche Stellung einhalten muß, in welcher keine Spannung der Muskulatur besteht. Bei manchen Verbänden bezw. Stellungen ist

Digitized by Google

durch mangelnde Auswärtsdrehung im Schultergelenk ein Spannungsgefühl vorhanden, welchem durch den Zug der Auswärtsdreher eine Dislocatio ad peripheriam entspricht. Zuppinger empfiehlt für die betreffenden Oberarmbrüche die „Rechtwinkelextension". Wir haben diese Ausführung mit Hülfe eines Holzgestells, dessen unterer Hauptteil unter die Matratze geschoben wird, improvisiert; die Extensionsschnur geht durch einen Schlitz und über eine Rolle am senkrechten Teil des Gestells, an dessen oberem Ende ein kurzes Brett so befestigt ist, daß Unterarm und Hand daran mit Hülfe einer Schlinge leicht schwebend gehalten werden können (Fig. 138a).

Fig. 136. Albers Kragenschiene.

Um eine ambulante Zugbehandlung von Anfang an oder doch sobald wie möglich durchzuführen, sind mancherlei Schienen erdacht. Wenn man von den komplizierten Apparaten dieser Art absieht, so handelt es sich um besondere Verwendung von Gewichtszug, sowie um federnde oder elastische Wirkung; bei anderen ist eine Distraktion zur Geltung gebracht, welche durch mechanische Vorrichtungen erzeugt und für eine gewisse Dauer, etappenmäßig festgestellt wird. Ich habe dazu die Cramerschen Drahtschienen so verwendet; ist eine solche richtig gebogen, am Vorderarm gut fixiert, für den Oberarm länger als dieser bemessen, so daß das über die Schulter gebogene Schienenende die Schulter etwa handbreit überragt (Fig. 141), so ist vermittelst eines durch Watteinlage gut präparierten Bindenzügels in der Achselhöhle ein permanenter Zug ausführbar, welcher reguliert und durch Höherbiegen des oberen Schienenstückes verstärkt werden kann.

Ein Gewichtszug kann tagsüber verwendet werden, wie Fig. 142 zeigt.

Einfacher sind die von Wahl angegebenen Verbände; Fig. 143 zeigt den Verband zur Distraktion bei Oberarmbrüchen

Digitized by Google

bei Distraktion bei Oberarmbrüchen bei adduziertem Arm; eine ähnliche Schiene ermöglicht die Extension am seitlich erhobenen (abduzierten) Arm und ist für Brüche am Schultergelenk zu verwenden. Die von ihm benützte Welle mit Zahnrad zur Ausübung des distrahierenden Zuges und Feststellung ist in Fig. 144 abgebildet.

Die von Hackenbruch angegebenen Distraktionsklammern (S. 68) sind natürlich auch bei Verbänden der oberen Extremität verwendbar.

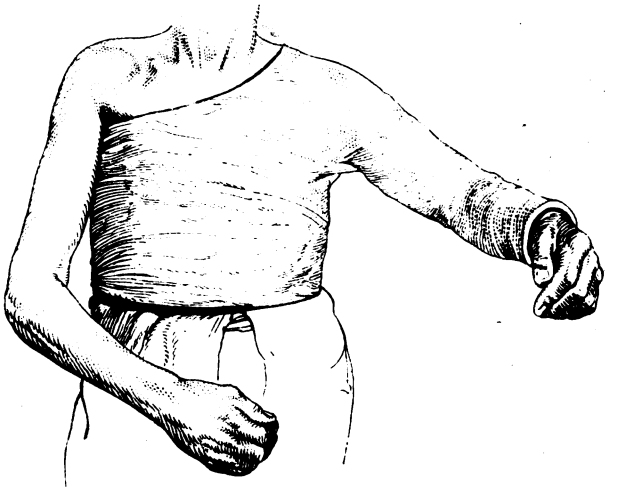

Fig. 137. Geschlossener Gipsverband für Oberarmbrüche nach Gläßner.

Das Prinzip des exzentrischen Scharnieres in seiner extendierenden Wirkung ist von Linhart (S. 78) auch für eine Armschiene verwendet. In Fig. 145 ist die Ruhigstellung und die automatische Zugwirkung bei Adduktion im Schultergelenk und Beugung des Ellbogens ersichtlich.

Um die Zuppingersche Stellung (S. 76) auch bei ambulanter Behandlung zu erhalten, hat Christen einen Apparat, den „Rechtwinkelapparat" konstruiert (hergestellt von Hausmann in St. Gallen), welcher den Arm in horizontaler Erhebung zum Brustkorb fixiert und Zug ermöglicht.

Das wichtige Prinzip richtiger Stellung (Zuppinger) und ermöglichter Bewegungsübung der anstoßenden Gelenke ist in verschiedener Weise durchgeführt; hierher gehören die Schienen von Christen und v. Saar, Fritz Fischer, Wildt, Borchgrevink, v. Redwitz (Münch. Med. Woch. 1915) u. A.

Digitized by Google

c) **Fractura transtubercularis** (pertubercularis nach Kocher), d. h. ein Querbruch des Humerus in der Höhe der Tuberkula, entsteht in der Regel durch Stoß oder Fall gegen die Schulter von außen. Verschiebung wie bei der Fract. colli chirurg., auch Einkeilung ist beobachtet. Behandlung nach gleichen Prinzipien wie bei bei Fract. colli chirurg. unter Beobachtung der meistens besonders stark lädierten Muskelansätze.

d) **Traumatische Epiphysentrennung** am oberen Ende des Humerus. Taf. 31 u. 32. Diese Verletzung hat wegen ihrer relativen Häufigkeit eine große praktische Bedeutung. Sie ist natürlich nur vor der Verknöcherung des sog. Epiphysenknorpels (besser Intermediärknorpels), also bei jugendlichen Personen möglich und entsteht durch Fall auf die Schulter oder den Arm.

Zum Verständnis ist die Kenntnis der anatomischen Details der Epiphysenlinie erforderlich, vgl. Taf. 31, Fig. 1.

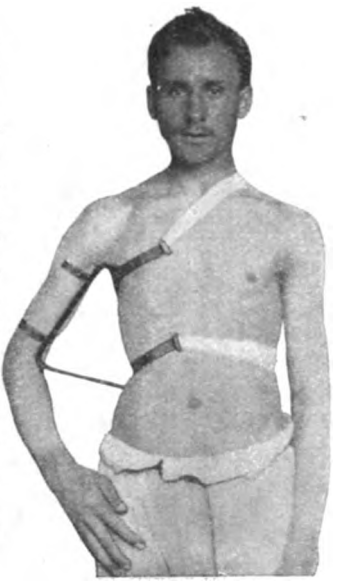

Fig. 138. Modifizierter Triangelverband aus starkem Blechstreifen (hier ohne Polsterung) nach Dr. Port.

Die **Erscheinungen** sind oft charakteristisch; sie weisen auf eine Knochentrennung hin, wie bei der Fraktur am chirurgischen Halse. Schulterwölbung durch den normal stehenden Kopf erhalten. Bei mäßiger Dislokation kann in Narkose zuweilen unterhalb des Kopffragmentes (wenn es mit den Fingern fixiert werden kann) abnorme Beweglichkeit und

Digitized by Google

Krepitation nachgewiesen werden, letztere von weicherem Charakter als gewöhnlich: Knorpelkrepitation. Nicht selten ist die Dislokation bedeutend, das Diaphysenende nach vorn und innen verschoben, so daß es hier eine umschriebene, fast eckige Prominenz verursacht, welche bei der Betrachtung von der Seite her oder von oben her (Stellung hinter dem

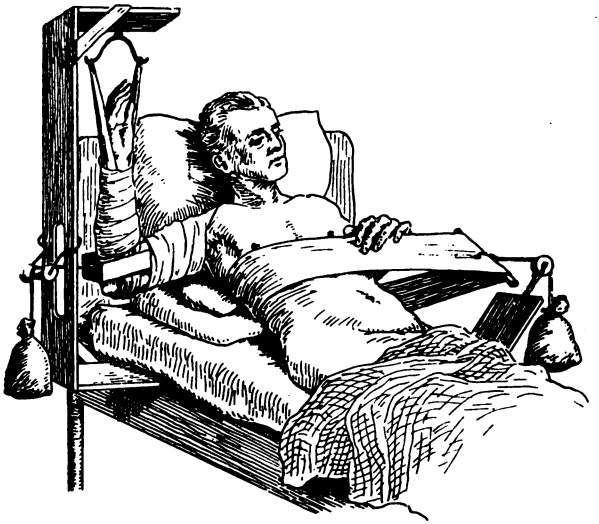

Fig. 138a. Zugverband bei Fract. hum. in einem leicht improvisierbarem Apparat, im Bett. Unterarm und Hand können auch ohne Zugverband in weicher Schlinge suspendiert werden. Der untere Teil des Holzgestells wird unter die Matratze geschoben und durch das Gewicht des Kranken selbst fixiert.

Patienten) am deutlichsten ist; der Arm steht also abduziert. In seltenen Fällen ist die Dislokation derart, daß das Schaftende nach innen oben förmlich luxiert ist. Dann kann die **Reposition** auch in Narkose sehr schwer, ja sogar unmöglich werden. Gelingt sie, so ist weiter wie bei der Fraktur am chirurg. Hals zu verfahren. Gelingt sie aber nicht, so müssen

Digitized by Google

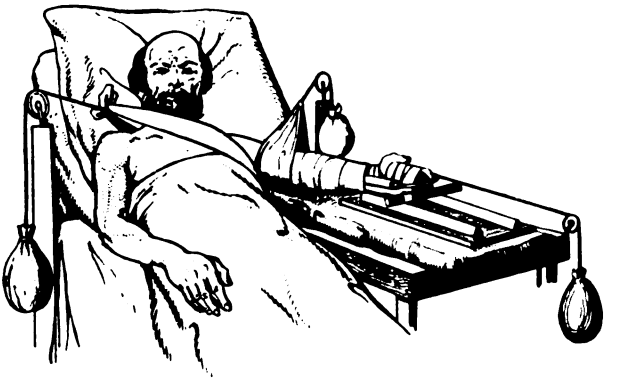

Fig. 139. Lagerung mit Zugverband bei gestrecktem Arm; unbequem für den Kranken und deshalb nur vorübergehend; schleifendes Handbrett. Kontraextension über die Brust, seitlicher Zug am Oberarm nach oben außen.

die Teile durch Schnitt freigelegt und durch Lösung der interponierten Weichteile die Reposition erzwungen werden. Ich verfüge über mehrere derartige Fälle, bei welchen die Fixation der reponierten

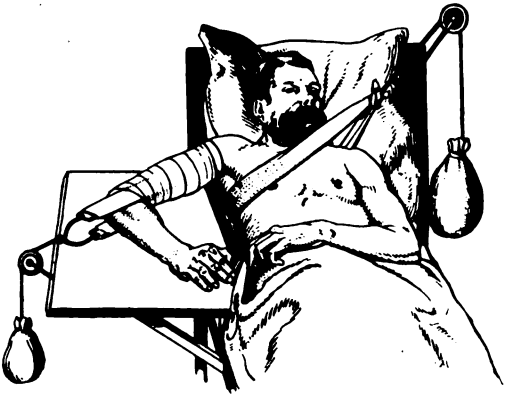

Fig. 140. Lagerung mit Zugverband bei gebeugtem Ellbogen; Gegenzug über die Brust.

Digitized by Google

Bruchstücke durch Einbohren einer langen Stahlnadel mit abnehmbarem Griff zustande gebracht wurde. Zur Erhaltung guter Stellung kann auch ein Zugverband und namentlich ein Achselkissen (Fig. 135) erforderlich sein.

Fig. 141. Einfacher Schienenverband mit federndem Zug bei Oberarmfraktur.

Die exakte Reposition ist nötig, um die jugendlichen Patienten vor dauernder Entstellung und Funktionsstörung zu bewahren. Dazu kommt noch, daß durch unvollständige Reposition nach dieser Läsion des Epiphysenknorpels regelmäßig schwere Wachstumsstörungen verursacht werden; der Humerus wächst nicht gehörig in die Länge und bleibt kürzer als der gesunde, vergl. Tafel 32, Fig. 2.

Beim Neugeborenen findet sich ein Epiphysenbruch zuweilen infolge von Verletzung während der Geburt. Hier ist die Epiphyse (d. i. Kopf plus

Digitized by Google

Tuberkula) zuweilen erheblich auswärts rotiert; bleibt der Arm einwärts rotiert, so resultiert nach der Heilung eine fatale Bewegungsstörung.

Fig. 142. Ambulanter Zugverband bei Fraktur des Collum humeri.

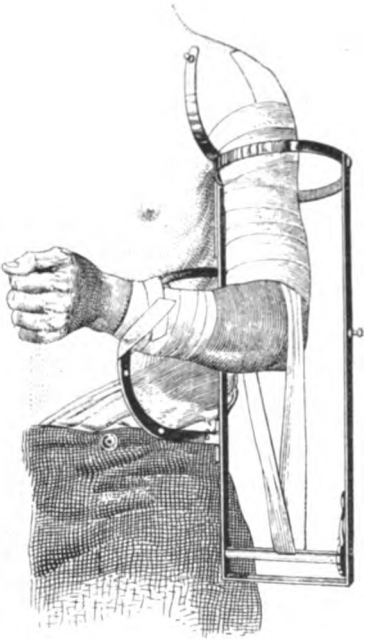

Fig. 143. Extensionsschiene bei Brüchen in der Humerusdiaphyse und am distalen Ende des Humerus, nach Wahl.

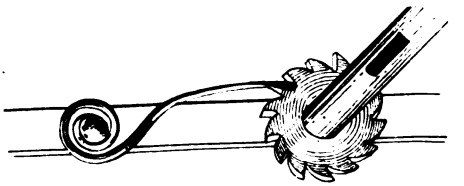

Fig. 144. Welle mit Zahnrad und Arretierung für Extensionsverbände, nach Wahl.

Digitized by Google

e) **Isolierte Fraktur des Tuberculum majus oder minus.** Der Bruch (Abriß) des Tuberc. majus wird zuweilen in Verbindung mit Luxation im Schultergelenk (auch bei gewaltsamen Repositionsversuchen mittels Rotation) beobachtet. (Vgl. Fig. 151.) Isolierter Bruch des Tuberc. minus ist noch viel seltener. Die **Symptome** sind: Druckschmerz, Funktionsstörung, Diastase an der Bruchstelle wie bei allen Apophysenfrakturen. Zur **Therapie** Entspannung

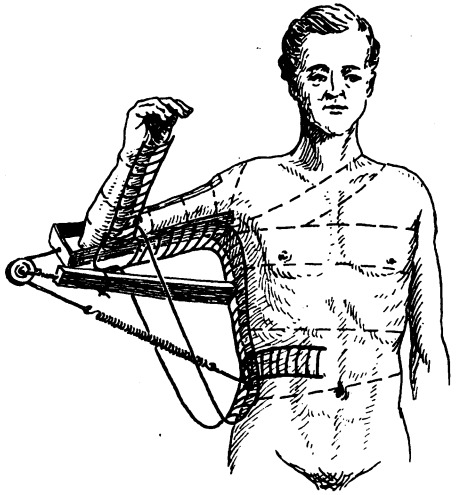

Fig. 144a. Portativer Zugverband zur Weiterbehandlung der Oberarmbrüche mit Federzeug (oder Gewichtszug) nach Dr. Werner. Der Verband kann mit einer langen Kramer'schen Gitterschiene improvisiert werden; sie stützt sich an der Beckenschaufel auf und wird, richtig gepolstert, gut vertragen. Vgl. die Schienenapparate von Christen, Redwitz u. A., S. 196.

der sich inserierenden Muskeln durch entsprechende Drehung; längere Ruhe usw. Wenn eine Luxatio praeglenoid. mit Fraktur des Tuberc. majus kompliziert ist, kann die Reposition natürlich nur durch Zug und direkten Druck (nicht durch eine Rotationsmethode) bewirkt werden.

Digitized by Google

B. Frakturen der Humerusdiaphyse.

Tafel 33.

Diese entstehen direkt oder indirekt und bieten die allgemeinen Erscheinungen einer Fraktur in leicht nachweisbarer Weise: Abnorme Beweglichkeit, Krepitation, Dislokation, in verschiedenem Grade usw. Bei Frakturen unterhalb des Ansatzes des M. deltoideus kann dieser das obere Fragment nach außen heben (Disloc. ad axin.). Bei den Frakturen des

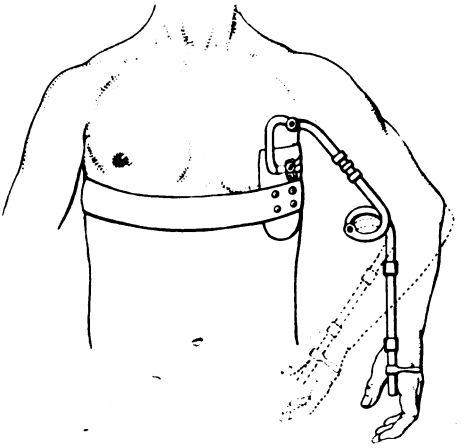

Fig. 145. Linhart's Apparat für Frakturen der oberen Extremität, Modif. nach der Abbild. von Max Kahnemann, Berlin N. 24.

Humerusschaftes wird leicht der Nervus radialis in Mitleidenschaft gezogen; dies geschieht entweder primär durch Läsion bei der Verletzung, oder sekundär durch den Druck des Kallus, in welchem er oft wie in einer tiefen Rinne eingebettet liegt. Vergl. die Bemerkungen über Nervenverletzungen im allgemeinen Teil. Man soll deshalb bei Schulter- und Oberarmverletzungen vor dem Anlegen des ersten

Digitized by Google

Tab. 33.

Oberarmbrüche.

Fig. 1. Anatomisches Präparat der Oberarmgegend von außen zur Darstellung der Lage des Nervus radialis zum Knochen. Der Nerv liegt dem Knochen (an einer künstlich gemachten Frakturstelle) direkt auf. Vor ihm ist der M. brachialis internus und der Bizeps zu erkennen; hinter ihm der Trizeps, oberhalb der Deltoideus. Die Stelle, an welcher der Nerv dem Knochen anliegt, entspricht ungefähr der Verbindung des mittleren mit dem unteren Oberarmdrittel.

Fig. 2. Geheilte Fraktur des Humerusschaftes mit mäßiger Dislokation; hier konnte der N. radialis mit verletzt sein.

Fig. 3. Fraktur am unteren Humerusende oberhalb der Epikondylen (Fract. supracondylica, mit typischer Dislokation, eine Vorderarmluxation nach hinten vortäuschend.

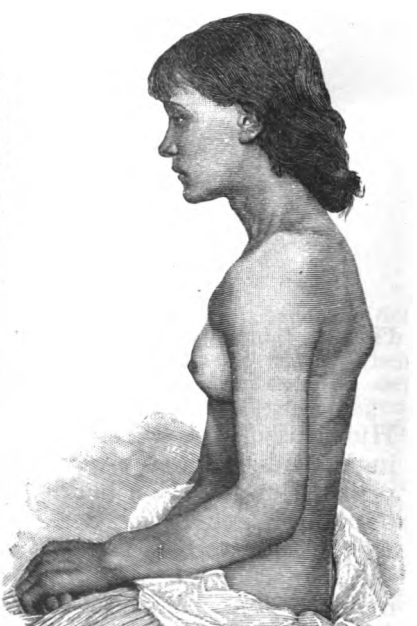

Fig. 146. Traumatische Epiphysentrennung am oberen Humerusende mit typischer Verschiebung des Diaphysenstückes nach vorn und einwärts. Man erkennt, daß die Achse des Oberarmes beträchtlich nach vorn von der Prominenz des Akromion gerichtet ist. Die 15 j. Pat. war von einem Strohhaufen direkt auf die Schulter gefallen; 14 Tage später kam sie in die Klinik. Vom vorderen Resektionsschnitt aus wurde das völlig luxierte Diaphysenende reponiert und mittelst Stahlnadel fixiert. Heilung mit guter Beweglichkeit.

Digitized by Google

Fig. 2.

Fig. 1.

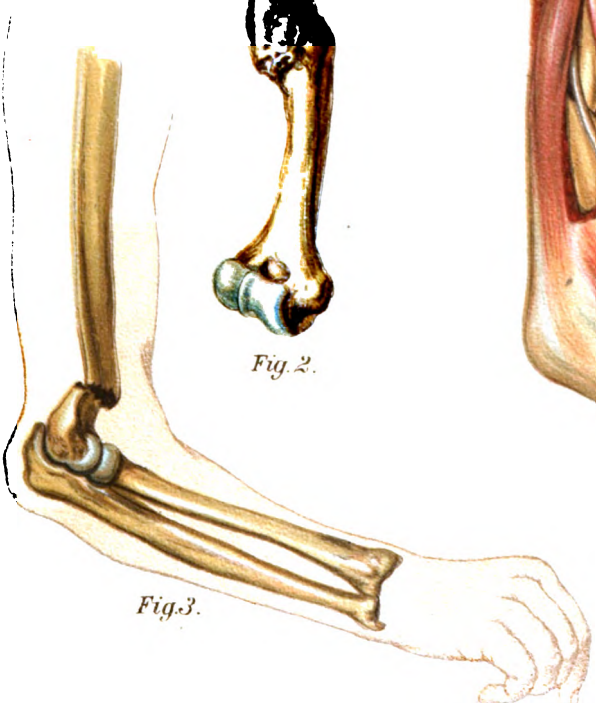

Fig. 3.

Digitized by Google

Tab. 34.

Fig. 1 a

Fig. 1 b

Fig. 2.



Fig. 4.

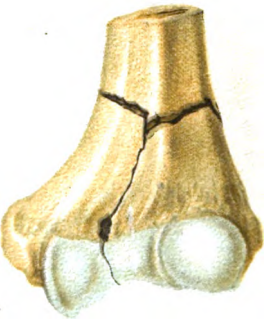

Fig. 3.

Digitized by Google

Tab 34.

Frakturen am unteren Humerusende.

Fig. 1 a und 1 b. Kindliche Knochen (rechter Arm), durch schwere Maschinengewalt verletzt. Man sieht in Fig. 1 den Querbruch und die abwärts verlaufende Fissur im Humerusschaft, dann die partielle Ablösung der unteren Epiphyse des Humerus an der inneren und mittleren Partie. Die dazu gehörigen Vorderarmknochen sind in Fig. 1 b dargestellt: der Radius normal, die Ulna mit einem Längsbruch, der zur Abtrennung des Olekranon geführt hat. — Der Arm mußte amputiert werden.

Fig. 2. Längsbruch des Humerus bis in das Ellbogengelenk. Schußverletzung durch Schrotladung aus großer Nähe. Der Humerus war in seiner Mitte zertrümmert, das untere Stück bot diesen Längsbruch. Amputation des Armes.

Fig. 3. Typischer Querbruch des Humerus oberhalb der Epikondylen mit Längsbruch in das Ellenbogengelenk; sogenannter T-bruch.

Fig. 4. Schrägbruch durch das Gelenkende des Humerus mit Absprengung des Capitulum humeri und des Epikondylus externus. (Äußerer Schrägbruch.)

Fig. 147. Dasselbe Mädchen, wie Fig. 146, bei Betrachtung von oben her. Man sieht die Verdickung der linken Schultergegend an der pektoralen Seite, bedingt durch die Dislakation der Diaphyse.

Verbandes feststellen, ob der N. radialis normal funktioniert (bei Radialislähmung: Lähmung der Strecker der Hand. Unmöglichkeit, sie dorsal zu flektieren, charakteristische Sensibilitätsstörung), um bei Stellung der Prognose keinen groben Irrtum zu begehen; wird die Lähmung erst später nachgewiesen, so kommt vielleicht der Vorwurf, daß ein zu fester Verband die Ursache der Lähmung sei! — Verletzungen der Gefäße sind seltener.

Digitized by Google

Die Heilung erfolgt bei korrekter Behandlung in normaler Weise. Aber das Vorkommen von Pseudarthrose ist nach Humerusfrakturen relativ häufiger als an den übrigen Knochen der oberen Extremität, infolge der etwas schwierigeren Immo-

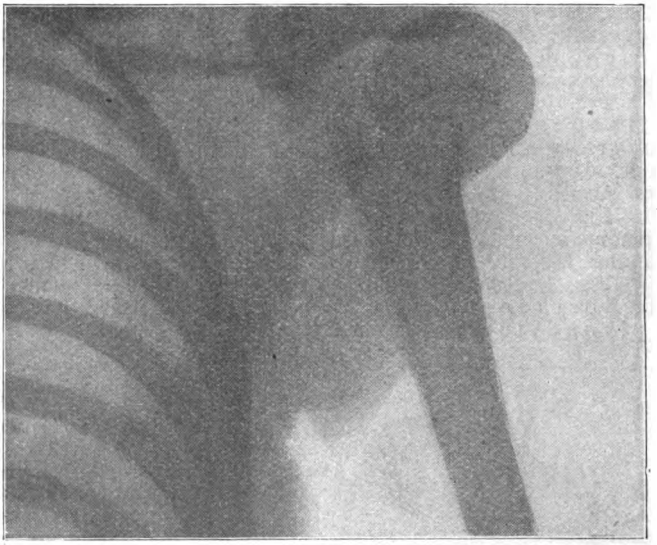

Fig. 148 und 149. Traumatische Epiphysentrennung am oberen Humerusende; 18 jähr. Mädchen; Röntgen. Der klinische Befund analog dem in Fig. 146 und 147 dargestellten; dem entsprechend das Röntgenbild Fig. 148. Da die Verletzung erst wenige Tage alt war, gelang die unblutige Reposition, wie Fig. 149 zeigt. Auch die Funktion des Schultergelenkes wurde wieder gut.

bilisation und infolge der manchmal bedeutenden Dislokation, welche obendrein noch durch Interposition von Weichteilen zwischen die Frakturenden kompliziert sein kann.

Bezüglich der **Therapie** ist auf S. 192—196 zu verweisen.

Digitized by Google

C. Frakturen am unteren Ende des Humerus.

Die Knochenpartie, um welche es sich hier handelt, rechnet man aufwärts bis zur Insertion des M. brachioradialis (supinator longus). Die revidierte anatomische Nomenklatur ergibt sich aus Fig. 158.

Die Diagnose der Frakturen am unteren Humerusende ist oft sehr schwierig; sie erfordert eine sehr genaue und mit Sachkenntnis ausgeführte Untersuchung, namentlich mittels der Palpation.

Fig. 149.

Die Topographie der einzelnen Knochenpunkte unter normalen Verhältnissen ist wichtig: speziell die Lage der Epikondylen zur Olekranonspitze. Bei gestrecktem Ellbogengelenk schneidet eine die Epikondylen verbindende gerade Linie die Spitze des Olekranon (Fig. 159). Bei rechtwinkelig gebeugtem Arm, und wenn der Vorderarm nach

Digitized by Google

vorn (sagittal) gerichtet ist, bilden die drei Punkte ein Dreieck, dessen Fläche in der Frontalebene liegt. (Fig. 160.)

Neben der Kenntnis der normalen Verhältnisse ist im speziellen Falle auch der Vergleich mit

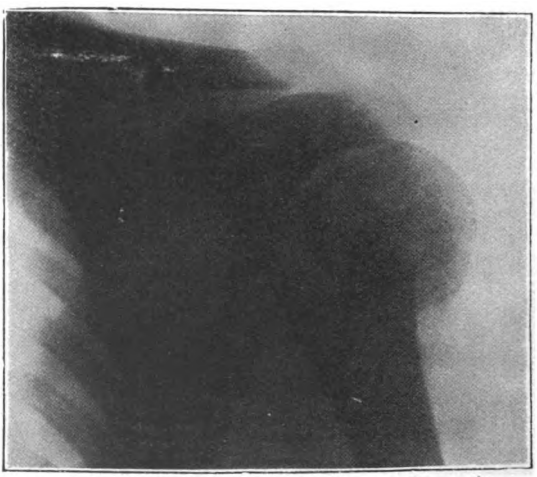

Fig. 150. Traumatische Epiphysenlösung am oberen Humerusende, 14jähr. Knabe, frisch. Reposition, Heilung.

der gesunden Seite zu verwerten. Dies ist um so mehr erforderlich, als individuelle Verschiedenheiten nicht ausgeschlossen sind. Auch bei der Untersuchung mit Röntgenstrahlen ist stets zum Vergleiche das Bild der gesunden Seite herzustellen.

Die Frakturen am unteren Humerusende sind nicht immer in ein Schema zu bringen; sie sind sehr mannigfaltig, und ihre einzelnen Formen gehen oft ineinander über. Doch können und müssen die in Fig. 161 und 162 abgebildeten und bezeichneten Bruchformen unterschieden werden.

Diese Frakturformen sollen nun im folgenden genauer besprochen werden:

Digitized by Google

a) **Der suprakondyläre Bruch. (Fractura supracondylica.**

Er entsteht meist durch Fall auf den Ellbogen oder die Hand und ist bei Kindern eine häufige Verletzung. Das untere Humerusende kann dabei durch eine Flexionsbewegung von dem Humerusschaft nach vorn oder durch eine hyperextendierende Kraft nach hinten abgebrochen werden. Kocher unterscheidet demnach eine Extensionsfraktur (Fig. 163) und eine Flexionsfraktur (Fig. 164); diese bieten auch klinische Unterschiede bzw. der Bruchlinie, der Dislokation und der Therapie. Zu den Extensionsbrüchen gehören die Röntgenbilder Fig. 165 bis 174, Flexionsbrüche sind in Fig. 175 und 176 abgebildet.

Fig. 151. Rechter Humerus; Abriß des Tuberculum majus.

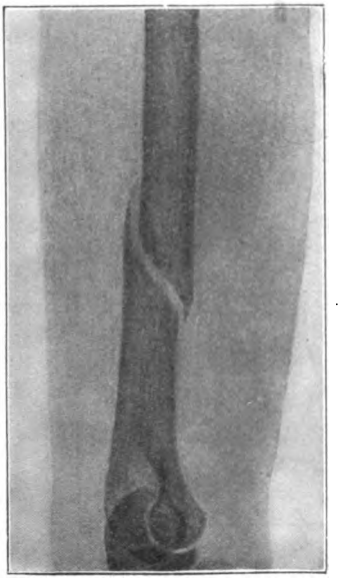

Fig. 152. Torsionsbruch des Humerus. Röntgenbild. Der 32j. Mann erlitt einen Oberarmbruch durch Fall auf den Arm beim Ringen; außer der Fraktur fand sich eine Radialislähmung. Da sich die Lähmung im Extensionsverband nicht besserte, wurde 12 Tage nach der Verletzung der N. radialis an der Bruchstelle operativ freigelegt; es war jedoch keine Verletzung an ihm wahrnehmbar; daher Schluß der Wunde, nachdem der Nerv von den übrigens gut stehenden Fragmenten durch eine zwischengepolsterte Schicht Muskelgewebe getrennt und gewissermaßen weich gebettet war. Allmähliches Verschwinden der Lähmung; Heilung mit guter Funktion.

Digitized by Google

Fig. 154 und 155. Normaler Ellbogen eines Erwachsenen im Röntgenbild.

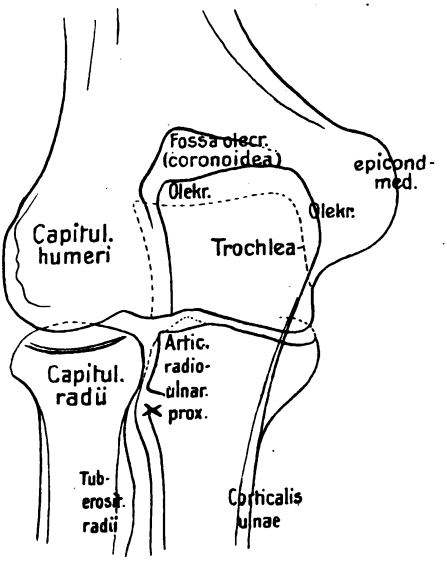

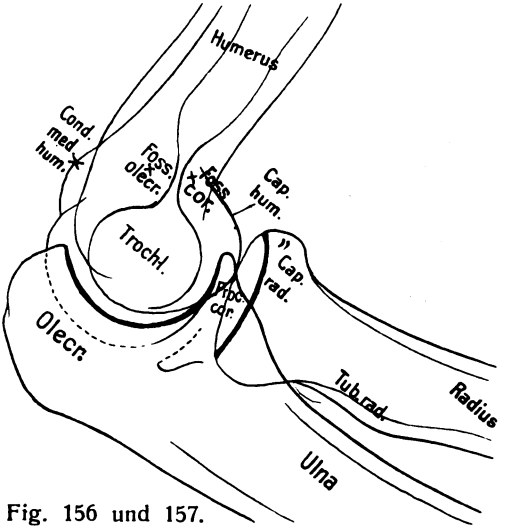

Fig. 156 und 157.
Erklärungsskizzen der Röntgenbilder (Dr. Werner).

Digitized by Google

Fig. 154.

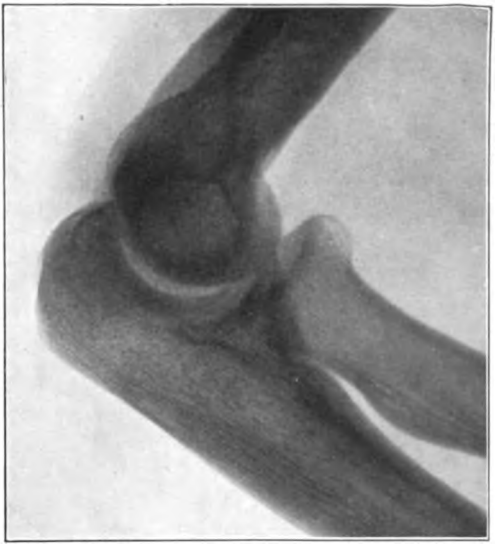

Fig. 155.

Digitized by Google

Digitized by Google

Symptome. Die Dislokation ist in der Regel eine typische. Das gilt besonders für die suprakondylären Querbrüche und für diejenigen Schrägbrüche, welche zu den Extensionsfrakturen nach Kocher gehören; die Dislokation erinnert hier an eine Luxation des Vorderarms nach hinten: das untere Bruchstück ist nach hinten verschoben; hier wirkt der Zug des M. triceps. Bei den Flexionsfrakturen läßt der Verlauf der Bruchlinie eine Dislokation des unteren Bruchstückes nach hinten nicht zu; das spitze Ende der Humerusdiaphyse ist hier nach hinten disloziert (ev. in den M. triceps eingespießt), während es bei den sog. Extensionsbrüchen nach vorn, ev. in den M. brachial. dringen kann.

Fig. 153. Pseudarthrosis humeri nach Fraktur operativ behandelt. (Resektion der Knochenenden mit nachfolgender Silberdrahtnaht, und Knochenstift in die Markhöhle.) 25 jähr. Mann, Röntgenbild.

Bei der **Untersuchung** ist es ein wichtiger Griff, das untere Humerusende an seinen vorspringenden und leicht zu bestimmenden Epikondylen quer fest zu fassen und auf seine etwaige abnorme Verschiebbarkeit gegen den Humerusschaft zu prüfen. Auch durch Verschiebung des Vorderarms gegen den

Digitized by Google

fixierten Oberarm kann eine Fraktur am unteren Humerusende erkannt werden; unter Krepitation tritt dabei abnorme Beweglichkeit auf, auch bietet

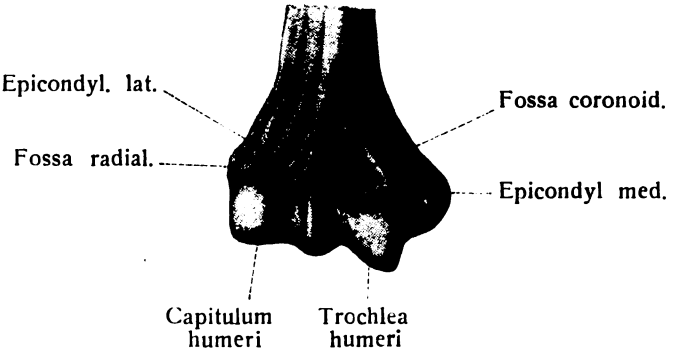

Fig. 158. Bezeichnung nach der revidierten anatom. Nomenklatur.

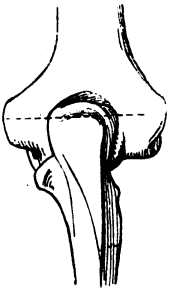

Fig. 159. Die Epikondylenlinie schneidet bei gestrecktem Arm die Spitze des Olekranon.

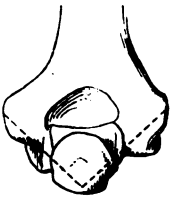

Fig. 160. Die Verbindungslinien der Epikondylen mit der Olekranonspitze bilden ein Dreieck.

der Vorderarm eine gewisse Verschiebbarkeit im Sinne einer Ab- und Adduktion; die Lage des Olekranon zu den Epikondylen ist normal; die Fragmente sind nicht selten direkt fühlbar. Die Reposition der

Digitized by Google

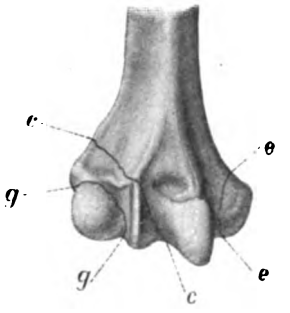

Fig. 161.

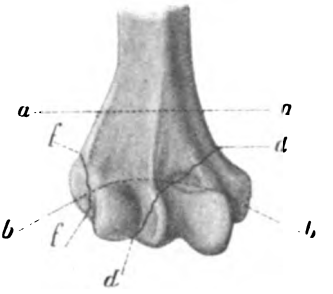

Fig. 162.

Verschiedene Frakturformen am unteren Humerusende.

a. Der suprakondyläre Querbruch (a—a). (Fig. 161.)
b. Der Querbruch des eigentlichen Gelenkfortsatzes (b—b). (Fig. 162.)
c. Der äußere Schrägbruch (c—c). (Fig. 161.)
d. Der innere Schrägbruch (d—d). (Fig. 162.)
e. Der isolierte Bruch des Epicondylus medialis (e—e). (Fig. 161.)
f. Der isolierte Bruch des Epicondylus lateralis (f—f). (Fig. 162.)
g. Intraartikuläre Absprengung des Capitulum humeri (g—g). (Fig. 161.)
h. Längs-, sowie **T, Y** und **V**-brüche durch Kombination verschiedener Bruchlinien.

Fig. 163. Schema einer Extensionsfraktur; Bruchlinie von hinten oben nach vorn unten. Sehr häufig!



Fig. 164. Schema einer Flexionsfraktur; Bruchlinie von vorn oben nach hinten unten. Selten!

Digitized by Google

Luxationsstellung bei Extensionsfraktur ist durch einfachen Zug auch bei gebeugtem Ellbogen zu erreichen; doch tritt die Dislokation beim Nachlassen des Zuges wieder ein.

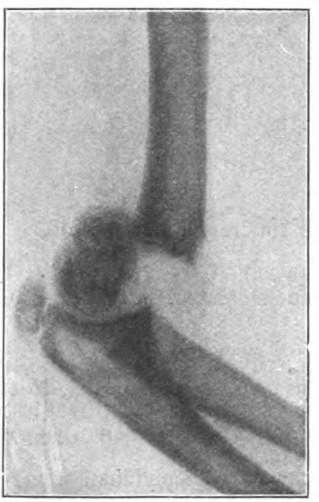

Fig. 165. Frische suprakondyläre Extensionsfraktur des Humerus mit Luxationsstellung des unt. Bruchstückes; Röntgenbild. 15 j. Knabe. Typische Dislokation.

Therapie. Reposition, eventuell in Narkose; man kann dabei auch eine Überkorrektion ausführen, so daß das untere Bruchstück nunmehr in entgegengesetzter Richtung disloziert ist. Fixation mit Schienen (gepolsterte Blechschienen an der Außen- und Innenseite) bei gestrecktem oder bei gebeugtem Ellbogen, je nachdem die Retention leichter ermöglicht wird. Permanente Gewichtsextension an dem gestreckten oder im Ellbogen gebeugten Arm. Bei Kindern kommt man meist mit Schienen aus. Genaue und häufige Kontrolle ist, zumal bei Kindern, sehr wichtig; ich pflege sie beim ersten Verband und oft noch bei späteren Verbänden zu narkotisieren und die Stellung der Fragmente wiederholt im Röntgenbilde zu kontrollieren. Frühzeitiger Beginn mit Mobilisation, Massage usw. Bei unglücklicher Behandlung kann die Heilung auch in Varus- oder Valgusstellung erfolgen und große Steifigkeit zurückbleiben. (Tafel 35.)

Nebenverletzungen. Seltener ist der N. ulnaris als der Radialis und Medianus betroffen (mehrmals völlig durchschnitten gefunden); solche Kompli-

Digitized by Google

kationen sind sofort operativ zu behandeln. Auch die Verletzung der Kubital-Gefäße ist öfters beobachtet (drohende Gangrän des Armes). Von dem Druck der dislozierten Knochenvorsprünge auf die Gefäße in der Ellenbeuge und der Gefahr ischämischer Lähmung ist S. 62 gesprochen.

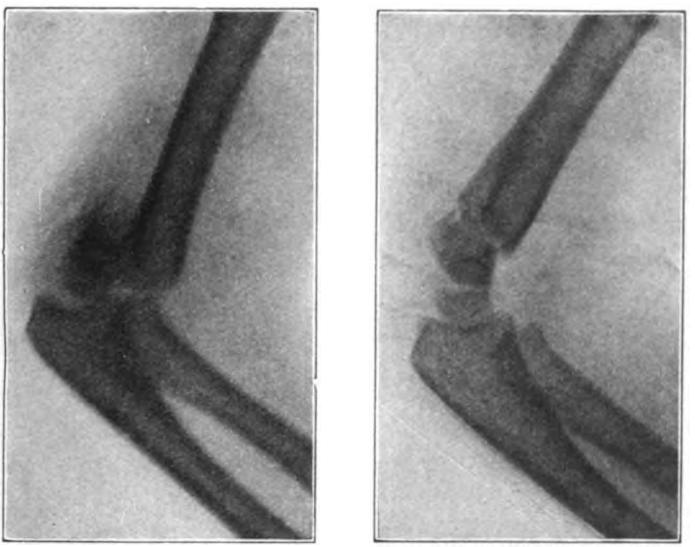

Fig. 166 und 167. Frische suprakondyläre Extensionsfraktur des Humerus, vor und nach der Reposition. 7 j. Knabe, Verband auf Armschiene mit elastischem Zugverband an der Hand.
Fig. 166. Aufn. 1. Oktober 1904. Erhebliche Dislokation.
Fig. 167. Aufn. 5. Oktober 1904. Gute Stellung der Fragmente.

b) **Der Querbruch des eigentlichen Gelenkfortsatzes** (Fractura processus cubitalis s. articularis, Fr. diacondylica (vgl. Fig. 162 Linie b). Es handelt sich hier um einen Querbruch unterhalb der Epikondylen, dem Knorpelrand entlang, also um eine völlig intraartikuläre Verletzung; in praxi geht die Bruchlinie öfters auf extra-kapsuläres Gebiet (Epikondy-

Digitized by Google

len) über. Dieser Bruch ist selten. Er entsteht durch den Fall auf den Ellbogen oder auf die Hand mit Übertragung der Gewalt durch die Vorderarmknochen auf das untere Gelenkende des Humerus; experimentell durch Kompression in der Längsrichtung von unten her.

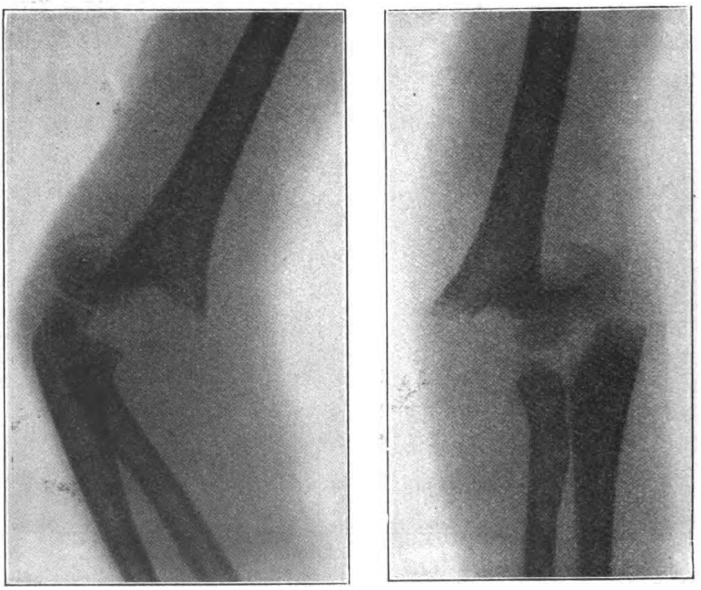

Fig. 168—171. Suprakondyläre Extensionsfraktur des linken hum. 7 j. Knabe. Beh. m. Bardenheuerscher Extension. Köln. 1907.
Fig. 168 u. 169. Frisch vor der Reposition; seitlich und von vorn.

Hierher gehört die **traumatische Epiphysentrennung** am unteren Humerusende, welche in gleicher Richtung verläuft; vgl. Tab. 39 und 34, auch das Textbild Fig. 179. In der Form der Epiphysentrennung, also bei Kindern und jugendlichen Individuen, wird dieser Gelenkbruch relativ am häufigsten beobachtet. Über die Entwicklung der einzelnen

Digitized by Google

Knochenkerne der Epiphyse ist ein anatomischer Atlas nachzusehen.

Symptome einer Gelenkquetschung, geringe Dislokation, einige passive Beweglichkeit fast schmerzlos vorhanden, Stoßschmerz beim Anstoßen des Vorderarmes gegen den Oberarm; bei fixierter Epikondylenlinie ist doch eine gewisse Verschiebung mit

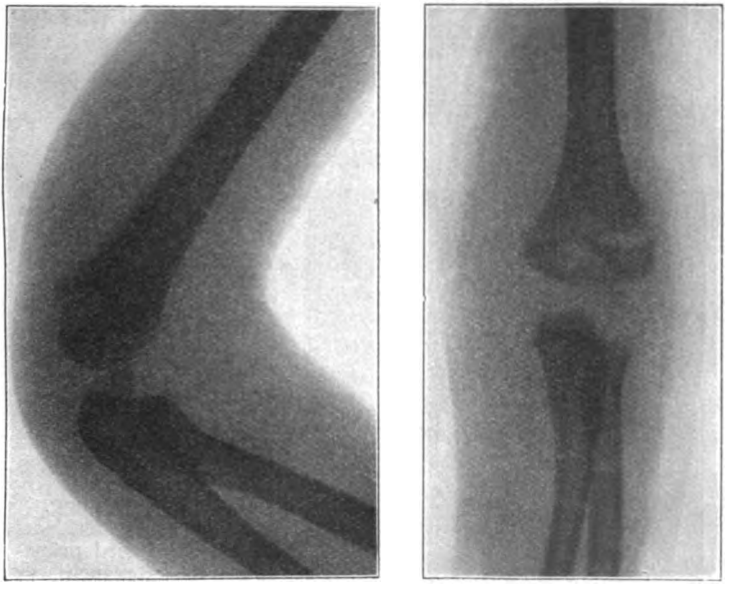

Fig. 170 und 171. Nach der Behandlung; ebenso. Vergl. Fig. 168, 169.

dem Vorderarm im Ellbogengelenk von vorn nach hinten und seitlich ausführbar, wobei ein leises Krepitieren (Knacken) auftritt. Untersuchung in Narkose! Röntgenaufnahme!

Therapie. Reposition. Schienen- oder Zugverband in der Humeruslängsachse abwärts bei gestrecktem oder gebeugtem Vorderarm. Frühzeitige Mobilisation.

Digitized by Google

Fig. 173. Frische Extensionsfraktur 9 j. Knabe. Aufnahme im Schienenverband am 11. 3. 19. Typische Dislokation.

Fig. 174. Derselbe Fall nach Herstellung der Reposition und Retention vermittelst der Knochenbohrschraube und Gipsverband. Aufnahme im Verband am 27. 3. 19. Fall von Kurt Ansinn.

c) d) **Schrägbrüche** am unteren Humerusende. Bei diesen Schrägbrüchen ist entweder der äußere Teil des Gelenkendes oder sein innerer Abschnitt abgebrochen. Sind ausnahmsweise beide abgebrochen, so könnte man das einen doppelten Schrägbruch oder eine Fractura condylica nennen, da die Chirurgen bei dieser Verletzung von einem äußeren und inneren „Condylus" sprechen; in

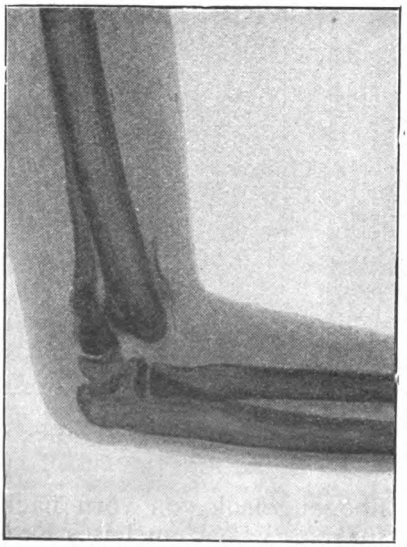

Fig. 172. Ältere suprakondyläre Extensionsfraktur m. Luxationsstellung; Röntgenbild.

Der 10 j. Knabe vor 3 Monaten durch Fall verletzt. Jetzt stumpfwinkelige Kontraktur des Gelenkkopfes, starke osteoplastische Verdikkung am unteren Humerusende und Redialislähmung. Verschiebung des untern Bruchstückes nach hinten durch Callus fixiert; das untere Diaphysenende hemmt die Flexionsbewegung. Operation: Der Nervus radialis wird präparatorisch aufgesucht, er ist völlig durchtrennt, seine Enden im Narbengewebe am Knochen fest verwachsen; Naht des Nerven; Abtragung des unteren Diaphysenendes des Humerus, wonach die Flexionsbewegung sofort fast normal ausführbar. Heilung mit besserer Beweglichkeit im Ellbogen nach langer fortgesetzten Übungen, die Lähmung des Nerv. radialis verschwindet lange nicht; erst 1 Jahr später befriedigender Befund.

Digitized by Google

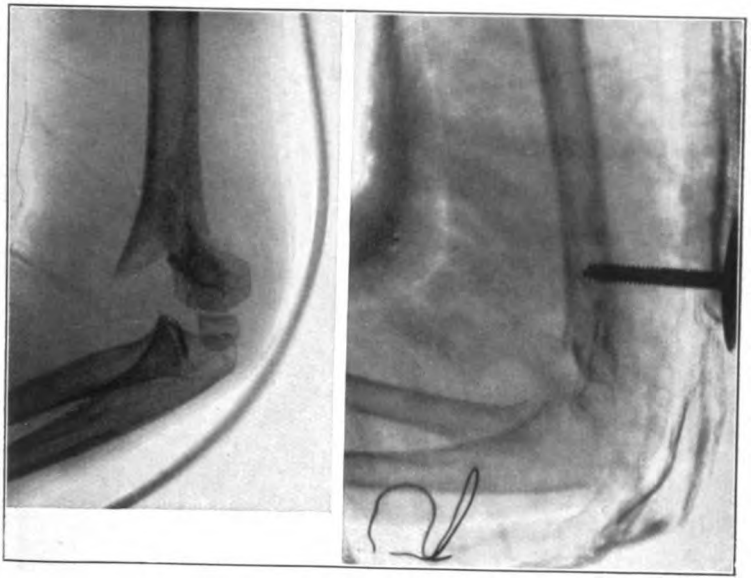

Fig. 173.

Fig. 174.

Digitized by Google

Digitized by Google

der anatom. Nomenklatur fehlt diese Bezeichnung. Die Bruchlinie verläuft natürlich nicht immer in gleicher Weise.

Diese Schrägbrüche sind exquisite Gelenkfrakturen, nicht selten mit schwerer Verschiebung des Vorderarms im Ellbogengelenk verbunden. Eine

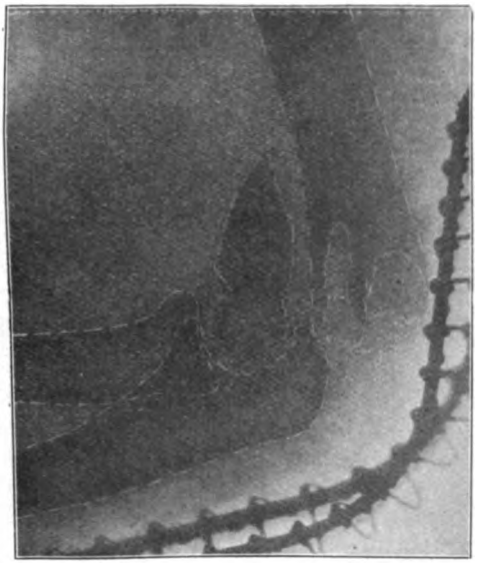

Fig. 175. Flexions-Fraktur am unteren Humerusende mit starker typischer Dislokation, vor der Reposition; Röntgenbild. 22 j. Mann. Heilung in befriedigender Stellung mit guter Beweglichkeit.

genaue Palpation der Knochenvorsprünge und Prüfung auf deren Verschiebbarkeit führt zu einer vorläufigen Diagnose, welche bei starker Schwellung und großer Schmerzhaftigkeit am besten in Narkose gesichert wird. Häufig sind dann Teile der Bruchfläche und des Gelenkendes selbst zu fühlen. Mit der nötigen Kenntnis der normalen Formen und

Digitized by Google

unter Vergleich der gesunden Seite wird es gelingen, eine richtige Vorstellung von der Art der Verletzung zu erhalten. Der Versuch seitlicher Bewegung im Ellbogengelenk (Ab- und Adduktion) bei völliger Streckung desselben und bei Supination der Hand gibt (zuweilen ohne Narkose) bei Schrägbrüchen, welche auch den einen Epikondylus mitbetreffen, ein positives Resultat und die Möglichkeit, die verletzte Seite zu bestimmen. Denn die Neigung ist

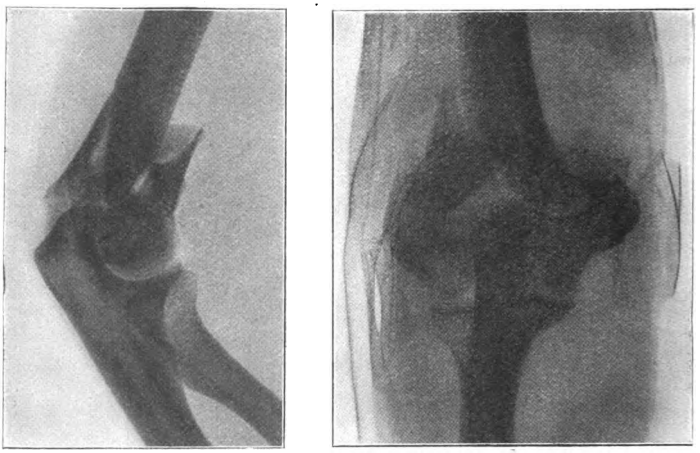

Fig. 176 und 177. Suprakondyläre Flexions- und Stauchungsfraktur des Humerus; Röntgenbilder seitlich und von hinten. Schwere komplizierte Fraktur nach Fall aus dem 3. Stockwerk. Knochennaht. Heilung.

nur nach der gesunden Seite möglich, diejenige nach der verletzten Seite wird durch das erhaltene Seitenband gehemmt, wenn der Gelenkkörper nicht ganz abgebrochen, sondern etwa zur Hälfte erhalten ist.

c) **der äußere Schrägbruch** (Fract. obliqua ext., Fract. condyli ext.). Vgl. Tab. 34, Fig.. 4 — Tab. 35, Fig. 1 und 1a. — Er ist die häufigste Form des

Digitized by Google

Schrägbruches und überhaupt eine häufige Verletzung. Er entsteht durch direkte auf den äußeren Gelenkteil einwirkende Gewalt, oder indirekt durch Fortpflanzung der Gewalt mittels des Radius (Fall auf die Hand), oder durch Fortpflanzung mittels des Olekranon seitlich von innen nach außen (Fall auf den inneren Teil des Ellbogens bei abduziertem Arm).

Symptome. Möglichkeit abnormer Adduktion des gestreckten Vorderarmes; die normale Abduktionsstellung bei gestrecktem Arm (lateralwärts offener Winkel) ist zuweilen verschwunden; heftiger Stoßschmerz bei Druck mittels des Vorderarms in Abduktionsstellung; direkte Verschiebbarkeit des abgebrochenen Gelenkstückes mit dem leicht fühlbaren Epicondylus lat. gegen den übrigen Teil des Humerus; dabei Krepitation. Das abgesprengte Knochenstück ist häufig nach oben verschoben (durch den Druck des Radius bzw. den Zug des Bizeps und der gesamten Vorderarm-Muskulatur (Entstehung eines Cubitus valgus) und mit dem Gelenkteil nach vorn gedreht (flektiert).

Fig. 178. Radialislähmung nach komplizierter Fraktur am unteren Humerusende; Narbe am Ellenbogen. (8 j. Knabe.)

Die **Prognose** ist im ganzen nicht gut, denn es kann leicht eine Verschiebung des Bruchstückes zurückbleiben, welche an dieser Stelle zur Einschränkung der normalen Bewegungsexkursion durch abnorme Knochenvorsprünge (Knochenhemmung) Veranlassung gibt. Bei Kindern und jugendlichen Individuen kann zwar im Laufe der Zeit, bei gehöriger Übung und bei Benutzung passender Apparate das Hindernis etwas abgeschliffen und die Beweglichkeit gebessert werden, aber völlige Wiederherstellung tritt in diesen Fällen doch niemals ein;

Digitized by Google

auch kann eine Valgusstellung (Cubitus valgus) dauernd bestehen bleiben. (Vgl. Taf. 35, Fig. 1 u. 1a).

Therapie. Exakte Reposition durch Beugung am pronierten Vorderarm und direkten Druck, in Narkose. Dann Schienenverband in der passendsten Stellung, eventuell in wechselnder Stellung (bald gestreckt, bald in Beugestellung des Ellbogens). Auch permanente Extension kann nützlich sein, besonders als Zug in der Längsrichtung des Oberarms bei gebeugtem Vorderarm.

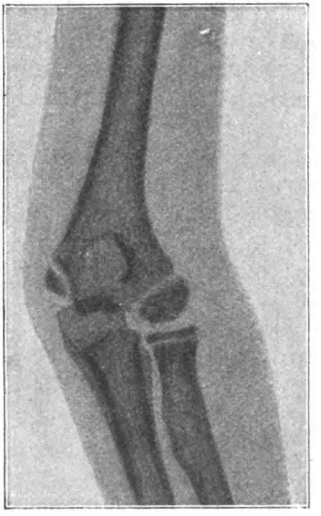

Fig. 179. Unteres Humerusende bei einem 10j. Knaben, normal, Röntgenbild. Die Kenntnis der in diesem Bild erkennbaren normalen Epiphysenlinien ist ungemein wichtig zur richtigen Beurteilung von Röntgenbildern bei Kindern; mit Unrecht wird gelegentlich das Vorhandensein einer Absprengung des Epicondylus int. und ein äußerer Schrägbruch aus dem Röntgenbild diagnostiziert. (Vgl. Tab. 39, Fig. 3)

d) Der **innere Schrägbruch** (Fr. obliqua int., Fr. condyli int.) ist viel seltener; entsteht durch Druck gegen den medialen Teil des Gelenkrandes (Fall auf die Mitte des Ellbogens).

Symptome. Erheblicher Stoßschmerz; durch Druck wird das Fragment aufwärts verschoben, dabei Krepitation; abnorme Abduktionsmöglichkeit bei gestrecktem Arm, direkte Verschiebung des Fragmentes gegen den Humerus möglich. — **Prognose** bei geringer Dislokation günstig.

Therapie. Reposition durch Zug bei gebeugtem Vorderarm; Schienenverband.

e) f) **Brüche der Epikondylen.** (Fr. epicondylica.) Dieselben kommen

Digitized by Google

isoliert für sich allein vor oder als Komplikation bei Luxation nach außen bzw. innen; im letzteren Fall durch Abriß. Die **Diagnose** ist aus der Verlagerung und Verschiebbarkeit des Knochenteils leicht zu stellen. Außerdem zeigt sich bei Bewegungen im Ellbogengelenk, daß diese innerhalb mäßiger Aus-

Fig. 180. Suprakondylärer Bruch von dem Charakter eines inneren Schrägbruches; m. Dislokation geheilt. Reichlicher Callus am oberen Ende des distalen Bruchstückes.

Fig. 180 a. Schwerer Gelenkbruch (innerer Schrägbruch) mit Längsverschiebung des Bruchstückes. Reposition in Narkose und Dauerzugbehandlung mit frühzeitiger Mobilisation.

dehnung im Sinne von Beugung und Streckung frei und schmerzlos sind, während sie bei starker Beugung oder starker Streckung infolge von Spannung der Lig. lateralia und dadurch bewirkter Zerrung an den Bruchflächen, heftigen Schmerz erzeugen. Freilich ist dieses von Hüter angegebene Symptom bei kleinen Kindern nicht nachzuweisen; auch trifft es nicht

Digitized by Google

zu, wenn der abgebrochene Epikondylus stark disloziert ist.

e) **Bruch des Epicondylus medialis** (Fractura epicondyli med., Fr. Epitrochleae [Bähr]). Eine häufige Verletzung; seltener direkt durch Fall, Stoß gegen den Epikondylus; viel häufiger indirekt durch Abriß mittels des Lig. collaterale med. bei Abduktionsbewegung des Armes, welche zuerst zu dieser Fraktur und bei weiterer Fortsetzung zur Luxation des Vorderarms nach außen führt.

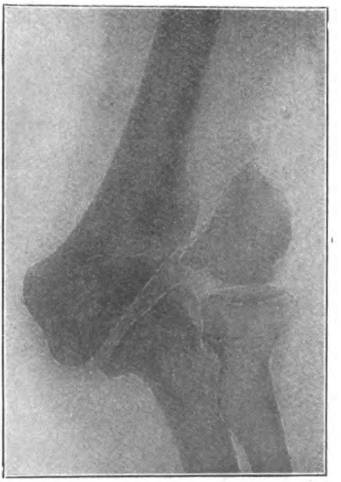

Fig. 181. Äußerer Schrägbruch, vor Jahren entstanden und in dieser Weise ausgeheilt. Das abgesprengte Stück ist aufwärts verschoben, nicht knöchern angeheilt; die Knochenenden abgeschliffen. 39 j. Mann.

Symptome. Der bewegliche Epikondylus findet sich zuweilen nur wenig nach abwärts disloziert, zuweilen stark (bis unter das Niveau der Trochlea) herabgedrückt. Umschriebener Bluterguß. Abnorme Abduktion ist möglich.

Therapie. Bei stärkerer Verschiebung des Knochenstückes die operative Fixation, bei veraltetem Falle Exzision desselben. Diese Fraktur ist fast immer ein Rißbruch und gewissermaßen eine Vorstufe der Luxation nach außen (vgl. Tab. 37).

f) **Bruch des Epicondylus lateralis** (Fract. epicondyli ext., Fr. Epicapituli [Bähr]). Eine seltene Verletzung. Ich habe sie nach Analogie der vorher beschriebenen bei Luxation des Vorderarms nach

Digitized by Google

innen gesehen. Diagnose und Therapie nach den obigen Angaben.

g) **Intraartikuläre Absprengung des Capitulum humeri** (Fr. capituli hum.), kommt nach Lorenz in zwei typischen Formen vor und zwar als partielle oder totale.

Die partielle (Fr. capit. hum. partialis) (Fr. rotulare partialis Kocher) ist nur eine Abschälung des Knorpelüberzuges mit anhaftender Knochensubstanz bei jugendlichen Individuen. Sie entsteht durch indirekte Gewalt, z. B. Fall auf die Hand und Übertragung des Stoßes durch den Radius. Sie zeigt nach plötzlichem Schmerz die Erscheinungen einer Distorsion (Erguß spärlich), Bewegungen im Ellbogen frei bis auf eine plötzlich dabei auftretende Behinderung der Strekkung (selten auch der Supination) durch Einklemmung des verschobenen Stückes, Druckempfindlichkeit und flache Prominenz oberhalb des Radiusköpfchens (zwischen Olekranon, Radiusköpfchen und Epicond. ext.); denn das Stückchen pflegt nach hinten verschoben zu sein.

Fig. 182. Fr. des Epicondylus medialis durch Fall auf den r. Arm; frisch. 14 j. Knabe. Reposition in Narkose.

Die totale (Fr. cap. hum. totalis) ist durch Absprengung des ganzen Knochenvorsprungs charakte-

Digitized by Google

risiert. Sie entsteht durch Fall auf den gebeugten Ellbogen, also durch direkte Gewalt. Sie zeigt Verschiebung des Knochenstückes nach vorn in die Ellenbeuge, wo es durch Kallus fixiert werden kann, zuweilen volle Umdrehung des Fragments; Gelenk- und Weichteile sind stärker beteiligt.

Fig. 183. Fraktur des Capitulum humeri durch Fall die Treppe hinab. 9 j. Knabe. — Operation, das abgesprengte Capitul. durch Nagel fixiert. Feine Drahtnähte der Hautwunde. Heilung. Chir. Kl. Würzburg.

In beiden Fällen handelt es sich um eine rein intraartikuläre Fraktur; das abgesprengte Knochenstück befindet sich als Corpus mobile (Gelenkmaus) im Gelenk. Die **Therapie** kann nur in der Exzision des Stückchens von einem lateralen Schnitte aus bestehen.

h) **Längsbruch am unteren Humerusende** (Fract. intercondylica [Hüter]). Vgl. Tab. 34, Fig. 3.

T-Bruch (Fract. condylo-intercondylica). Vgl. Tab. 34, Fig. 3.

Y- und V-Bruch (doppelter Schrägbruch).

Diese schweren Frakturen sind häufig nicht allein mit Fraktur am oberen Gelenkende der Vorderarmknochen (vgl. Tab. 34, Fig. 1 b), sondern auch durch Weichteilwunden kompliziert. Zu Längsbrüchen erscheint das untere Humerusende disponiert, wie auch das von einer Schußverletzung der Diaphyse stammende Präparat (Tab. 34, Fig. 2) zeigt. Die

Digitized by Google

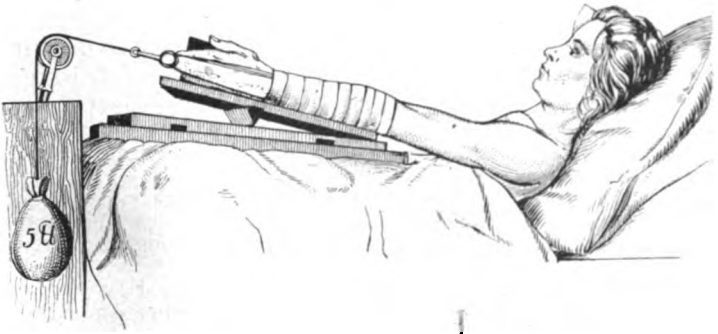

Fig. 184. Extensionsverband am Vorderarm zur anfänglichen Behandlung eines T-bruches, wenn nicht Zug bei gebeugtem Ellbogen besser ist.

Fig. 185. Improvisierter Extensions-Verband für Frakturen am Ellbogen und für Vorderarmfraktur. Zugwirkung durch eingeschalteten Gummischlauch und das Federn der Schiene.

Digitized by Google

Tab. 35.

Valgus- und Varusstellung im Ellbogen nach Fraktur am unteren Humerusende.

Fig. 1. Alter Schrägbruch am unteren Humerusende mit Entstehung eines Cubitus valgus. Das Präparat zeigt die schwere Veränderung im Gelenk, welche nach der Absprengung des Capitulum humeri (vgl. Tab. 34, Fig. 4) eintrat. Arthritis deformans des Gelenkes: wulstige Verdickung des Capitulum radii, Atrophie an den überknorpelten Gelenkenden, spärliche Knochenverdickung in deren Umgebung.

Fig. 1a. Derselbe Befund wie in Fig. 1 am Lebenden. Der 34 j. Mann hatte 2 Jahre vorher eine Fraktur erlitten, welche schief heilte. Die Abbildung ist nach einer Photographie angefertigt.

Fig. 2. Alter Knochenbruch am unteren Humerusende mit Entstehung eines Cubitus varus. An dem Präparat ist der Gelenkfortsatz wenig verändert; die Deformität ist infolge eines suprakondylären Schrägbruches, der mit Verschiebung heilte, eingetreten. Am Präparat sieht man die Verdickung des Humerusendes von vorn nach hinten; geringer Grad von Arthritis deformans.

Fig. 2a. Cubitus varus am Lebenden nach Fraktur am unteren Humerusende.

Diagnose ist nicht unmöglich: jeder seitliche Teil des unteren Humerusendes ist gegen den andern und gegen den Humerus selbst verschiebbar. **Therapie** Behandlung etwa vorhandener Wunden. Anfangs Zugverband in Streck- oder Beugestellung.

Methoden zur Behandlung der tiefen Oberarm- und der Vorderarmbrüche.

Fixationsverbände sind nur nach gut gelungener Reposition (Kontrolle im Röntgenbild!) und wenn keine Neigung zur Dislokation besteht, zu verwenden. Ausführung als geschlossener Gipsverband, Gips- ,Draht- oder Blechschienenverband. Die Stellung des Ellbogens muß je nach der Eigentümlichkeit des Falles, gestreckt oder in stumpfen bis spitzen Winkel gebeugt, bestimmt werden. Oft wird die Fixation mit Vorteil abwechselnd in Streckung und Beugung des Ellbogens durchgeführt, so daß jede Periode nur einige Tage dauert; die Gefahr einer Gelenksteifigkeit wird so vermieden. Gerade dazu eignen sich unsere biegsamen gepolsterten Blechschienen, weil sie bei jedem Verbandwechsel leicht und schnell umgebogen und in die andere Stellung gebracht werden können.

Digitized by Google

Fig 1.a

Fig 1

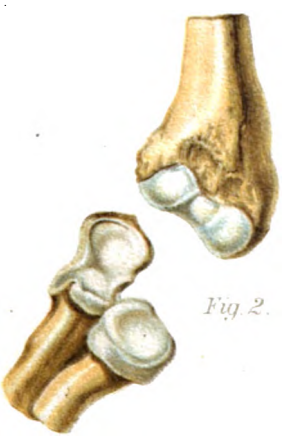

Fig 2.

Fig 2.a

Digitized by Google

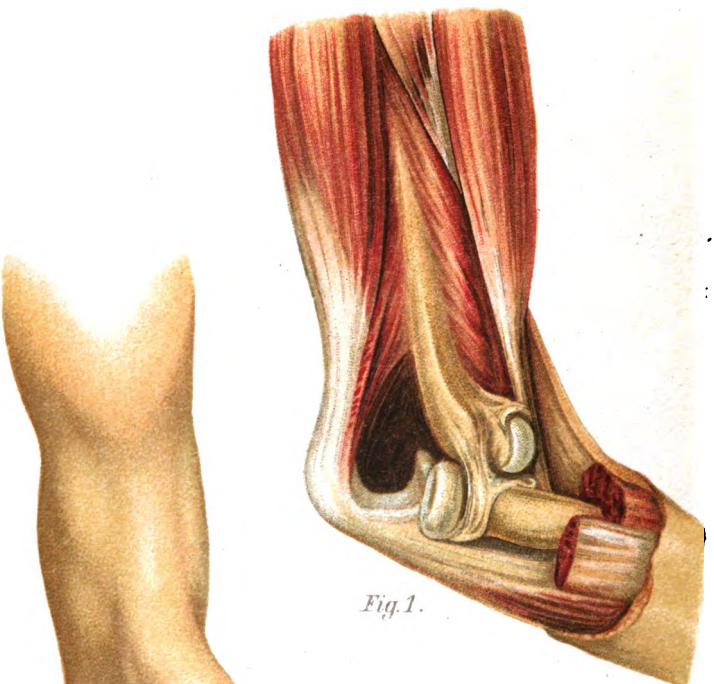

Fig. 1.

Fig. 2.

Digitized by Google

Tab. 36.

Luxation des Vorderarms nach hinten.

Fig. 1. Anatomisches Präparat einer Luxation nach hinten, an der Leiche hergestellt; rechter Arm. Man sieht den Humerusschaft und sein unteres Gelenkende; unter demselben und nach hinten disloziert das Radiusköpfchen und die Gelenkgrube (Incisura semilunaris) am oberen Ulnarende. Sehr interessant ist die hier ganz nach der Natur gegebene Darstellung des äußeren Seitenbandes und des Lig. annulare. An der Vorderseite des Humerus ist der M. biceps brachii mit seiner Sehne, unter ihm der M. brachialis zu sehen; hinter dem Humerus ist der Triceps mit seinem Ansatz an der Spitze des Olekranon erkennbar.

Fig. 2. Dieselbe Luxationsform am Lebenden, rechter Arm. Der Arm steht stumpfwinkelig gebeugt, die Gegend der Olekranonspitze prominiert in abnormer Weise; daneben ist der rundliche Vorsprung des Capitulum radii. Die Längsachse des Humerus trifft nicht das Ende des Vorderarmes, sondern teilt diesen in einen kurzen hinteren und langen vorderen Abschnitt.

Unter allen Umständen muß frühzeitiger und häufiger Verbandwechsel die Vornahme direkter aktiver und passiver Behandlung der Bruchstelle und Bewegungen gestatten.

Zugverbände in Bettlage sind nach allgemeinen Regeln anzulegen; Ellbogen dabei gestreckt oder gebeugt. Zuweilen doppelter Zug: am Oberarm in dessen Verlängerung abwärts und am Vorderarm je nach der Ellbogenstellung in anderer Richtung! Dabei kann ein schleifendes Arm- und Handbrett benützt werden, um den Reibungswiderstand auf der Unterlage möglichst klein zu halten; die Hand steht dabei in Supination (vgl. Fig. 184). Auch können seitliche Züge dabei verwendet werden, wenn nicht direkte Belastung einer Stelle z. B. durch Sandsäcke ausreicht.

Von jeher war man bemüht, an der oberen Extremität eine Zugwirkung durch tragbare Schienen zu erzielen.

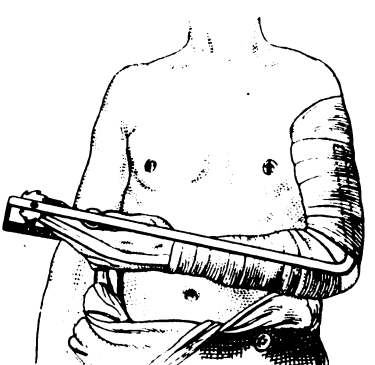

Fig. 186. Extensionsschiene nach Wahl für Brüche am unteren Humerusende, sowie an Vorderarm, Handwurzelknochen und Phalangen.

Digitized by Google

Zu diesem Zweck stehen verschiedene einfache Methoden zur Verfügung. Die Cramerschen Drahtschienen habe ich zu diesem Zwecke verwendet; die Art und Weise ergibt sich aus Fig. 185, Zug in der Richtung des supinierten Vorderarms gegen das untere, abgebogene Ende der Schiene, Gegenzug bezw. fester Punkt am unteren Ende des Oberarms, wo die Schiene mit genügender Polsterung gut angelegt sein muß.

Ferner stehen die Schienen von Borchgrevink zur Verfügung, sowie der Wahlsche Schienenzugverband, dessen Verwendung für Ellbogen- und Vorderarmbrüche aus Fig. 186 zu ersehen ist.

Auch die Verwendung der übrigen zur Behandlung der hohen Oberarmbrüche angeführten Schienen ist möglich. — Nur immer frühzeitiger Verbandwechsel und fleißige Mobibilisation! Unser Ziel, die Behandlung dieser Knochenbrüche mit Dauerzug und mit Ermöglichung freier Gelenkbewegung durchzuführen, wird in ausgezeichneter Weise durch den Hebel-Extensionsverband von Kurt Ansinn erreicht. Er ist im Bett (Nachts) und im Gehen und Sitzen anwendbar; vgl. die Abbildungen auf S. 84, wo das Prinzip des gleicharmigen Hebels zur Wirkung gebracht ist. Durch ungleiche Hebellänge (Prinzip des einarmigen Hebels) läßt sich gleichzeitig eine nach vorn oder hinten verschiebende Wirkung auf das kurze untere Bruchstück erzielen.

5. Ellbogen.

A. Luxationen.

Für die Untersuchung der Luxationen im Ellbogengelenk ist eine genaue Kenntnis der Konturen des normalen Gelenkes unerläßlich. Man fühlt die Epikondylen, das Olekranon und ihre gegenseitige Lage bei verschiedenen Stellungen des Gelenkes; unter dem Epicondylus lateralis das Capitulum radii, besonders deutlich, wenn der Vorderarm proniert und supiniert wird. Bei Luxationsstellung sind die Gelenkenden selbst oft sehr deutlich abzugreifen, so das Capitulum radii mit seiner zentralen Delle, das Capitulum humeri, die Trochlea, das obere Ende der Ulna. Es gehört zur exakten Untersuchung, daß man nicht nur einen und den andern Knochenvorsprung zu erkennen glaubt, sondern, daß man die Lage **aller** Knochenpunkte nachweist, auch in

Digitized by Google

ihrem gegenseitigen Verhältnis zueinander, und daß man ihre Lage kennt, auch wenn sie zum Teil vielleicht nicht direkt palpiert werden können. Man nehme ein Armskelett zur Hand bei dem Studium dieser Verletzungen!

Man unterscheidet die Luxation der beiden Vorderarmknochen (Luxatio antebrachii) und die Luxation eines Knochens allein (Luxatio radii, Lux. ulnae).

a) Luxatio antebrachii posterior. Tafel 36. Keine Verrenkung ist an der Leiche leichter herzustellen als diese. Durch Überstreckung kommt es zu einem Einriß der Gelenkkapsel an der Vorderseite, das Olekranon stemmt sich dabei in die Fossa supratrochlearis post (Fossa olecrani); wird nach Auseinanderhebelung der Knochen am Vorderarm ein Rückstoß nach hinten ausgeführt und im Ellbogen gebeugt, so ist die Luxation fertig. Der Arm ist dabei im Ellbogen stumpfwinklig flektiert. Weiterer Flexion steht als Hindernis der Druck des Proc. coronoideus gegen den Gelenkkörper des Humerus bzw. die Spannung des Trizeps entgegen.

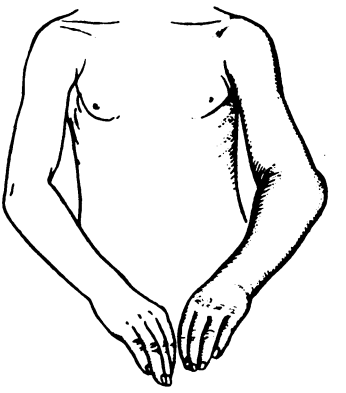

Fig. 187. Frische Luxation des linken Vorderarmes nach hinten; 14 j. Knabe. Schwellung, Prominenz des Olekranon, Verkürzung des Vorderarms. — Reposition, Heilung.

Auch am Lebenden ist die Luxation häufig und kommt oft durch den gleichen Mechanismus zustande; doch soll auch durch Hyperflexion und durch forzierte Seitenbewegung, oder durch eine das untere Humerusende direkt von hinten treffende Gewalt die Luxation entstehen können.

Digitized by Google

Die **Symptome** sind leicht verständlich; der Vorsprung des Olekranon ist sichtbar. Das untere Humerusende ist unter den Weichteilen der Ellenbeuge versteckt, aber etwas deutlicher zu fühlen, wenn die Luxation frisch und die Schwellung geringer ist. Nur bei ausgedehnter Zerreißung dieser Weichteile (M. brachialis int., Nerven, Gefäße) ist es dicht unter der Haut zu fühlen, es kann aber auch (bei komplizierten Luxationen) in einem Schlitz der Haut sichtbar sein. Die Längsachse des Humerus

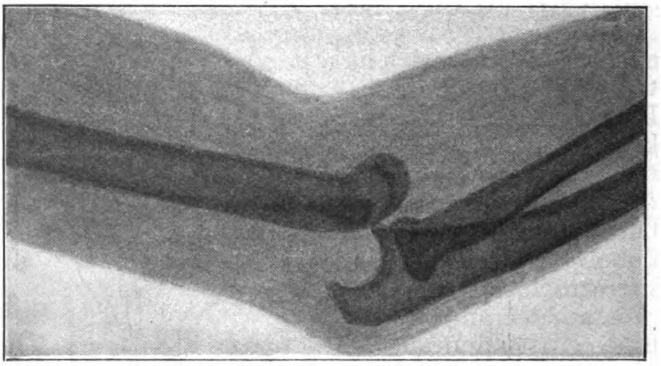

Fig. 188. Luxatio antebrachii posterior, Röntgenbild. Veraltete Luxation, 25 j. Mann; Reposition. Heilung.

trifft den Vorderarm nicht an seinem Ende, wie normal, sondern so, daß ein kleiner Teil von ihm nach hinten hervorsteht. Olekranon und capitulum radii sind der direkten Palpation zugänglich und bei geringen Bewegungen des Vorderarmes deutlich zu kontrollieren. Die Epikondylen finden sich in abnormer Entfernung von dem Olekranon: das untere Humerusende gestattet keine abnorme Beweglichkeit wie bei der Fractura supracondylica. Der Humerus ist unverkürzt. Ein Zug an dem Vorderarm nach vorn bringt die Dislokation nicht zum Verschwinden.

Schwieriger kann die **Diagnose** sein, wenn komplizierende Verletzungen, wie z. B. Fraktur des Proc.

Digitized by Google

coronoideus vorliegen; auch gleichzeitige Fract. humeri supracondylica ist beobachtet, und Fraktur des Olekranon. Bei Fraktur der Trochlea kann der Vorderarm mit diesem Bruchstück nach hinten disloziert werden unter Luxation des Capitulum radii.

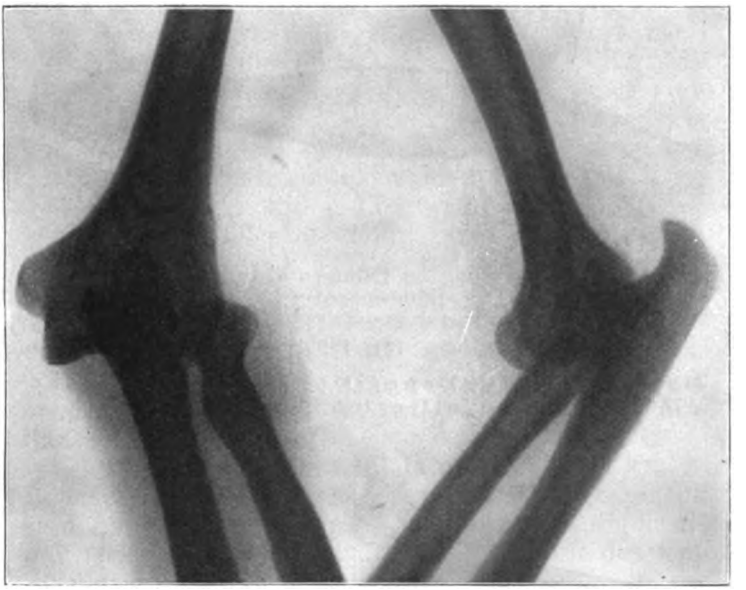

b a

Fig. 189a und b. Lux. antebrachii post., seitlich und von vorn. 25j. Mann. Man erkennt das abnorme Vorspringen des Olekranon, des Capit. radii und des Epicond. med. mit dem Rande der Trochlea.

Die **Prognose** kann durch Komplikationen ungünstig werden, sonst muß nach der Reposition die volle passive und aktive Beweglichkeit wieder erlangt werden.

Therapie. Der Modus der Reposition ist in Fig. 190—193 dargestellt. Wie bei jedem Scharniergelenk ist die Reposition durch einfachen, wenn

Digitized by Google

Repositionsverfahren bei der Luxation des Vorderarms nach hinten.

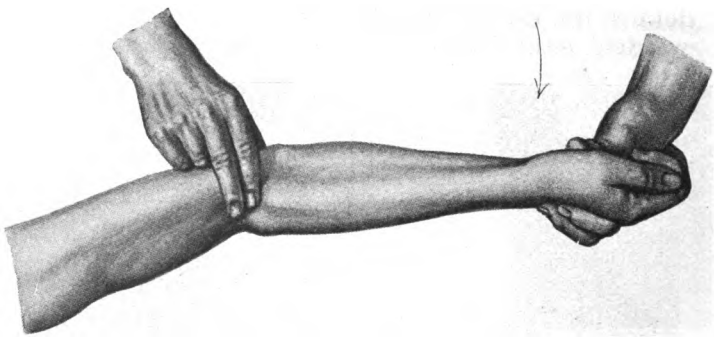

Fig. 190. Überstreckung im Ellbogen als erster Akt des Repositionsmanövers.

Fig. 191, 192, 193.
Darstellung des Repositionsmanövers am skelettierten Arm.



Fig. 191. Ausführung der Überstreckung.

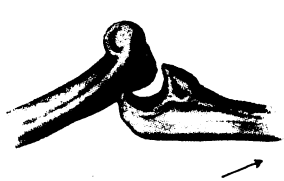

Fig. 192. Zug am Vorderarm.



Fig. 193. Flexionsbewegung.

Digitized by Google

auch noch so kräftigen Zug nicht zu erreichen. Die Einrichtung muß ohne jede Gewalt, sozusagen spielend vor sich gehen, in der Regel in Narkose. Man bringt den supiniert gehaltenen Vorderarm zuerst wieder in Überstreckung, um die Verhakung des Proc. coronoideus in der Fossa olecrani zu lösen. Dann bringt ihn ein mäßiger Zug am Vorderarm nach vorn, während die andere Hand die kranke Ellbogengegend seitlich umfaßt und die Stellung kontrolliert; auch kann die andere Hand die Reposition sehr fördern, indem sie mit dem Daumen vorn auf das untere Humerusende, mit den übrigen Fingern (besonders mit 2. und 3. Finger) hinten auf Radiusköpfchen und Olekranon im Sinne der Reposition einen direkten Druck ausübt. Bei nun folgender Flexion ist diese frei und ohne Hindernis ausführbar; die Dislokation ist verschwunden, der normale Kontakt des Gelenkes ist wieder hergestellt.

Nachbehandlung: 14tägige Fixation mit wiederholtem Verbandwechsel, Massage; dann Mobilisation.

b) **Luxatio antebrachii lateralis.** Tafel 37.

Auch seitliche Luxationen im Ellbogengelenk sind nicht selten; die nach außen ist häufiger als die nach innen, meistens mit einer Fraktur des Epicondylus med. verbunden. Diese Fraktur ist die Folge einer direkten Abquetschung bei dem zur Luxation führenden Fall oder eine Rißfraktur durch den Zug des Seitenbandes, und betrifft denjenigen Epikondylus, von welchem der Vorderarm weiter entfernt wird; also Lux. nach außen mit Fraktur des Epicond. internus und umgekehrt.

Der Vorderarm bleibt dabei meistens noch in einem, wenn auch abnormen Kontakt mit dem Humerus, so die Ulna mit der Eminentia capitata bei der Luxation nach außen; das Capitulum radii steht dann frei nach außen vor. In der Regel ist der Vorderarm gleichzeitig auch nach hinten verschoben, so daß also eine Kombination von

Digitized by Google

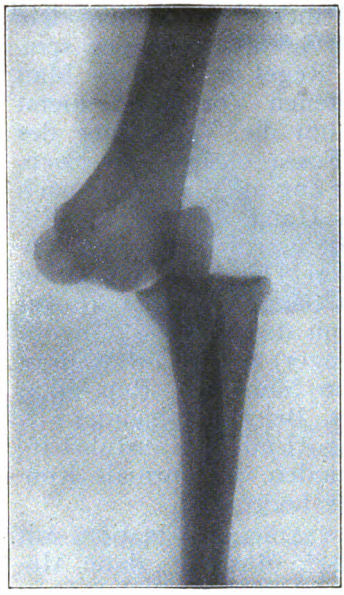

Fig. 194.

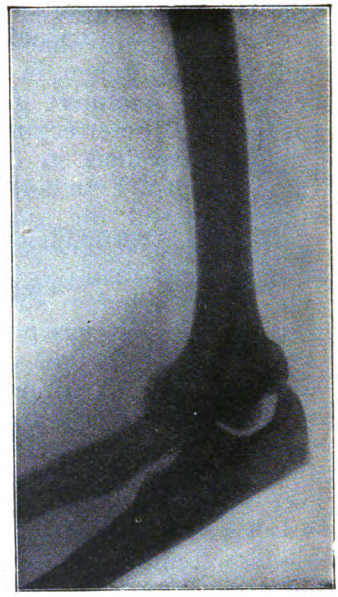

Fig. 195.

Fig. 194. Seitliche Luxation des Vorderarms nach außen. 47 j. Mann. Bei Fig. 194 Aufnahme von hinten her, so daß die laterale Verschiebung der Vorderarmknochen, besonders das freie Herausragen des Capitulum radii sehr deutlich ist. Bei Fig. 195 ist die Aufnahme seitlich; man erkennt, daß die Gelenkenden nicht aufeinanderpassen, sondern eine Spalte zwischen sich haben. Die rotatorische Verschiebung ist in beiden Figuren deutlich. Reposition war leicht; Heilung.

Luxation nach der Seite und nach hinten vorliegt (Luxatio posterior ext. oder posterolateralis). Während die Luxation nach hinten bei intakten Seitenbändern geschehen kann (wenn auch freilich das Lig. med. meistens dabei zerrissen ist), ist die Luxation nach der Seite in der Regel mit stärkerer Bandzerreißung oder mit Fraktur eines Epikondylus (wie erwähnt) verbunden.

Digitized by Google

Die geschilderte Form wird auch unvollständige Luxation genannt im Gegensatz zu der vollständigen Verschiebung der Knochen, wobei kein Teil der einen Gelenkfläche mehr mit einem Teil der andern im Kontakt steht.

Zum Zustandekommen der seitlichen Luxationen gehört immer eine seitliche Abknickung im Ellbogen im Sinne einer Ab- oder Adduktionsbewegung. Die Kapsel ist dabei in großer Ausdehnung, auch seitlich, eingerissen.

Die **Symptome** einer vollständigen Luxation nach der Seite, etwa nach außen, sind unverkennbar.

Bei der unvollständigen Luxation nach außen (Tafel 37) ist die Prominenz des Capitulum radii für das Auge, wie für den palpierenden Finger deutlich. An der inneren Seite ist die Trochlea z. T. abzugreifen; der Epicondylus int. abgesprengt zu fühlen, oder als starker Vorsprung kenntlich. Bei leisen Bewegungen (Untersuchung in Narkose) ist alles deutlich.

Bei der unvollständigen Luxation nach innen (L. postero-medialis) steht der Epicondylus lat. stark vor oder ist abgebrochen; innen prominiert die Ulna, deren Gelenkfläche zu palpieren ist, das Radiusköpfchen steht an der Trochlea; das Capitulum humeri ist teilweise abzutasten.

Prognose von den Komplikationen abhängig.

Therapie. Am schonendsten gelingt die Reposition in Narkose bei Hyperextension und direktem seitlichem Druck mit der anderen Hand, mit folgendem Zug und Flexion. Ist eine Interposition vorhanden, so sind ausgiebige seitliche Bewegungen (Hyperextension mit Abduktion usw.) zuweilen nützlich. Gelingt die Reposition nicht, so ist das Hindernis mit dem Schnitt (Arthrtomie, am besten bilateral) zu entfernen; auf diese Weise werden vorzügliche Resultate erzielt.

Digitized by Google

c) **Luxatio antebrachii anterior,** wobei der Vorderarm nach vorn verschoben ist. Eine sehr seltene Verletzung, deren Vorkommen ohne gleichzeitigen Bruch des Olekranon überhaupt früher geleugnet wurde. Diese Luxation kann durch Stoß oder Fall auf das Olekranon bei maximaler Flexion im Ellbogen entstehen.

Symptome. Der Vorsprung des Olekranon fehlt an normaler Stelle, und die Form des unteren Humerusendes ist an seiner Rückseite abzutasten. Steht das Olekranon mit seiner Außenseite noch im Kontakt mit der Trochlea (der Arm in fast gerader Stellung), so ist es eine unvollständige Luxation; bei der vollständigen Luxation findet sich der Höcker des Olekranon vor der Gelenkfläche des unteren Humerusendes (der Arm spitzwinkelig gebeugt). Reposition durch direkten Druck bei mäßiger Extension.

d) **Luxatio antebrachii divergens** so, daß die Ulna nach hinten, der Radius nach vorn luxiert ist und so der Humerus keilförmig zwischen Ulna und Radius eingetrieben erscheint. Diese Verletzung ist sehr selten. Die einzelnen Knochenteile sind dabei in ihrer abnormen Stellung direkt durchzupalpieren. Bei der Reposition ist jeder Knochen für sich zu behandeln, die Ulna durch Überstreckung und Zug und dann der Radius durch direkten Zug.

e) **Isolierte Luxation der Ulna,** sehr selten, kann entstehen durch einen Fall auf die Hand bei Überstreckung und Pronation des Vorderarms. Symptome wie bei einer Lux. antebrach. posterior, nur daß das Radiusköpfchen sich nicht disloziert findet; der Ellbogen zeigt Varusstellung; die ulnare Seite des Vorderarms ist verkürzt. Reposition durch Überstreckung und Zug.

f) **Isolierte Luxation des Radius,** eine weniger seltene Verletzung, welche in verschiedener Form vorkommt. Als Nebenverletzung ist Läsion des N.

Digitized by Google

radialis beobachtet worden. Das Capitulum radii kann nach vorn, nach hinten oder nach außen luxiert werden:

Nach außen sehr selten in reiner Form, öfter kompliziert mit Fraktur der Ulna im oberen Drittel; vgl. Tab. 41; das Köpfchen ist am Außenrande des Condylus lat. zu fühlen, die radiale Seite des Vorderarms ist verkürzt, Ellbogen also in Valgusstellung. Reposition durch direkten Druck, ev. bei Herstellung einer Varusstellung im Ellbogen.

Nach hinten überhaupt sehr selten; durch die Palpation des Capitul. radii leicht erkennbar. Ellbogen steht halb proniert; Streckung und Supination sind aktiv unmöglich. Reposition durch direkten Druck bei kräftigem Zug und Varusstellung des Vorderarms.

Fig. 196. Isolierte Luxation des Radiusköpfchens nach vorn. Röntgenbild. 38 j. Mann, Reposition; Heilung.

Nach vorn häufiger, direkt durch Schlag gegen das Capitul. radii von hinten her, oder durch Fall auf die Hand bei Pronation. Das Radiusköpfchen steht vorn oberhalb des Capit. humeri und erzeugt eine Vorwölbung im Gebiet der Supinatoren. Der Unterarm leicht flektiert und proniert; Supination ist aktiv unmöglich; Flexion nur bis zu etwa einem rechten Winkel ausführbar. Die Radialseite des Vorderarms verkürzt, wenn nicht die Fraktur der Ulna im

Digitized by Google

Tab. 37.

Luxation des Vorderarmes nach außen mit Abriß des Epicondylus medialis.

Fig. 1. Anatomisches Präparat; rechter Arm von vorn. Laterale Verschiebung der Vorderarmknochen; die Gelenkfläche der Ulna artikuliert auf dem lateralen Teile der Trochlea und dem Capitulum humeri; das Capitulum radii steht frei hervor. Durch das Lig. mediale ist der abgerissene Epicondylus medialis noch in Verbindung mit der Ulna.

Fig. 2. Dieselbe Luxation am Lebenden, rechter Arm von außen. Die vordere und hintere Konturlinie des Armes ist wenig verändert; doch springt das Capitulum radii auf der Außenseite stark vor. Durch Palpation ist dieser Befund sicher zu stellen, besonders bei Vornahme von Pronations- und Supinationsbewegung.

Fig. 3. Knochenpräparat derselben Luxation in gleicher Stellung wie in Fig. 2, seitlich von außen gesehen; rechter Arm. Die Abbildung dient zur Erläuterung von Fig. 2.

---

oberen Drittel als wichtige Komplikation vorliegt (vgl. diese). Die Reposition geschieht durch kräftigen Zug bei gebeugtem Ellbogen und gleichzeitiger Supination.

In allen diesen Fällen von isolierter Radiusluxation ist das Lig. annulare abgerissen, oder das Capitulum ist aus ihm herausgeschlüpft. Nicht selten, besonders bei der Luxation nach vorn, ist die Reposition infolge der Interposition von Kapselteilen sehr schwer oder unmöglich. In diesem Falle ist Arthrotomie auszuführen. Dasselbe gilt für veraltete Fälle. Als Operationsmethode ist ein radialer Längsschnitt über das Gelenk indiziert. Das Eingehen von vorn führt sehr leicht zur Durchschneidung des N. radialis. Nur in den schwersten Fällen ist statt der Arthrotomie die Resektion indiziert. — Die Nachbehandlung dieser Luxationen geschieht nach allgemeinen Prinzipien.

B. Intraartikuläre Verletzungen.

Unter dem Namen Dérangement interne hat man verschiedene intraartikuläre Verletzungen zusammengefaßt. Ein Beispiel einer solchen haben

Digitized by Google

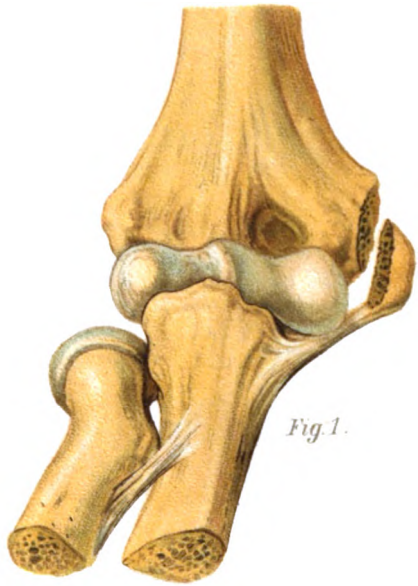

Fig. 1.

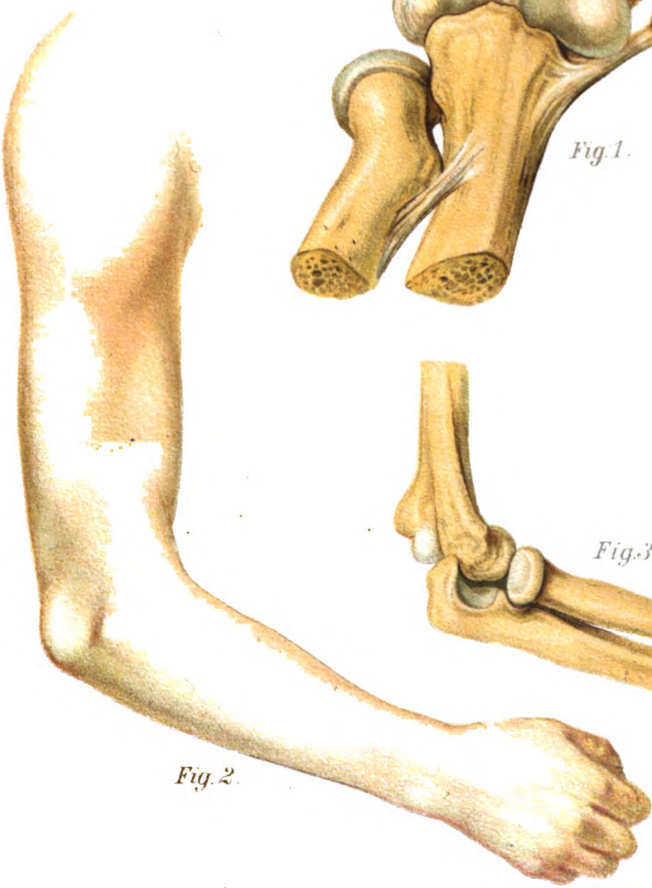

Fig. 2.

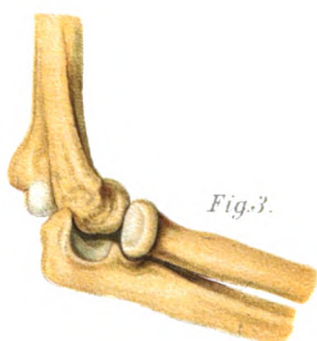

Fig. 3.

Digitized by Google

Fig. 1.

Fig. 2.

Fig. 3.

Digitized by Google

Tab. 38.

Frakturen des Vorderarmes in der Mitte.

Fig. 1. Dislokation der Fragmente bei Fractura antebrachii, rechter Arm, typisch. Die Abbildung stammt von einem Knaben, welcher mit diesem Bruche im Zustande frischer knöcherner Vereinigung zur Beobachtung kam. Die Reposition gelang in Narkose; Verband mit sorgfältiger Fixierung des ganzen, im Ellbogen gestreckten Armes auf langer Dorsalschiene; Heilung.

Fig. 2. Vorderarmknochen (rechts, von vorn) mit geheilter Fraktur in ähnlicher Stellung der Fragmente wie in Fig. 1. Der Radius ist knöchern fest geheilt, die Ulna zeigt eine Pseudarthrose an der Bruchstelle; beide in gleicher Winkelstellung.

Fig. 3. Präparat einer Fraktur der Vorderarmknochen (links), in relativ guter Stellung geheilt; die beiden Knochen sind an der Bruchstelle miteinander verbunden, glücklicherweise nicht durch feste Knochenmasse, sondern in Form einer Nearthrose. An jedem Knochen geht von der Gegend der Crista interossea ein zapfenförmiger Vorsprung aus, welcher an seiner Spitze eine Art Gelenkfläche trägt, welcher mit derjenigen des anderen Knochens artikuliert; am Radius geht dieser Zapfen 1 cm oberhalb der Bruchstelle aus dem Bereiche der kaum veränderten Diaphyse ab. Am Radius ist die Frakturstelle durch einen verheilten Stückbruch ausgezeichnet; an seinem peripheren Bruchstück findet sich noch eine schräg bis ins Handgelenk verlaufende Längsfraktur. Das untere Gelenkende beider Knochen zeigt eine Arthritis deformans mäßigen Grades. Pronation und Supinationsbewegung waren jedenfalls sehr beschränkt.

---

wir als Absprengung des Capitulum humeri schon kennen gelernt. Es kommen auch traumatische Läsionen des Gelenkknorpels vor, besonders durch Fall auf den Ellbogen; hier führt eine abwartende, vorsichtig mobilisierende Behandlung oft zu einem günstigen Ausgang. In schweren Fällen dieser Art ist eine Operation unvermeidlich; nachweisbare freie Gelenkkörper müssen bald exstirpiert werden.

Besondere Erwähnung verdient hier noch eine andere Verletzung, welche in ihrer Ätiologie und dem Symptomenkomplex wohl gekannt ist, aber deren anatomische Details nicht sichergestellt sind. Die Affektion betrifft kleine Kinder und entsteht durch heftigen Zug am Ärmchen seitens der Begleitperson, sei es nun bei einem drohen-

Digitized by Google

den Fall des Kindes oder wenn es vom Schoß herunterrutscht usw. Die Symptome bestehen darin, daß das Kind den schmerzenden Ellbogen ruhig stellt und in Pronationsstellung herabhängen läßt; eine nachweisbare Deformität fehlt. Der Versuch einer Supinationsbewegung ist sehr schmerzhaft, doch führt die Supination bei gleichzeitigem Zug und dann Flexion zum Verschwinden der pathologischen Erscheinungen. Die Kinder können dann das Ärmchen wieder gebrauchen; besser ist es jedoch, es einige Tage durch eine Mitella ruhig zu stellen. Dieser Symptomenkomplex, welcher in typischer Form immer wiederkehrt, wird von einigen Chirurgen als die Folge einer unvollständigen Luxatio radii nach vorn, von anderen als die Folge einer Einklemmung der unverletzten Gelenkkapsel (an ihrer Hinterseite) zwischen Radiusköpfchen und Humerus aufgefaßt.

6. Unterarm.

Der Unterarm ist sehr häufig der Sitz von Frakturen (im ganzen etwa 22%), was wegen seiner Leistung bei der Verrichtung von Arbeiten und zum Schutz bei Unglücksfällen erklärlich ist. Seine Schädigung erheischt eine möglichst vollendete Wiederherstellung der Form und der Funktion, denn die Leistung der Hand ist in hohem Grade von einem intakten Unterarm abhängig. Hier wirkt eine Störung der Beweglichkeit im Ellbogen- und Handgelenk, besonders eine Einschränkung der freien Pro- und Supination, wie sie durch Veränderung der Knochen hinsichtlich Form und Zusammenhang, sowie des Lig. interosseum und der Muskulatur bedingt sein kann, sehr ungünstig. Die Möglichkeit solcher Störung ist gegeben; hat doch jeder der beiden Unterarmknochen an jedem seiner beiden Enden eine zweifache Gelenkverbindung. Die Behandlung der Knochenbrüche des Unterarms ist deshalb besonders wichtig exakte Reposition und der geeignete Verband der in richtige Stellung gebrachten Knochen und anliegenden Gelenke sind zu fordern, wenn nötig mit Hilfe operativen Eingreifens!

Sollte eine Gelenkversteifung unvermeidlich sein, so ist Unterarm und Hand in diejenige Stellung zu bringen, welche je nach dem Beruf des Verletzten

Digitized by Google

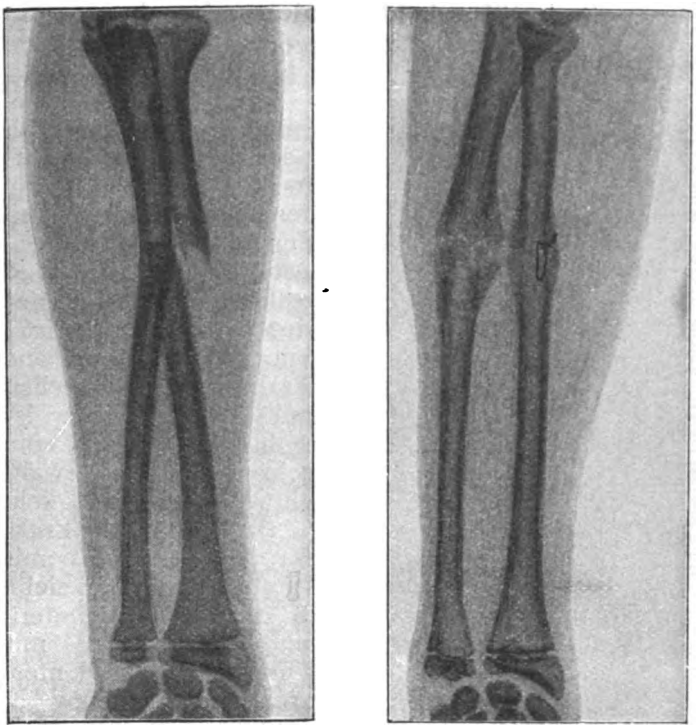

Fig. 197, 198. Vorderarmbruch mit schwerer Deformität, blutige Reposition und Knochennaht. Röntgenbild. Der 17j. S. fiel vom Rad auf den linken Arm. Fract. antebrachii mit starker Dislokation, besonders des unteren Radiusbruchstückes; dieses war ganz über den Schatten der an der Bruchstelle kaum dislozierten Ulna verschoben. Reposition auch in Narkose unmöglich; operative Reposition mit Fixierung durch Silberdraht. Heilung.

die relativ geringste Störung bedingt. Bei intakter Muskulatur könnte dann durch operative Arthroplastik das Ellbogengelenk wieder gut und dauernd mobilisiert werden.

Man unterscheidet die Knochenbrüche des Unterarms d. i. beider Knochen von den isolierten Brüchen der Ulna und des Radius allein.

Digitized by Google

A. Fraktur beider Unterarmknochen.

(Fractura antebrachii.)

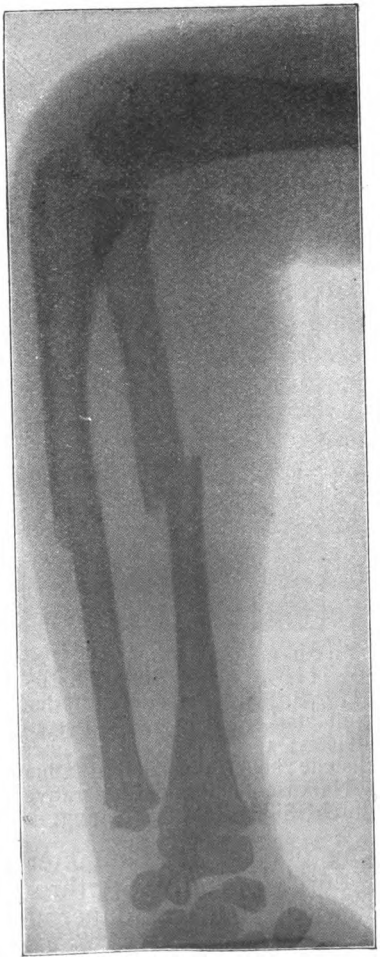

Fig. 199. Fraktur der Vorderarmknochen in der Mitte. 4 j. Knabe.

Diese entsteht meistens direkt durch Fall oder Schlag und betrifft in der Regel den mittleren oder unteren Teil der Vorderarmknochen. Am oberen Ende sind isolierte Frakturen nur des einen Vorderarmknochens häufiger; eine Fraktur beider Knochen am oberen Ende ist wohl nur durch eine schwere direkte Gewalteinwirkung möglich. Über die typische Fraktur der Ulna oben mit Lux. capituli radii siehe S. 255! — Bei Kindern sind Infraktionen mit Verbiegung des Unterarms nicht selten.

Symptome. Meistens macht die Dislokation (ad axin) sofort auf das Vorhandensein der Fraktur aufmerksam; bei genauer Untersuchung findet sich dann abnorme Beweglichkeit und Krepitation. Da die Brüche mit Vorliebe im mittleren Drittel des Vorderarms sich finden, so sind diese Erscheinungen meistens

Digitized by Google

leicht und sicher nachzuweisen. Sind beide Knochen in gleicher Höhe gebrochen, so ist die Dislokation in der Regel stärker, als wenn die Fraktur des einen und die des andern Knochens weiter voneinander entfernt sind. Dieser Umstand ist auch für die Prognose wichtig. Im gleichen Sinne verdient es Beachtung, ob die Dislokation zur Annäherung der Knochen seitlich gegeneinander und zu ausgedehnter Verletzung des Lig. interosseum geführt hat; hiernach kann narbige Verkürzung und partielle Verknöcherung dieses Ligamentes eintreten. Auch können die Knochen seitlich in Kontakt mit-

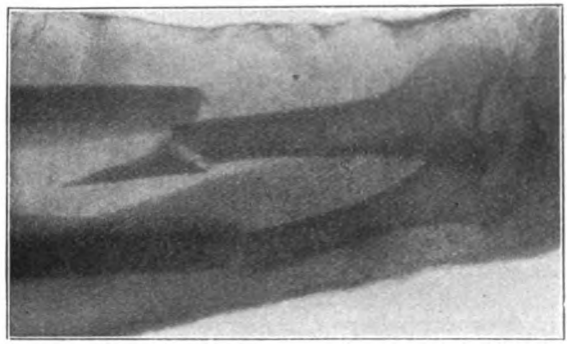

Fig. 200. Fract. antebrachii; 39 j. Mann. Deutlicher Biegungsbruch am Radius; Querbruch der Ulna. Chir. Kl. Heidelberg.

einander geraten, sei es durch knöcherne Verwachsung (Brückenkallus) oder durch eine Art zapfenförmiger Artikulation (Tafel 38, Fig. 3). Ferner können die Knochen, speziell der Radius eine Verschiedenheit der beiden Bruchstücke hinsichtlich ihrer Stellung (Pro- und Supination) aufweisen. So ist es begreiflich, daß die Funktion des Vorderarms im Sinne von Pronation und Supination schwer leiden kann Für den Unterschenkel sind solche Komplikationen völlig gleichgültig, am Vorderarm können sie zu dauernder schwerer Beeinträchtigung der Arbeitsfähigkeit führen.

Digitized by Google

Fractura antebrachii supracondylica. Eine besondere Erwähnung verdient die Fraktur beider Diaphysen nahe dem unteren Ende des Vorderarms, vergleichbar den supramalleolären Brüchen des Unterschenkels, also suprakondylär zu nennen. Diese Fraktur entsteht wie viele typische Radiusepiphysenbrüche durch Fall auf die Hand. Es kommt auch vor, daß nur der eine Knochen suprakondylär, der andere an der Epiphysengrenze

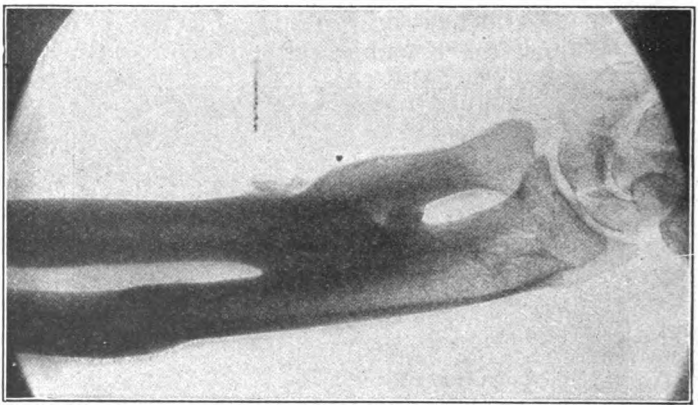

Fig. 201. Fract. antebrachii. Verwachsung im Spat. interosseum. Chir. Kl. München. Aufnahme Prof. Grashey.

gebrochen ist; vgl. Fig. 206. Die **Diagnose** wird bei stärkerer Dislokation selten Schwierigkeiten machen. Die **Therapie** erfordert sorgfältige Reposition und Verband in Mittel- oder Supinationsstellung nach allgemeinen Regeln.

Die **Therapie** der Vorderarmbrüche ist sehr wichtig. Es kommt darauf an, die knöcherne Heilung der Fragmente in guter Stellung jedes Knochens zu erreichen mit unverminderter Beweglichkeit der anliegenden Gelenke und der beiden Knochen zueinander. Bei Anlegung des Verbandes muß man dafür sorgen, daß er nicht durch zirkuläre Einwick-

Digitized by Google

lung die Knochen seitlich aneinander drückt, so daß bei einer reichlichen Kallusbildung eine volle Verschmelzung der Knochen an der Bruchstelle eintreten könnte (vgl. Tab. 39, Fig. 1). Also keine schmalen Schienen, sondern breitere Schienen (eventuell aus Pappe und kleinen verstärkenden Holzschienen improvisiert); so breit, daß sie den Vorderarm seitlich überragen!

Fig. 202. Fractura antebrachii supracondylica. 15 j. Knabe.

Ein anderer Punkt, welcher auch nach der sorgfältigsten Reposition von großer Bedeutung ist, liegt in der dem Vorderarme im Verbande gegebenen Stellung; natürlich ist der Ellbogen in rechtwinkliger Beugung, das Handgelenk in gestreckter Stellung in den Verband einbegriffen. Aber soll der Vorderarm, bzw. die Hand in Pronation oder in Supination stehen? Eine Stellung, bei welcher die beiden Knochen, Ulna und Radius sich kreuzen, ist zu vermeiden; die parallele Stellung der Knochen ist die beste. So ergibt sich als Regel ein Verband in Supination. Allein diese Frage wird kompliziert, weil auch Muskelzug zu berücksichtigen ist. Das obere Drittel des Unterarms steht unter dem Einfluß des Supinator

Digitized by Google

und des Bizeps: sie stellen das obere Fragment in volle Supination; der Einfluß des M. biceps brachii ist auf Taf. 39, Fig. 2 als Supinator des gebeugten Unterarms dargestellt. Am mittleren Drittel wirkt der Pronator teres und stellt das obere Fragment in leichte Pronation. Da wir auf das obere Bruchstück in dieser Hinsicht keinen Einfluß haben, müssen wir bei der Reposition und im Verband dem unteren Bruchstück die gleiche Stellung geben, welche das obere aufweist. Noch jüngst hat Dr. Seitz aus der Schmiedenschen Klinik diese Verhältnisse klar dargestellt; Münch. med. Woch. 1921 Nr. 14.

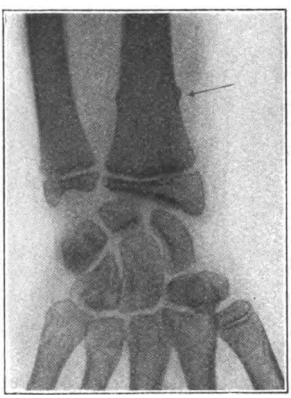

Fig. 203. Suprakondyläre Fraktur des Radius durch Stauchung; sog. Grünholzbruch; 10 j. Mädch. Trotz der erheblichen Verkleinerung des Bildes ist die wulstartige Verdickung des Radius an der Stelle des Pfeiles zu erkennen.

Auch jede Winkelstellung an der Bruchstelle kann die Bewegung bzw. Entfaltung des Lig. interosseum und dadurch die normale Exkursionsgröße im Sinne der Supination beeinträchtigen.

Somit ist nach sorgfältiger Reposition der Fragmente der Verband in voller Supination (Brüche im oberen Drittel) oder in einer leichten, der Mittelstellung nahe kommenden Pronation (Brüche im mittleren Drittel des Unterarms) mit Hilfe einer nicht zu schmalen Schiene anzulegen. Die Schiene kann an der Dorsal- oder der Volarseite angelegt werden; sehr zweckmäßig an beiden Seiten unter Benützung einer längeren und einer kürzeren Schiene. Gerade für diese Brüche gilt es, den Verband gut zu polstern, nicht zu fest anzulegen, die Hand und Finger zu kontrollieren (Entfernung der

Digitized by Google

etwa getragenen Ringe vor Anschwellung der Finger!); denn gerade in solchen Fällen sind zuweilen, besonders bei frisch nach der Verletzung angeleg-

Fig. 204. Suprakondylärer Bruch beider Vorderarmknochen; 60 j. Frau.

Fig. 205. Suprakondylärer Bruch beider Vorderarmknochen, von der Seite.

tem zirkulären Gipsverbande Gangrän und ischämische Muskelkontrakturen (siehe den allgemeinen Teil!) beobachtet worden. Auch der frühzeitige Wechsel des Verbandes und die genaue Untersuchung der

Digitized by Google

Tab. 39.

Verschiedene Frakturen am Vorderarm und normale Epiphysenlinien.

Fig. 1. Präparat einer Fraktur der Vorderarmknochen (rechts) Verschmelzung des Kallus beider Knochen an der Bruchstelle. Dieser fatale Befund ist durch reichlichen Kallus, namentlich aber dadurch bedingt, daß die beiden Knochen zur Bruchstelle hin konvergieren. Man erkennt an der Abbildung deutlich diese abnorme Richtung der Knochen. Hier wird die immobilisierende Schiene nicht breit genug gewesen sein, und die Knochen wurden durch die Bindeneinwicklung direkt zusammengedrückt.

Fig. 2. Isolierte Fraktur des Radius oberhalb seiner Mitte und die Einwirkung des Biceps auf die Stellung des oberen Bruchstückes. (Künstliches Präparat). Man sieht den Vorderarm mit der Hand und ein Stück des Oberarms. Der Vorderarm steht proniert. Das obere Fragment des Radius ist aber unter dem Einfluß des M. biceps supiniert, indem dieser Muskel Supination und Flexion des supinierten Vorderarms ausführt. Man erkennt die Supination des oberen Bruchstückes an der Stellung der Tuberositas radii (der Ansatzstelle des Biceps), und namentlich bei genauerem Zusehen an der Bruchlinie der Frakturstelle: an dem unteren Fragment zeigt sich an der Bruchfläche unten ein kleiner Defekt, welcher durch Bildung einer kleinen Zacke entsteht, die dem oberen Bruchstück angehört: Zacke und Defekt stehen sich nicht gegenüber, sondern die Zacke hat durch Drehung des oberen Bruchstückes nach außen, d. h. durch Supination eine Verschiebung um fast 180° erlitten. — Es ergibt sich aus alledem, daß auch bei isolierter Fraktur des Radius in seinem oberen Drittel in Supinationsstellung des Armes zu verbinden ist!

Fig. 3. Knorpelige Epiphyse (mit verschiedenen Knochenkernen) der im Ellbogen zusammenstoßenden Knochen; frontaler Durchschnitt, rechts, hintere Sägefläche von vorn. Man sieht den Knochenkern des Capitulum humeri und Epicondylus medialis einerseits und das Capitulum radii andererseits.

Fig. 3a. Sagittalschnitt durch das obere Ende einer jugendlichen Ulna.

Fig. 4. Unteres Epiphysenende der Vorderarmknochen.

Stellung der Fragmente dabei sind sehr wichtig. Eine drohende Winkelstellung mit dem Vorsprung an der Streckseite läßt sich eventuell durch eine geeignete Schiene an der Streckseite und in Streck-

Digitized by Google

Fig. 3 a

Fig. 3.

Fig. 1.

Fig. 4.

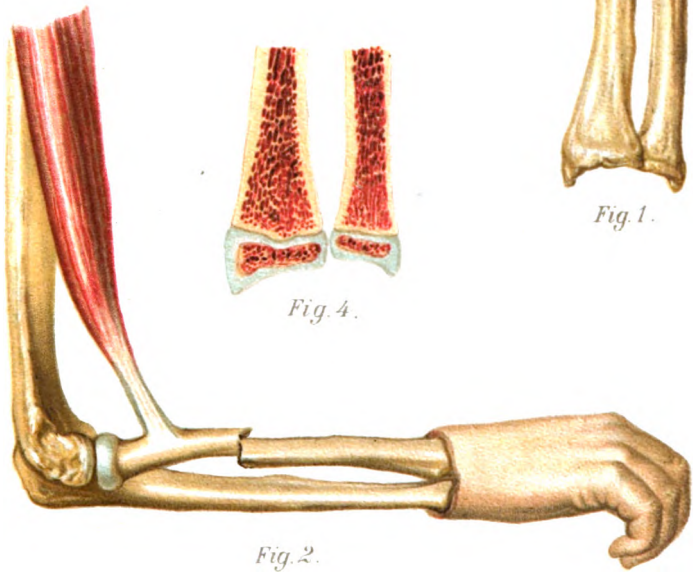

Fig. 2.

Digitized by Google

Tab. 40.

Fig. 2.

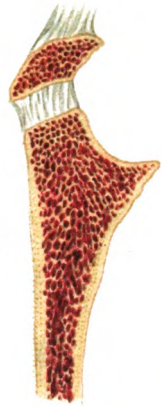

Fig. 3.

Fig. 4.

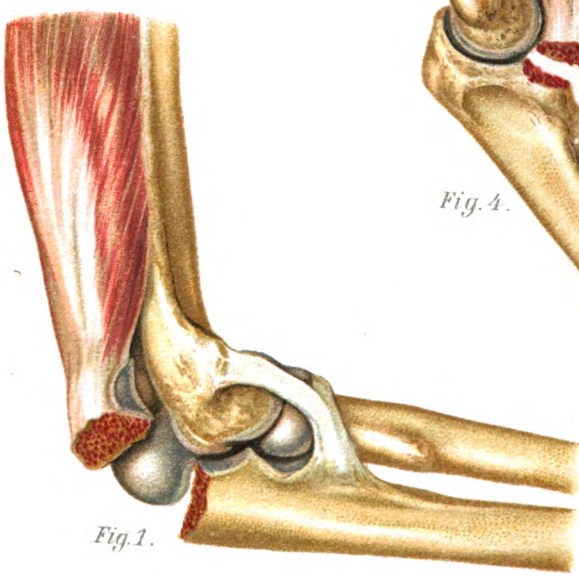

Fig. 1.

Digitized by Google

Tab. 40.

Fraktur des Olekranon und des Processus coronoideus.

Fig. 1. Anatomisches Präparat einer Fractura olecrani, rechter Arm von außen hinten. Das abgebrochene Knochenstück wird durch den Zug des M. triceps nach oben disloziert, daher und zumal bei Beugestellung des Vorderarmes die hochgradige Diastase der Fragmente. Durch die Fractura olecrani ist, wie immer, das Ellbogengelenk breit eröffnet, die überknorpelte Gelenkfläche des unteren Humerusendes liegt frei. Daneben ist das Capitulum radii und das Ligamentum collaterale ext. zu sehen.

Fig. 2. Älteres Knochenpräparat einer Fractura olecrani, welche nicht knöchern, sondern nur durch Bindegewebe vereinigt ist. Spuren von Arthritis deformans.

Fig. 3. Durchschnitt einer ligamentös geheilten Fractura olecrani.

Fig. 4. Fraktur des Processus coronoideus mit dem M. brachialis internus, welcher imstande ist, das obere Bruchstück, d. h. den Proc. coron. zu dislozieren. Linker Arm von innen.

---

stellung des Ellbogens erfolgreich bekämpfen; ein Extensionsverband kann durch eine Cramersche Schiene improvisiert werden (Fig. 185). Frühzeitig sind passive Bewegungen und Massage am Platze. Unregelmäßigkeiten im Verlauf, verlangsamte Kallusbildung, Pseudarthrosenbildung kommen zuweilen vor und sind nach den allgemeinen Grundsätzen zu behandeln. — Ist die Reposition nicht zu erzielen oder nicht zu erhalten, so ist gerade am Vorderarm die Operation und Knochennaht am Platze (F. König); sie hat vorzügliche Resultate ermöglicht.

B. Brüche der Ulna.

a) **Fractura olecrani.** Tafel 40.

Sie entsteht meistens durch Fall auf den Ellbogen, also durch direkte Gewalt; sehr selten durch Muskelzug (Rißbruch durch den M. triceps) oder bei Überstreckung durch Anstemmen an der hinteren Humerusfläche.

Digitized by Google

Die **Symptome** sind einfach, da es sich fast immer um einen Querbruch mitten durch das Olekranon handelt, und da zwischen den Fragmenten eine leicht fühlbare Diastase zu bestehen pflegt; das obere Fragment ist durch den Trizeps in die Höhe gezogen. Das Gelenk und die übrigen Knochenvorsprünge der Gelenkgegend sind intakt; der durch die Fraktur erzeugte Bluterguß befindet sich auch im Gelenk. Aktive Streckung des gebeugten Armes ist unmöglich. Meistens kann man das obere Fragment herabdrängen, so daß bei seitlicher Bewegung Krepitation entsteht. Sind die Fragmente überhaupt in Kontakt geblieben (wenn der periostale Überzug und die seitlich verlaufenden sehnigen Fasern erhalten sind), so ist die **Prognose** günstig, und feste knöcherne Heilung zu erwarten. Bei Diastase der Fragmente ist knöcherne Heilung unsicher; meistens erfolgt nur Heilung durch Bindegewebe, weil es am knochenbildenden Gewebe fehlt, indem die Bruchstelle an der Gelenkseite eine Knorpellage, außen straffes Fasergewebe (Ansatz der Trizepssehne) auf-

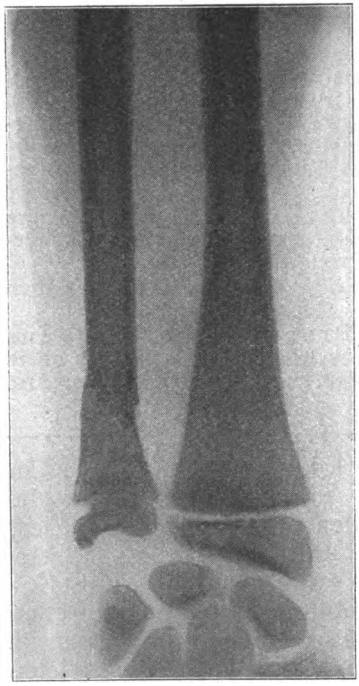

Fig. 206. Fraktur des Vorderarms am unteren Ende, 15 j. Knabe. Am Radius ist eine traumat. Epiphysentrennung, an der Ulna eine suprakondyläre Fraktur vorhanden. An beiden Stellen geringe Verschiebung erkennbar.

Digitized by Google

weist; auch kann ein die Kallusbildung hemmender Einfluß der Synovia (Bier) stören. Die bindegewebige Heilung hat häufig späteres Auseinanderweichen der Bruchstelle und Schädigung der Oberarmmuskeln zur Folge.

Therapie. Zur Beseitigung der Diastase ist der Arm in völlig gestreckter Stellung zu verbinden, weil dabei das untere Fragment dem oberen, durch den Trizeps hinaufgezogenen, genähert wird. Ein stärkerer Bluterguß kann aus dem Gelenk durch Punktion entfernt werden. Zur Fixierung des obe-

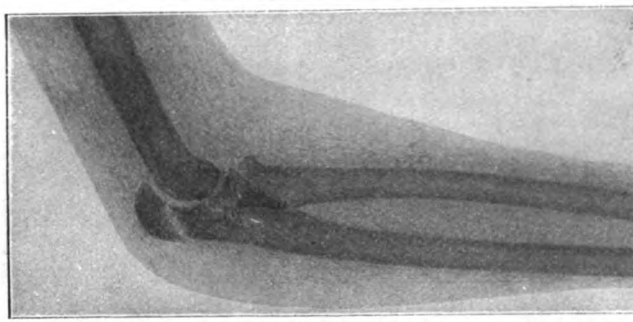

Fig. 207. Fractura olecrani, Röntgenbild; 18 j. Mann. Fall auf den Ellbogen, Symptome einer Olekranonfraktur; im Röntgenbild findet sich außer dieser Fraktur noch eine Längsfissur im oberen Gelenkende der Ulna. Heilung.

ren Bruchstückes in reponierter Stellung dienen schmale Heftpflasterstreifen, welche die Spitze des Olekranon oben schlingenförmig umgreifen und nach abwärts jederseits gegen die Beugeseite des Vorderarms verlaufen. Wenn nötig ist die primäre Knochennaht auszuführen. —

Der Bruch muß als Gelenkbruch behandelt werden: Frühzeitig Massage des Trizeps (abwärts gerichtet) und passive Bewegung! Auch die reine Massagebehandlung der Olekranonbrüche, (wie bei Patellarfraktur) kann gute Resultate ergeben, wenn keine Dislokation besteht. Bei Bewegungsübung im Ellbogen ist, zumal nach längerer Ruhigstellung Vor-

Digitized by Google

sicht nötig, weil das obere Bruchstück durch Kapselschrumpfung und Unnachgiebigkeit des Triceps fixiert sein kann; dann bricht oder dehnt sich die junge Verlötung an der Bruchstelle. Hülsmann rät deshalb neben Streckstellung mittelst Dorsalschiene frühzeitig, vom 2. Tage an zweitägig Verbandwechsel mit passiver Bewegung. Vorher wird die Olekranonspitze unter Verdrängung der Schwellung durch Daumen und Zeigefinger fest gefaßt und abwärts gegen die untere Bruchfläche gepreßt; unter Beibehaltung dieses Druckes wird dann vorsichtig Beugung, schließlich bis zum rechten Winkel ausgeführt. Dann wieder in Streckung verbunden. H. rühmt verkürzte Kurdauer und gute Resultate, wie auch ich bestätigen kann. Kötter (vgl. Zeitschrift f. Chir., Bd. 160, S. 281).

Fig. 208, 209. Fract. olecrani durch Fall auf der Straße. Sofort Operation, Knochennaht, Verband in Cramer'scher Drahtschiene; R.-Aufnahme 14 Tage später; Heilung.

b) **Fraktur des Processus coronoideus.** Taf. 40.

Dieser Knochenbruch ist selten; er wird bei gleichzeitiger Luxation des Vorderarms nach hinten beobachtet. Nur wenn der Proc. coronoideus an seiner Basis abbricht, steht das abgebrochene Knochenstück unter dem Einfluß des M. brachialis; denn

Digitized by Google

dieser Muskel setzt sich nicht an die Spitze, sondern erheblich unterhalb von dieser an. Die Fraktur in reiner Form entsteht besonders durch eine Gewalt, welche das untere Humerusende gegen die Vorderseite der Ulna, also gegen den Proc. coronoideus, bewegt. —

Symptome einer schweren Gelenkverletzung. Direktes Durchfühlen der Fragmente ist wegen der Weichteile an der Vorderseite des Gelenkes unmöglich. Genaue Palpation ergibt, daß die Knochenvorsprünge intakt sind; nur das Olekranon springt manchmal ein wenig nach hinten vor (Subluxation), kann aber durch Zug am Vorderarm sofort reponiert werden. Bei stumpfwinkeliger Stellung des Ellbogens kann diese Verschiebung des Olekranon durch einen Druck des Vorderarms nach hinten erzeugt und durch Zug nach vorn reponiert werden; dabei ist Krepitation vorhanden und Schmerz.

Die **Behandlung** erfordert völlige Reposition durch Zug am Vorderarm nach vorn, Fixation in spitzwinkeliger Flexion; Verfahren wie bei Gelenkfrakturen im allgemeinen.

c) Fraktur der Ulna im oberen Drittel mit Luxation des Capitulum radii. Tafel 41.

An den Gliedabschnitten, welche zwei Knochen enthalten, Vorderarm und Unterschenkel, sind gewisse Befunde typisch. Sind beide Knochen gebrochen, so kann die Fraktur mit geringer oder starker Dislokation verbunden sein; der eine Knochen wird sich verhalten wie der andere. Ist aber nur der eine Knochen gebrochen, so ist der andere eine Art Schiene für ihn und zweifellos imstande, eine stärkere Dislokation zu verhindern. Findet sich demnach eine Fraktur des einen Knochens mit starker Dislokation der Bruchstücke, so muß der andere unbedingt auch gebrochen sein oder eine andere Verschiebung, eine Luxation im nahen Gelenk erlitten haben.

Digitized by Google

Dem aufmerksamen Arzt wird es in praxi nicht entgehen, daß solche Frakturen der Ulna, wenn erhebliche Dislokation vorliegt, mit Luxation des Capitulum radii, Frakturen der Tibia mit Luxation des Capitulum fibulae verbunden sind.

Die Fraktur der Ulna im oberen Drittel mit erheblicher Dislocatio ad axin und dadurch bedingter Verkürzung des Knochens, verbunden mit Luxation des Radiusköpfchens (meistens nach vorn) ist eine typische Verletzung. Die Abbildungen auf Tafel 41 sind charakteristisch. Die Erscheinungen der Fraktur machen niemals Schwierigkeiten für die **Diagnose.** Dagegen wird die Verletzung im Ellbogengelenk, die Luxatio radii häufig übersehen. Wer die einleitenden Bemerkungen beachtet, wird in diesen Irrtum nicht verfallen. Die Dislokation der Bruchstücke ist so erheblich, die dadurch bedingte Verkürzung der Ulna in ihrer Längsrichtung so bedeutend, daß der Radius unbedingt mit gebrochen oder luxiert sein muß; wer nun das Ellbogengelenk untersucht, vermißt das Radiusköpfchen an seiner normalen Stelle und findet es am Epicondylus lateralis oder an der Vorderseite des Gelenkes in luxierter Stellung. Die **Prognose** ist günstig, wenn die richtige Diagnose frühzeitig gestellt wird. Denn die **Reposition** ist in der Regel nicht mit besonderer Schwierigkeit verbunden. Ein kräftiger Zug am Vorderarm in Narkose muß die Korrektur der Fraktur-

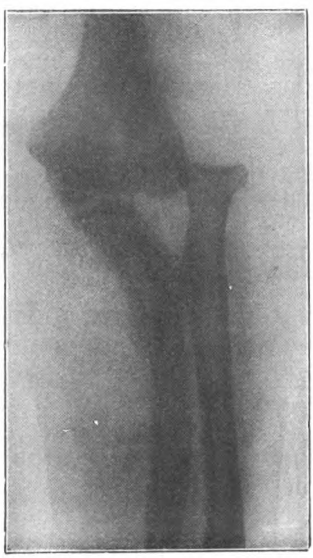

Fig. 210. Fractura ulnae im oberen Drittel, deform geheilt, mit Luxatio capit. radii. Ältere Verletzung. 23 j. Mann.

Digitized by Google

stellung erreichen, während bei Flexion des Vorderarms ein direkter Druck auf das Radiusköpfchen im Sinne der Reposition ausgeübt wird. Das Radiusköpfchen hat manchmal eine Neigung zu erneuter Luxation bzw. Subluxation nach vorn; deshalb wird der Verband zweckmäßig in mindestens rechtwinkliger Flexion bei supiniertem Vorderarm so angelegt, daß durch einen weichen Bausch in der Ellenbeuge ein gelinder Druck gegen das Radiusköpfchen ausgeübt wird.

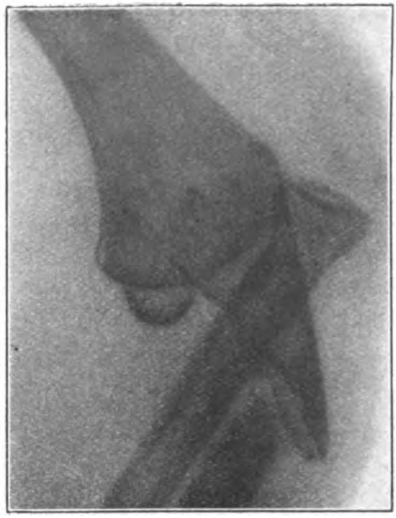

Fig. 211. Fract. ulnae im oberen Drittel mit Lux. capit. radii. Röntgenbild. 18 j. Mann. Sturz in einen Kellerschacht. Reposition in Narkose; wegen Neigung zu erneuter Dislokation der Bruchstücke Operation. — Ch. Kl. Würzburg.

In veralteten Fällen dieser Art ist die Osteotomie an der Bruchstelle und die Arthrotomie zur Reposition des Radiusköpfchens oder seine Resektion erforderlich.

d) **Fraktur der Ulnadiaphyse.**

Wenn jemand fällt, so daß bei gebeugtem Ellbogen der Vorderarm aufschlägt, oder wenn jemand mit dem Arm einen Schlag abzuwehren sucht, so wird hauptsächlich die Ulna getroffen und kann gebrochen werden. Das sind direkte Brüche, sog. Parierfrakturen. Durch indirekte Gewalt entstehen diese Brüche sehr selten.

Die **Diagnose** ist leicht zu stellen, da bei der

Digitized by Google

oberflächlichen Lage der Ulna der Nachweis der abnormen Beweglichkeit und Krepitation sicher gelingt. Die **Behandlung** ist wie bei den Frakturen beider Vorderarmknochen durchzuführen; stärkere Dislokationen kommen bei intaktem Radius kaum vor.

e) Fraktur des Processus styloideus der Ulna.

Diese ist für sich allein sehr selten und durch Palpation nachzuweisen. Es kommt leicht zur Bildung einer Pseudarthrose. Weiteres im Abschnitt über die typische Fraktur der unteren Radiusepiphyse.

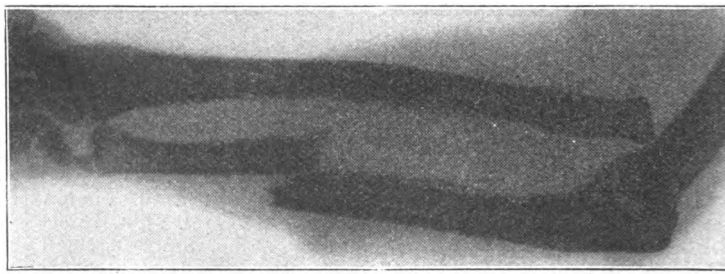

Fig. 212. Fract. ulnae unterhalb Mitte, mit Verkürzung; dazu Lux. capit. radii. Ungewöhnliche Form dieser kombinierten Verletzung bei so weit vom Ellbogen abliegender Fract. ulnae. Der 28 j. Mann war durch eine Transmission erfaßt und geschleudert; komplizierende Weichteilwunde; der Befund ist als Resultat einer mehrfachen Gewalteinwirkung aufzufassen. — Chir. Kl. Heidelberg.

C. Brüche des Radius.

a) Fraktur des Capitulum und Collum radii.

Die Fraktur des **Radiusköpfchens** ist natürlich eine Gelenkverletzung und kann eine Kontusion oder Distorsion des Gelenkes vortäuschen. Die Fraktur ist eine völlig intraartikuläre; sie kann eine vollständige oder unvollständige (Fissur, Infraktion) sein. Im letzteren Falle ist die **Diagnose** natürlich schwer und unsicher. Die vollständigen Brüche sind zu erkennen, wenn das Kapitulum für sich und

Digitized by Google

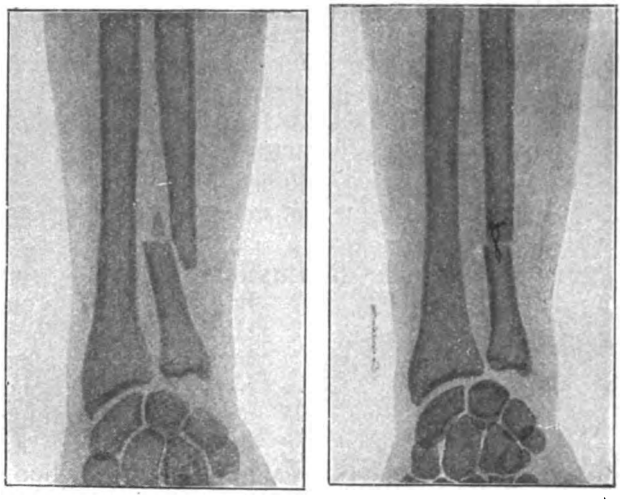

Fig. 213, 214. Fractura ulnae (blutige Reposition, Knochennaht. Röntgenbild. 49j. Mann; überfahren. Fraktur der Ulna in der unteren Hälfte mit starker Dislokation der Fragmente. Vergeblicher Versuch der Reposition in Narkose; daher Operation, Knochennaht. Heilung.

unter Krepitation abnorm beweglich ist; doch ist das nicht immer der Fall. Namentlich ist die Mitbewegung des Kapitulum bei Pro- und Supination oft ungestört. Der Schmerz ist auf die Gegend des Radiusköpfchens lokalisiert. Ein gutes Röntgenbild gibt Sicherheit.

Der Bruch entsteht zuweilen direkt, häufiger indirekt durch Fall auf die Hand bei gestrecktem oder gebeugtem Ellbogen, wobei ein Randstück des Kapitulum an dem gegenüberstehenden Capit. humeri abgequetscht wird; sogen. Meißelfraktur, Fig. 215 bis 219.

Therapie. Ein direkter Einfluß auf das Bruchstück kann nur durch Druck gegen das Radiusköpfchen in verschiedener Stellung oder bei vorsichtiger Bewegung im Ellbogengelenk geschehen.

Digitized by Google

Verband mit Ruhigstellung des Ellbogen- und Handgelenkes, mit direktem Druck gegen die Gegend des Radiusköpfchens und frühzeitige Bewegungsübungen. Jedoch bleibt nicht selten und trotz Anwendung der für eine Gelenkfraktur indizierten Hilfsmittel eine Steifigkeit des Ellbogengelenks zurück, welche später zur Resektion Veranlassung gibt.

Als Nebenverletzung ist eine Läsion des Nervus radialis möglich.

Frakturen des Radiushalses, d. h. unterhalb des Köpfchens sind selten. Die Mitbewegung des Kapitulum fehlt dann bei Pronation und Supination der Hand; es kann auch eine Knochenprominenz an der Bruchstelle vorhanden sein. Ursache und Behandlung wie vorher.

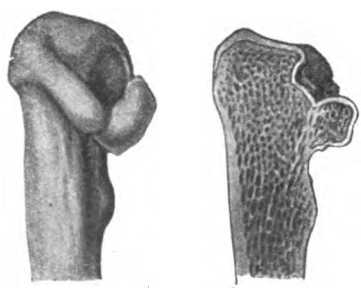

Fig. 215. Absprengungsfraktur am Capitulum radii. Fall auf die ausgestreckte Hand; Gelenk stumpfwinkelig, proniert, steif; Radiusköpfchen springt vor. Das abgesprengte Bruchstück ist in dislozierter Stellung angeheilt. Anatom. Präparat.

Traumatische Epiphysentrennungen am oberen Ende des Radius sind sehr selten und kommen natürlich nur bei Kindern vor.

b) **Fraktur der Radiusdiaphyse.**

So häufig die Brüche des Ulnaschaftes sind, so selten sind diejenigen des Radiusschaftes. Sie können direkt und indirekt durch Fall auf die Hand entstehen. Diagnose ist leicht. Bezüglich der Dislokation und der Therapie vergleiche den Abschnitt „Vorderarmbrüche". Vorsicht bei supracondylärem Radiusbruch! Es kann durch starken Zug Verschiebung und Interposition entstehen. (M. ext. carp. rad. und Abd. poll. long.)

Digitized by Google

Fig. 216. Fraktur des Capit. radii, Röntgenbild. 33j. Frau. Verletzung vor 14 Tagen durch Ausgleiten und Fall aut den Ellbogen. — Das abgesprengte Bruchstück wurde operativ entfernt. Heilung. — Chir. Kl. der Charité, Berlin.

Fig. 217. Fissur im Capit. radii. Röntgenbild. Fall aut die vorgestreckte Hand. Typische Behandlung als Gelenkbruch. Heilung. — Ch. Polikl. der Charité, Berlin.

c) Fraktur der unteren Radiusepiphyse.

Dieser Knochenbruch ist sehr häufig und praktisch von der allergrößten Wichtigkeit; man nennt ihn mit Recht einen typischen, weil seine Erscheinungen außerordentlich charakteristische sind und trotz kleiner Verschiedenheiten fast in jedem Falle dieser Art beobachtet werden.

Zu den Frakturen am unteren Ende des Radius gehören:

1. Wahre Epiphysentrennungen; vergleiche unter d.

2. Unvollständige Brüche, Fissuren, sog. typischen Kontusionen; diese sind jedoch in reiner Weise selten, meistens mit Fraktur kombiniert.

3. Vollständige Brüche, und zwar Quer-

Digitized by Google

Tab. 41.

Isolierte Luxation des Capitulum radii bei Fraktur der Ulna im oberen Drittel mit starker Dislokation der Fragmente.

Fig. 1. Anatomisches Präparat dieser typischen Verletzung; linker Arm, von außen gesehen. Die Ulna zeigt starke Dislokation an der Bruchstelle. Oberhalb des Olekranon ist das Cap. radii freigelegt; zwischen diesen beiden Knochen oben der M. anconaeus, dem oberen Bruchstück der Ulna anliegend. Über dem unteren Bruchstück der Ulna ist der M. ext. ulnaris; unter ihm die Mm. flexor digit comm. prof. u. ulnaris internus.

Fig. 2. Dieselbe Verletzung am Lebenden, linker Arm, nach außen; nach einer Photographie. Die winkelige Knickung der Ulna an der Frakturstelle und die Prominenz des Capitulum radii fallen sofort in das Auge.

Fig. 3. Knochenpräparat derselben Verletzung, linker Arm von außen, in gleicher Stellung, zur Erläuterung von Fig. 2. Nur ist hier das Capit. radii mehr nach vorn luxiert, in Fig. 2 mehr nach außen.

---

brüche oder Schrägbrüche. Der Querbruch geht durch die ganze Dicke und Breite des Knochens, gehört also in die Gruppe der suprakondylären Frakturen, d. h. die Bruchlinie hat meistens ihren Sitz etwa $1^1/_2$—2 cm oberhalb der unteren Gelenkfläche, da, wo die Kompakta der Diaphyse in die starke spongiöse Ausladung des Gelenkendes übergeht; an der Grenze dieser beiden Stücke kommt es aus anatomischen und mechanischen Gründen leichter zur Fraktur. Die Größe des abgesprengten Epiphysenstückes schwankt zwischen 5 und 40 mm Höhe; die Bruchlinie ist meistens an einer Seite der Gelenkfläche näher, als an der anderen; dabei ist die Entstehung der Fraktur von Einfluß. Mehrfache Brüche sind hier

Fig. 218. Fract. colli radii. Röntgenbild von vorn. Elisabeth Br. — Ch. Polikl. Heidelberg.

Digitized by Google

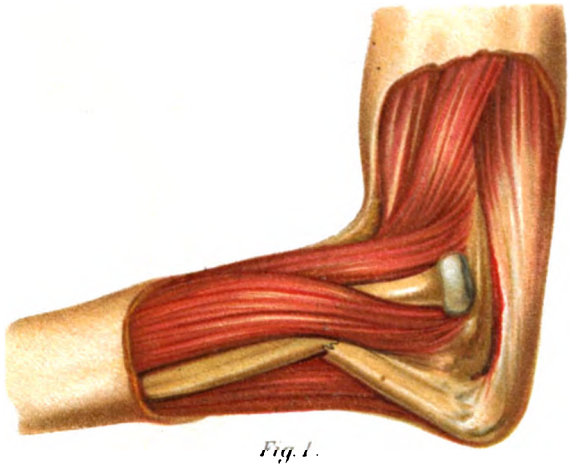

Fig. 1.

Fig. 3.

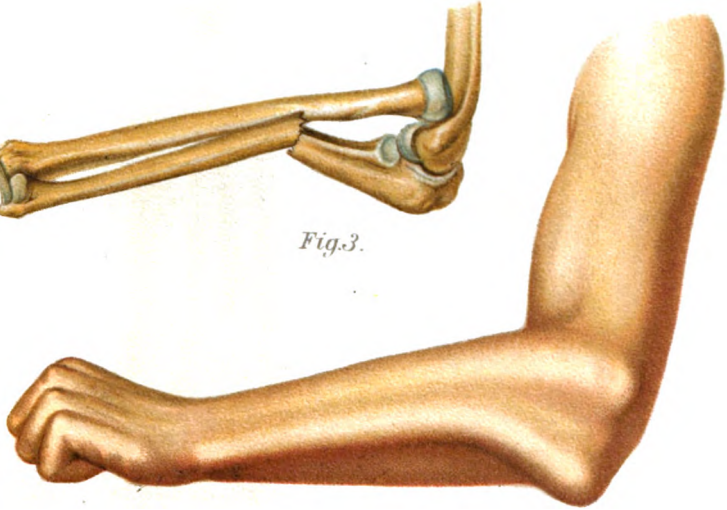

Fig. 2.

Digitized by Google



Fig. 2.

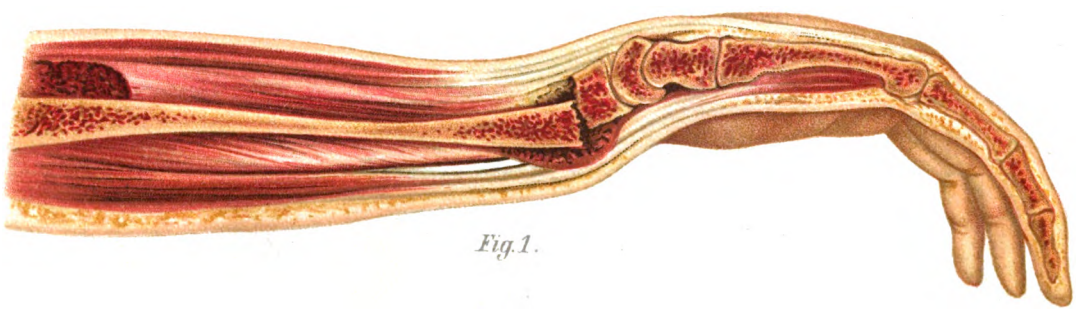

Fig. 1.

Digitized by Google

Tab. 42.

Typische Fraktur der unteren Radiusepiphyse.

Fig. 1. Anatomisches Präparat Längsdurchschnitt, linke Hand. Die Sägelinie geht längs durch den Radius und die Handwurzel, den Metakarpus III und die Phalangen des 3. Fingers. Typische Dislokation der Bruchstücke; eine Art Bajonettstellung entsteht, indem die Längsachse des Radius und der Hand durch das kleine, schiefgestellte Bruchstück unterbrochen bezw. geknickt ist. Das Schaftende prominiert an der Volarseite der Bruchstelle; dorsal findet sich hier ein einspringender Winkel.

Fig. 2. Dieselbe Fraktur am Lebenden nach einer Photographie; linker Arm von innen. Typische Dislokation; Vorsprung an der Volarseite des Handendes der Vorderarmknochen.

---

häufiger, als früher angenommen wurde, besonders in Form eines Y-Bruches bis ins Gelenk verlaufend.

Außer diesen quer oder etwas schräg verlaufenden Querbrüchen unterscheidet man Schrägbrüche, welche den Knochen nicht in ganzer Breite und Dicke durchsetzen, vielmehr den Abbruch eines mehr oder weniger großen Stückes vom Processus styloideus radii, zuweilen mit gleichzeitigem Abbruch des dorsalen Randes der Gelenkfläche darstellen; diese Absprengungen sind seltener als man früher annahm.

Auch Schrägbrüche, von dorsal oben in die Gelenkfläche verlaufend, kommen vor und geben wegen ihrer hartnäckigen Neigung zur Dislokation und wegen der

Fig. 219. Fract. capituli radii, 14 j. Knabe; Epiphysenlinie am Radiusköpfchen sichtbar.

Digitized by Google

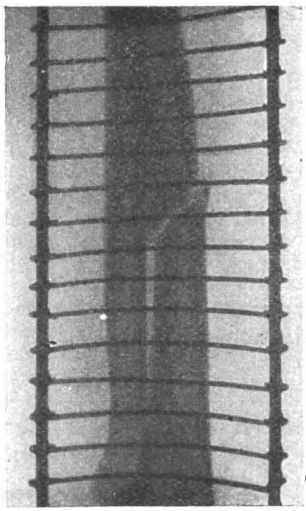

Fig. 220. Isolierte Fraktur der Radiusdiaphyse bei einem jungen Mann. Röntgenbild im Verband.

direkten Läsion des Gelenkes eine weniger günstige Prognose.

Das untere Ende der Ulna wird auffallend häufig in Mitleidenschaft gezogen. Die Fraktur des Proc. styloid. ulnae ist die häufigste Komplikation des typischen Radiusepiphysenbruches; Kahleyss fand sie unter 60 Fällen 47 mal, also in 78% seiner Fälle. Es muß als Regel gelten, daß bei den Radiusbrüchen mit stärkerer Dislokation die Fraktur des Griffelfortsatzes der Ulna selten fehlt. Zuweilen findet sich nur ein Einriß des Fortsatzes, an der freien ulnaren Seite klaffend, radialwärts noch festhaltend.

Die **Ursache** der Frakturen am unteren Radiusende ist fast immer ein Fall auf die Hand und zwar auf ihre Volarseite. Hierbei erfolgt zunächst eine Überstreckung (Dorsalflexion), welche durch die starke Bandmasse an der Beugeseite des Handgelenkes (Lig. carpi volare) gehemmt wird; bei stärkerer Gewalt und Fortsetzung der Bewegung kommt es aber nicht zur Zerreißung dieses Bandes, sondern durch seine Einwirkung auf das untere Radiusende zur Fraktur an der erwähnten Stelle. Diese Erklärung erweist also den Bruch als einen Rißbruch. Gleichzeitig kommt aber auch ein direkter Stoß durch den fallenden Körper und ein Gegenstoß von dem Erdboden gegen das Radiusende zustande und bei der Dorsalflexion der Hand ein Anstemmen der obe-

Digitized by Google

ren Karpalreihe an den dorsalen Vorsprung des unteren Radiusendes: so erfolgt die Fraktur auch durch Abknickung. Mag nun aber ein Riß oder ein direkter Stoß, in der Regel sicherlich beides zusammen die Fraktur herbeiführen, immer verursacht die einwirkende Gewalt auch eine Verschiebung des abgesprengten unteren Bruchstückes dorsalwärts.

Kommt die Fraktur durch Fall auf den Hand-

Fig. 221. Deform geheilte Fractura radii mit Luxation der Ulna an ihrem unteren Ende (nach vorn); 40 j. Frau. Röntgenbild. Es bestand schwerste Beeinträchtigung der Pronations- und Supinationsbewegung.

Digitized by Google

rücken zustande, was ebenfalls, wenn auch viel seltener beobachtet wird (Flexionsbrüche), so ist das periphere Bruchstück in der Regel nicht dorsalwärts, sondern volarwärts verschoben.

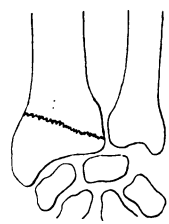

Fig. 222 und 223. Gewöhnlichere Formen des vollständigen Quer- oder Schrägbruches.

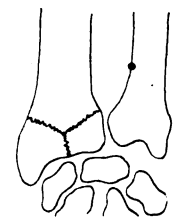

Fig. 224. Mehrfacher Bruch (Y-Fraktur), wie er relativ häufig vorkommt.

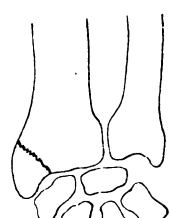

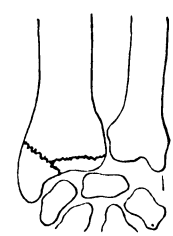

a b c

Fig. 225. Absprengungen am unteren Gelenke des Radius. Zeichnungen nach Röntgenbildern von Kahleyss aus dem Material von G.-R. Oberst in Halle; die hier abgebildeten fand K. am häufigsten.

Die **Symptome** dieser Fraktur müssen durch genaue Untersuchung festgestellt werden, und zwar ist zunächst eine sehr sorgfältige Inspektion vorzunehmen. Der Arzt sitzt am besten dem Verletzten gerade gegenüber, und dieser legt seine beiden Hände mit entblößten Vorderarmen so nebeneinander, daß sie sich in symmetrischer Stellung befinden. Beim Vorhandensein einer Fraktur ergibt

Digitized by Google

nun die Inspektion von vorn folgenden Befund: Die Gegend des verletzten Handgelenkes ist derart verändert, daß der Proc. styloideus ulnae hier stärker vorspringt als auf der gesunden Seite (vgl. Taf. 42); die Hand ist in der Gegend des Handgelenkes radialwärts verschoben: wenn man die Längsachse in der Mitte des Vorderarmes auf jeder Seite symmetrisch

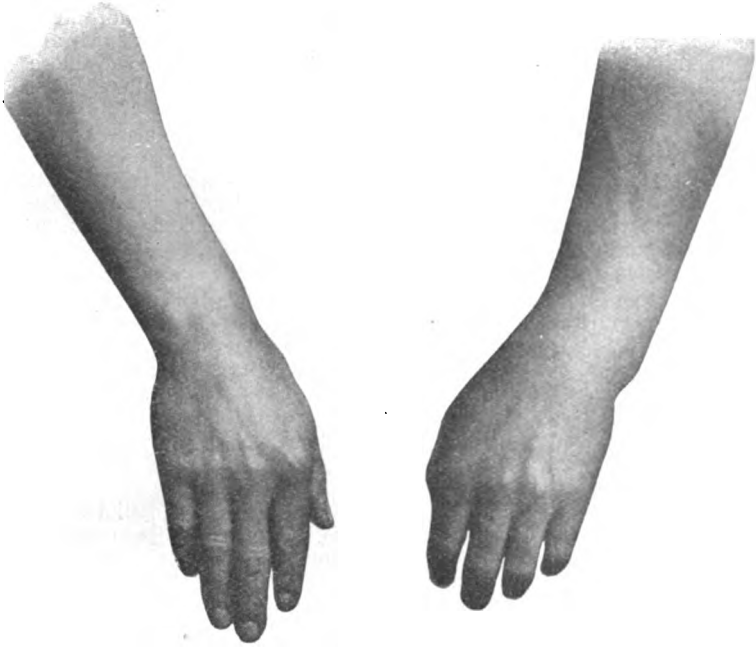

Fig. 226. Typischer Radiusbruch, 25 j. Mann.

zeichnet, so trifft diese Linie auf der gesunden Seite ungefähr die Mitte des Mittelfingers, auf der verletzten Seite lateralwärts (ulnarwärts) von ihm. Die Gegend der Proc. styloidei erscheint verbreitert. Alle diese Symptome resultieren daraus, daß das periphere Bruchstück radialwärts verschoben ist.

Sodann muß die Inspektion von der Seite,

Digitized by Google

Tab. 43.

Typische Fraktur der unteren Radiusepiphyse.

Fig. 1. Präparat (Durchschnitt eines alten typ. Radiusepiphysenbruches, mit erheblicher Dislokation geheilt). Linker Radius von der Radialseite der pronierten Hand gesehen. Vgl. Tab. 42. Man sieht den auf der Volarseite vorspringenden, auf der Dorsalseite einspringenden Winkel an der Bruchstelle. Neue Anordnung der Spongiosabälkchen, die alte Rinde (dorsal) ist nur noch andeutungsweise innerhalb der Spongiosa zu sehen. Die untere Gelenkfläche steht schräg zur Längsachse des Radiusschaftes (infolge der Dislokation).

Fig. 2. Analoges Präparat, Durchschnitt; l. Radius; die Dislokation ist etwas geringer und offenbar im Laufe von Jahren oder Jahrzehnten durch Resorption der mechanisch unnötigen Vorsprünge fast ausgeglichen. Der Rest der alten Compacta ist als spongiöser Zug zu erkennen. Die Gelenkfläche steht auffallend schief zur Längsachse. Das Präparat ist ein sagittaler Durchschnitt des Radius von Fig. 5 dieser Tafel.

Fig. 3. Hier ist obiger Bruch künstlich hergestellt, dann präpariert. Rechte Hand von der Dorsalseite. Man erkennt die radialwärts erfolgte Verschiebung des unteren (epiphysären) Bruchstückes mit der ganzen Hand; der Proc. styloideus ulnae springt deshalb abnorm stark vor.

Fig. 4. Dieselbe Fraktur am Lebenden, Rückenfläche der rechten Hand. Die radialwärts erfolgte Verschiebung der Hand und der Vorsprung des Proc. styloid. ulnae sind gut zu sehen.

Fig. 5. Zusammengehörige Vorderarmknochen (links) von der Volarseite gesehen (proniert). Typischer Radiusbruch; vgl. den Durchschnitt dieses Radius in Fig. 2 dieser Tafel. Die Ulna zeigt einen hohen Grad von Arthritis deformans (Knochenwulst z. T. mit eburneierter Schlifffläche) an der Circumferentia articularis (unteres Radio-Ulnar-Gelenk); vielleicht war die Ulna hier auch lädiert.

---

am besten von der radialen Seite her vorgenommen werden. Bei einem gesunden Arm ist das untere Ende des pronierten Vorderarms derart gestaltet, daß am Radius eine leichtgeschweifte Linie, dorsalwärts konvex und volarwärts konkav, zu sehen ist. An dem gebrochenen Arm ist diese Linie verändert und meistens in gerade umgekehrter Weise vorhan-

Digitized by Google

Fig 1.

Fig 2.

Fig. 5

Fig. 3.

Fig. 4

Digitized by Google

Tab. 44.

Fig. 1.

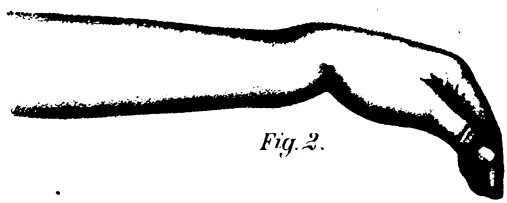

Fig. 2.

Fig. 3.

Fig. 4.

Digitized by Google

Tab. 44.

Zur Differential-Diagnose der Frakturen und Luxationen am Handgelenk.

Fig. 1 u. Fig. 227. Infraktion beider Vorderarmknochen im unteren Abschnitt.

Fig. 2 u. Fig. 228. Fraktur der unteren Radiusepiphyse von der Seite, typische Dislokation. Vergl. Tab. 42, Fig. 2.

Fig. 3 u. Fig. 229. Dorsale Luxation der Hand im Radiokarpal-Gelenk, künstlich.

Fig. 4 u. Fig. 230. Dorsale Luxation der Hand in den Carpo-Metakarpal-Gelenken der vier Finger, von der dorso ulnaren Seite, künstlich.

Fig. 227.

Fig. 228.

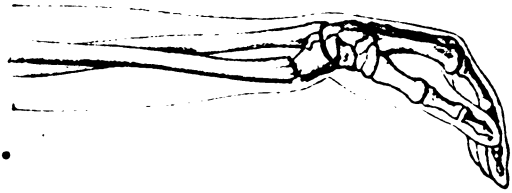

Fig. 229.

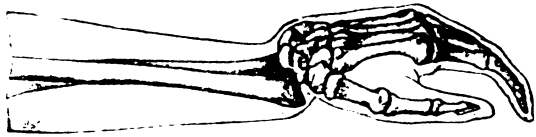

Fig. 230.

Fig. 227—230. Zur Erläuterung der Tafel 44. Text s. oben!

Digitized by Google

den; denn dann findet sich an der Beugeseite ein abnormer Vorsprung und an der Dorsalseite ein leicht einspringender Winkel. Wenn man die Längsachse des Vorderarms, etwa mit einem Blaustift auf der Haut andeutet, so verläuft diese Linie auf der gesunden Seite bei gerader Richtung über die Handgelenksgegend. Auf der verletzten Seite aber zeigt sie sich unterbrochen, indem der Radiusepiphyse entsprechend die Linie nach oben (dorsal) abgeknickt ist; so entsteht bei gerade gestreckter Hand eine bajonettförmige Knickung dieser Linie, welche für unsere Fraktur charakteristisch ist. Diese Art der Dislokation erklärt sich am einfachsten aus der bei der Verletzung fortwirkenden Gewalt. Sobald der Bruch entstanden ist, muß das Gewicht des fallenden Körpers weiterwirken, bis das Diaphysenende des Radius den Boden erreicht. Es mag auch Muskelwirkung mitspielen bei der Erzeugung dieser typischen Dislokation, aber die Hauptsache liegt in der Gewalteinwirkung selbst. Dabei erfährt das Epiphysenstück eine Verschiebung nach aufwärts,

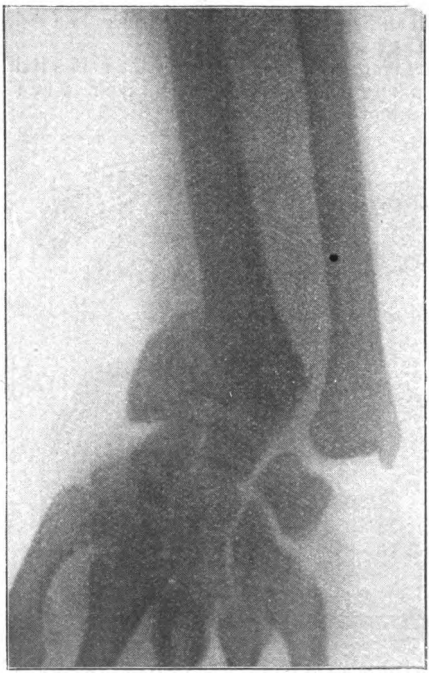

Fig. 231. Schwere Radiusfraktur, starke seitliche Dislokation. Röntgenbild. 21 j. Mann.

Digitized by Google

es kommt gewissermaßen in eine leichte Supination, während der Radiusschaft eine Pronation erfährt. Hiebei ist natürlich die Verbindung des unteren Radiusendes mit der Ulna von Wichtigkeit: Die Verschiebung geschieht so, daß das untere Ende der Ulna annähernd das Zentrum für die Bewegung des Radius abgibt, solange die ligamentöse Verbindung zwischen

Fig. 232. Typischer Radius-Epiphysenbruch von oben und seitlich; geringe Verschiebung. 44 j. Mann.

den beiden Knochenenden unverletzt bleibt; wir haben aber schon erwähnt, daß der Proc. styl. der Ulna häufig abgebrochen ist und zwar durch eine radialwärts reißende Gewalt.

Die anderen Erscheinungen einer Fraktur sind nicht immer ausgesprochen. Abnorme Beweglichkeit ist meistens nicht leicht nachzuweisen; der Untersuchende muß dazu das Epiphysenstück sehr fest fixieren und dem verletzten Arm durch Anlegen an den eigenen Körper einen gewissen Halt geben.

Digitized by Google

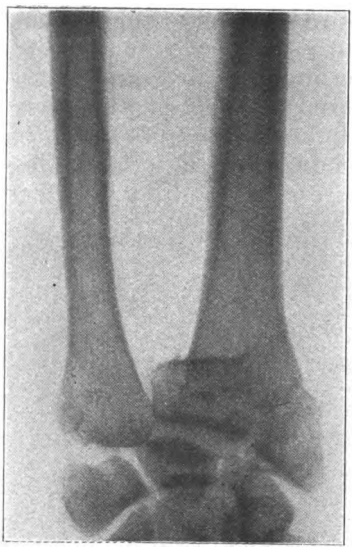

Fig. 233.

Es ist aber auch nicht nötig, den Nachweis dieses Symptoms zu erzwingen. Ähnlich steht es mit der Krepitation, doch ist ein charakteristisches Knacken und Reiben häufiger zu fühlen. Wichtiger ist der Nachweis des Schmerzpunktes: wenn man an der Radialseite die Gelenkgegend palpiert, so ist bei dem Querbruch die Gegend der Gelenklinie und auch der Proc. styloideus radii schmerzlos, während 1—2 cm oberhalb der typische Bruch-

Fig. 233 u. 234. Schwerer typischer Radiusbruch, 34 j. Mann, Röntgenbild; Fig. 233 von oben, Fig. 234 von der Seite. Die ungewöhnlich starke Dislokation (förmliche Luxationsstellung) ist gut sichtbar.

Digitized by Google

schmerz sich findet. Bei dieser Palpation ergibt sich dann die Bestätigung des durch die Inspektion gewonnenen Resultates. Man fühlt namentlich die abnorme knöcherne Prominenz an der Bruchstelle auf der Volarseite und den einspringenden Winkel des Radius an der Dorsalseite.

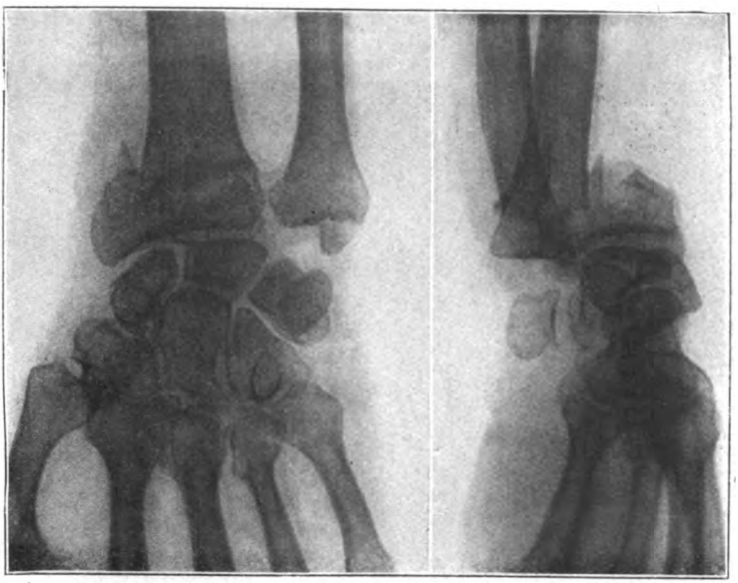

Fig. 235 a u. b. Typischer Radiusbruch mit Abriß des Proc. styloideus ulnae und starker Verschiebung. Das Bild von oben, Fig. 235a, läßt die bei der seitlichen Aufnahme (Fig. 235b) deutliche Dislokation nicht erkennen. Ältere Frau.

Die **Diagnose** ist in der Regel schon durch eine genaue Inspektion und Vergleichung mit der gesunden Seite zu stellen. Differential-diagnostisch ist wichtig, daß die Lage der Proc. styloideus zur schmerzhaftesten Stelle bzw. zur Abknickungsstelle bestimmt wird. Die Unterscheidung der Fraktur von den enorm seltenen Luxationen der Hand kann nie-

Digitized by Google

mals Schwierigkeiten machen. Dagegen kann es bei erheblicher Schwellung und Schmerzhaftigkeit schwierig sein, eine Infraktion oder eine eingekeilte Fraktur von einer sog. „typischen Kontusion" der unteren Radiusepiphyse zu unterscheiden. Die Untersuchung mittels Röntgenstrahlen liefert in zweifelhaften Fällen die Entscheidung. Vergl. die Bem. über „unvollständige Infraktion" bzw. Faltung der Corticalis S. 4.

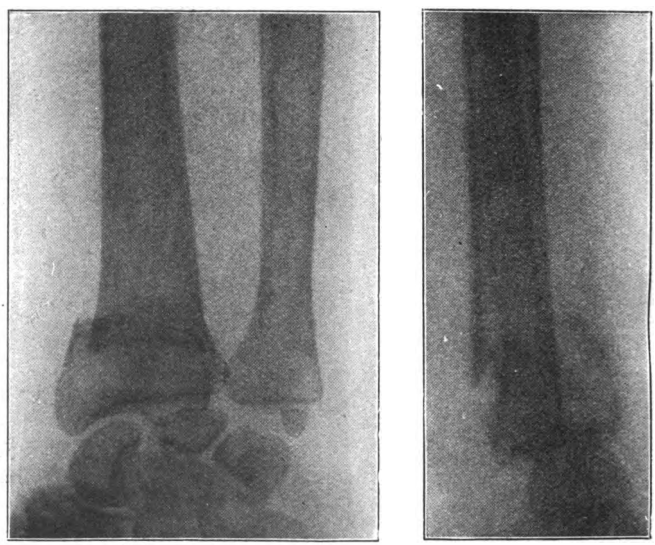

Fig. 236. Typischer Radiusbruch von vorn und seitlich, Röntgenbild; 81 j. Frau. Typische Dislokation.

Die **Prognose** der Fraktur ist in der Hauptsache abhängig von der Behandlung. Wird diese in korrekter Weise durchgeführt, so ist eine Restitutio ad integrum möglich. Ich besitze das Präparat einer frisch geheilten Fraktur von einer älteren Frau, die bald nach der Heilung an Pneumonie starb; an

Digitized by Google

diesem Präparat ist knöcherne Vereinigung und nicht die geringste Dislokation zu entdecken. Im allgemeinen sind aber die Resultate, namentlich auch hinsichtlich der Beweglichkeit der Hand und Finger nicht so gut, wie sie sein könnten und sollten.

Therapie. Die Reposition geschieht durch Zug und forzierte Beugung (Volarflexion) der Hand (forzierte Faustbildung); das läßt sich so schnell ausführen, daß in der Regel Narkose (Ätherrausch) nicht erforderlich ist. Wenn die Fraktur nicht frisch und stärkere Dislokation mit beginnender Kallusbildung vorhanden ist, empfiehlt sich zuerst eine kräftige Dorsalflexion der Hand, um das periphere Fragment zu mobilisieren und volle Reposition dann zu ermöglichen.

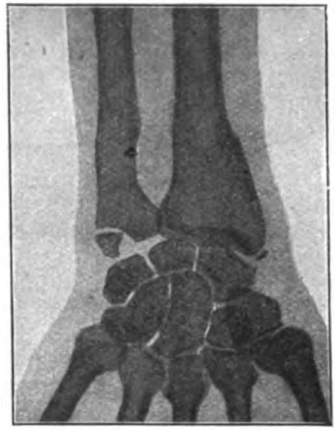

Fig. 231. Typischer Radiusbruch (ohne Deformität geheilt); die Fraktur des Proc. styloideus ulnae ist nicht knöchern geheilt. Röntgenbild.

Klapp benützt für die Reposition bei stärkerer Verkürzung und bei Einkeilung sehr starken Längszug in der Längsrichtung, getrennt am Daumen und den vier Fingern; der Zug an den Fingern wird durch Bestreichen mit Mastisol an Streck- und Beugeseite und Aufkleben eines überstehenden Stückes derber Cambricbinde erleichtert. Unter andauerndem Längszug beseitigt Klapp die seitliche Dislokation durch Druck auf einem eisernen Gestell; er findet auch eine Art Kneten der Bruchstelle zur Reposition kleiner Fragmente nützlich. Die Supinationsstellung des unteren Fragments dreht er wie Zuppinger durch kräftige Pronation der Hand zurecht. Der Erfolg hiernach ist gut.

Nach gut vollzogener Reposition besteht in der Regel keine Neigung zu erneuter Dislokation, und die Anlegung des Verbandes kann leicht geschehen. Droht aber die Wiederkehr der Dislokation, so müs-

Digitized by Google

sen zwei Gehilfen durch Zug und Gegenzug helfen, wie es in Fig. 238 und 239 dargestellt ist.

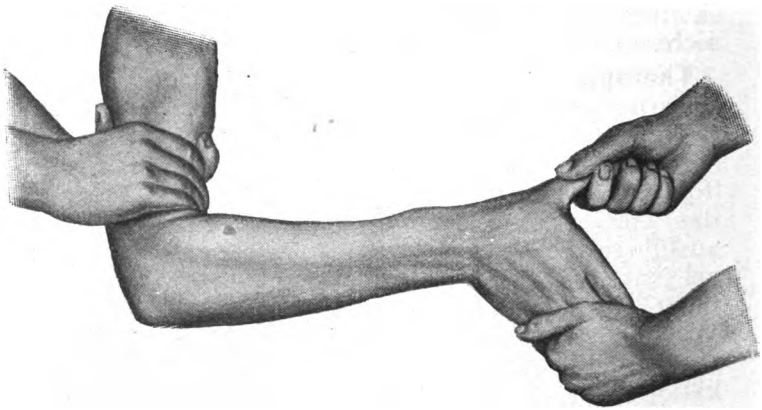

Fig. 238. Assistenz beim Verbande einer typischen Radiusepiphysenfraktur.

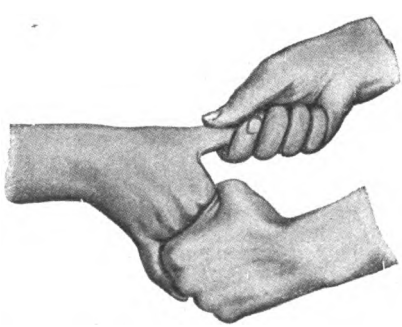

Fig. 239. Die Finger sind zur Extension etwas anders gefaßt. Der kleine Finger ist freigelassen, um nachherigen Druck des Verbandes an der Kleinfingerseite zu vermeiden.

Der Verband umschließt den Vorderarm, das Handgelenk und die Mittelhand. Die Finger sollen nicht mit fixiert werden; auch die Mittelhand-Fingergelenke sollen frei bleiben; denn die Ruhigstellung der Finger führt leicht zu fataler Steifigkeit, welche dann eine schmerzhafte Behandlung (Massage und Mobilisation) erheischt und manchmal nicht völlig zu heben ist.

Digitized by Google

Um dem peripheren Bruchstück die richtige Lage zu erhalten, muß der Hand eine gewisse Stellung gegeben werden, weil nur so ein Einfluß auf das kurze Fragment auszuüben ist. Die Hand muß entschieden volarwärts und zugleich ein wenig ulnarwärts flektiert stehen; zugleich soll die Hand in toto etwas ulnarwärts verschoben sein, weil sonst der Proc. styloideus ulnae unschön

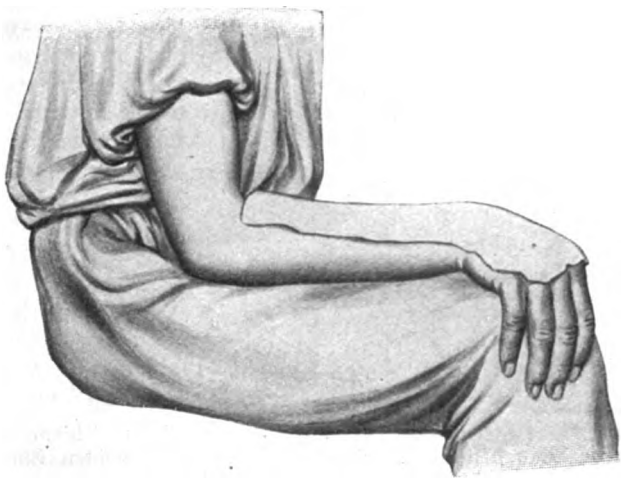

Fig. 240. Anlegung einer Gipshanfschiene. Der eigene Oberschenkel dient als Unterlage nach vollzogener Reposition; das Handgelenk über die Kniegegend entsprechend gebeugt.

vorspringt. Diese alte Anschauung wird neuerdings verworfen: Zuppinger und Böhler verbinden in Dorsalflexion, Klapp in vollkommener Mittel- also Geradstellung der Hand.

Welches Material man bei der Anlegung des Verbandes benützt, ist nicht wesentlich. Verwendbar ist ein richtig angelegter Gipsverband von der Ellenbeuge bis an die Köpfchen der Metacarpi. Um jede Druckwirkung des geschlossenen Gipsverbandes zu vermeiden, hat Braatz einen an der Beugeseite

Digitized by Google

offenen Rinnenverband (zugeschnittener grober Jutestoff mit Gipsbrei getränkt) empfohlen; ähnlich eine Beelysche Gipshanfschiene (Fig. 240). Die Volarschienen nach Schede (Fig. 241) haben den Vorteil, leicht vorrätig zu sein; aber sie passen nicht immer gut, und hemmen, wenn sie die ganze Vola manus einnehmen, die Beweglichkeit in den Basalgelenken der Finger. Muß einmal eine Schiene aus einem Stück Pappe oder aus einem Brettchen improvisiert werden, so kann man nur die Ulnarflexion

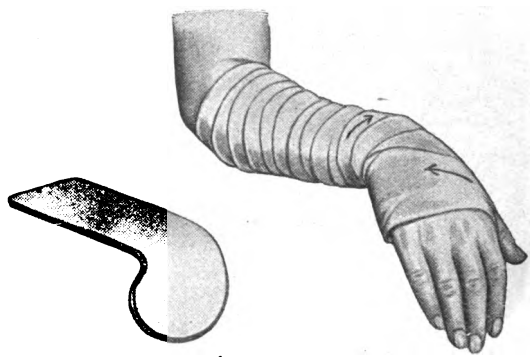

Fig. 241. Lagerung der Hand auf einer volaren Schiene nach Schede; daneben die Schiene selbst. An den beiden Bindentouren ist durch Pfeile die Richtung angegeben, in welcher dieselben zweckmäßig geführt werden.

durch die Form der Schiene erreichen (Pistolenschiene); dann ist es nützlich, unter das Diaphysenende des Radius einen weichen Bindenkopf so zu legen, daß es etwas in die Höhe gehalten wird, während das nicht unterstützte Epiphysenstück etwas herabsinkt. Andere ähnliche Verbandmethoden verfolgen den gleichen Zweck in etwas verschiedener Weise (K. Kölliker u. a.) — Petersen hat empfohlen, die Behandlung dieser Brüche ohne Verband durchzuführen, den Vorderarm nur in eine Mitella zu lagern, über deren freien Rand die Hand volar- und ulnarwärts herabhängt. Storp benützt zu glei-

Digitized by Google

chem. Zweck statt der Mitella eine Heftpflastermanschette am Handgelenk (Verband mit der Suspensionsmanschette) (Fig. 242). Die Hand wird in extreme ulnarvolare Flexion gebracht; mit einem ca. 10 cm breiten Heftpflasterstreifen umgibt man mehrfach das untere Ende des Vorderarms bis an die Proc. styloidei heran. Ein zweiter Streifen bildet über dem ersten eine lose dorsale Falte, an welcher die Binde als Mitella parva befestigt wird. Ich bilde diese Falte zur Suspension in der Mitte der Radiusbreite an der Dorsalseite, so daß die Hand wirklich ulnar- und volarwärts herabhängt. — Lexer hat einen Verband empfohlen, welcher Anwendung von Massage, Bädern und Bewegungen gestattet, nämlich die Retention in der reponierten Stellung mit einer Flanellbinde. Die Heilungsdauer ist dabei kurz, die Beweglichkeit schon in der 3. Woche recht ausgiebig. Lexer beschreibt seinen Verband so:

Fig. 242. Verband des typ. Radiusepiphysenbruches mit der Suspensions-Manschette nach Storp.

„Beim Anlegen der Binde steht man am rechten Arme vor, am linken hinter dem Kranken. Man beginnt mit der Binde über dem Condylus lat., führt sie von hier über den Handrücken und über den 2. Mittelhandknochen (dessen Köpfchen an mageren Händen etwas mit Watte gepolstert wird) hinweg (I); von da wird über die Vola und die ulnare Kante der Hand wiederum das Dorsum erreicht (II), sodann läuft die Binde vom radialen Rande des 2. Metakarpus über die Vola zurück, gelangt oberhalb

Digitized by Google

der Handgelenkgegend zur Streckseite des Vorderarms (III), um den sie in zwei Schlangentouren (III, IV) bis zum Cond. lat. aufsteigt (V). Von hier beginnen dieselben Gänge je nach Bedarf 2—3 mal, wobei man die Hand noch stärker abduzieren, flektieren und pronieren kann, namentlich wenn man von I direkt zu III übergeht; doch ist dies selten notwendig.“ Bei empfindlichen Leuten und starker Dislokation bleibt der Verband ca. 3 Tage ruhig liegen, und wird eventuell gleich anfangs mit einer Suspensionsschleife versehen. Bei Trunkenbolden kommt über den Verband noch eine entsprechend gebogene Pappschiene, mit Stärkebinde befestigt. cf. Fig. 243 und 244.

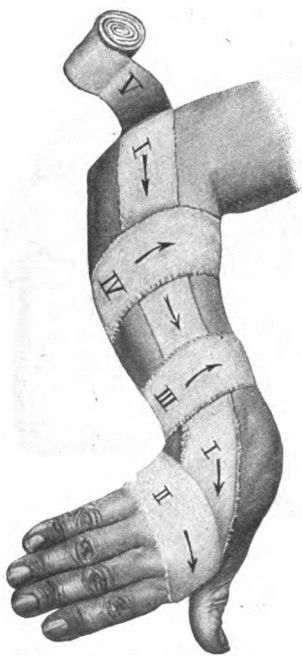

Fig. 243.

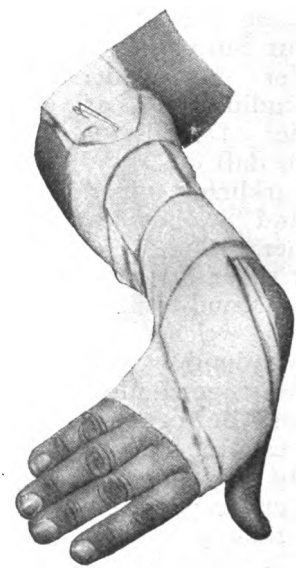

Fig. 244.

Verband des typischen Radiusbruches nach Lexer. Fig. 243 zeigt die erste Lage, Fig. 244 die zweite Lage des Verbandes mit Weglassung der Tour II. Vergl. den Text.

Eine Modifikation des Lexerschen Verbandes, welcher jedoch wegen der Benützung von Heftpflaster nicht alle seine Vorzüge zur Geltung bringt, ist von Troell empfohlen.

Digitized by Google

Klapp benützt über nur einer Lage Watte einen gut anmodellierten dünnen Gipsverband, welcher das obere Drittel des Unterarms frei läßt, die Hand bis zur queren Mittelhandfurche umfaßt; der Verband wird soweit ausgeschnitten, daß voller Faustschluß und volles Abspreizen des Daumens, auch Pro- und Supination in geringem Grade möglich sind. Bewegungsübungen beginnen sofort; die Fixation wird 14 Tage erhalten. — Ich verdanke Prof. Klapp selbst die Angabe seines Verfahrens.

Die Menge der verschiedenen Verbände und Behandlungsarten deutet an, daß die Verhältnisse der besprochenen Frakturen recht verschieden sind, und daß ein den Autor selbst befriedigender Erfolg meist auf verschiedene Weise erlangt werden kann. Sicher haben unsere Kenntnisse hierin einen Fortschritt aufzuweisen und auch die Erfolge sind besser geworden. In jedem Falle muß die Stellung ausgefunden werden, welche der Retention der Fragmente am günstigsten ist. So kann es auch einmal nützlich sein, den Vorderarm in Supinationsstellung zu verbinden; hierzu eignet sich am besten der Rosersche Verband; die Schiene ist so gepolstert, daß Handgelenk und Radiusepiphyse (das Bruchstück) volarwärts flektiert sind (Fig. 247).

Ein Zugverband kann verwendet werden, in einer Weise, welche der auf S. 195 und 227 erwähnten Technik entspricht. Der elastische oder federnde Zug gegen das distale Ende einer festen Schiene kann vermittelst Heftpflasterstreifen an der Hand angebracht werden; solche Verbände sind von mir, Borchgrevink, Wahl u. a. angegeben, vgl. die Abbildung Fig. 185 und 186.

Nie soll man vergessen, daß es ein Gelenkbruch ist, also frühzeitiger und häufiger Verbandwechsel, Massage, aktive Bewegungen usw. erforderlich sind. Gewiß ist es besser, wenn die Fraktur mit einiger Verschiebung aber mit guter Beweglichkeit heilt, als ohne Verschiebung mit geschädigter Funktion des Handgelenkes!

Wenn der Bruch mit einer Fraktur des Proc. styloideus der Ulna verbunden ist,

Digitized by Google

Fig. 245. Normales Handgelenk eines Erwachsenen im Röntgenbild von vorn.

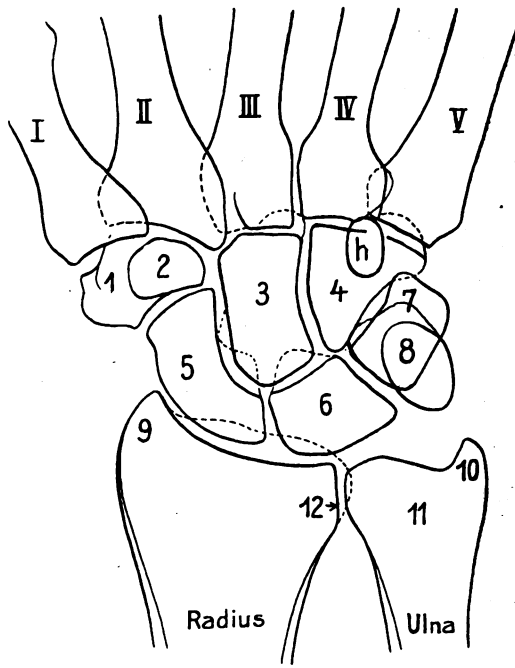

Fig. 246. Erklärungsskizze zu Fig. 245 (Dr. Werner).

1 = Os multangulum maius
2 = „ „ minus
3 = „ capitatum
4 = „ hamatum
5 = „ naviculare
6 = „ lunatum
7 = „ triquetrum
8 = Os pisiforme
9 = Proc. styloid. radii
10 = „ „ ulnae
11 = Capitulum ulnae
12 = Articulatio radioulnaris distalis.

h = Hamulus oss. ham.
I—V = Ossa metacarp.

---

wenn also eine Fraktur beider Vorderarmknochen an ihrem unteren Ende vorliegt

Digitized by Google

Fig. 245.

Digitized by Google

Digitized by Google

(Fig. 237), so wird das untere Radio-ulnar-Gelenk und das Handgelenk besonders leicht in Mitleidenschaft gezogen. Vergl. die Arthritis deformans auf Tafel 43, Fig. 5. Im allgemeinen ist dieser Bruch nach gleichen Prinzipien zu behandeln; in einigen Fällen war die Resektion des Proc. styloideus ulnae erforderlich, um die Mobilität zu bessern.

d) **Die wahre Epiphysentrennung am unteren Radiusende** ist bei jugendlichen Individuen ziemlich häufig. Erscheinung und Behandlung sind genau wie diejenigen des typ. Epiphysenbruches der Erwachsenen. Nach Reposition der Fragmente ist die Neigung zu erneuter Dislokation kaum mehr vorhanden. Vergl. Tafel 39, Fig. 4.

Fig. 247. Schienenverband nach Roser, in voller Supination. Der Pat. sieht in seine Hohlhand hinein.

D. Luxation im unteren Ulnargelenk.

Diese Luxation ist trotz des schwachen Bandapparates und trotz der häufig auf diese Region erfolgenden Gewalteinwirkung sehr selten. Das untere Gelenkende der Ulna kann dorsal (direkt durch Fall oder durch übermäßige Pronation) oder volar (direkt oder durch übermäßige Supination) luxiert werden. Die Symptome ergeben sich durch genaue

Digitized by Google

Palpation. Bei Wäscherinnen kommt eine Subluxation in diesem Gelenke vor, welche durch das Auswringen der Wäsche entsteht. Die Behandlung geschieht nach allgemeinen Regeln.

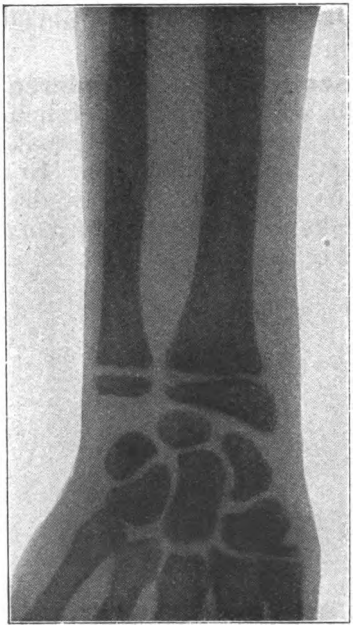

Fig. 248.

Fig. 249.

Traumatische Epiphysentrennung am unteren Radiusende. Die Dislokation ist nur in Fig. 249 erkennbar. 14 j. Knabe.

7. Handgelenk.

Die Luxation der Hand im Radio-carpal-Gelenk ist außerordentlich selten. Wenn früher diese Diagnose häufig gestellt wurde, so ist jetzt anerkannt, daß es sich in der großen Mehrzahl der Fälle um den typischen Radiusepiphysenbruch handelte. Die Fälle von wahrer Luxation, welche sicher konstatiert sind, lassen sich zählen und sind obendrein zum Teil

Digitized by Google

noch mit Fraktur des Proc. styloideus radii kompliziert. Vergl. Taf. 44, Fig. 3.

Die Luxation kann eine dorsale oder eine volare sein; der Karpus steht dabei auf der dorsalen oder volaren Seite der Gelenkenden der Vorderarmknochen. Die Verletzung entsteht durch Fall auf die vorgestreckte Hand bei starker Dorsal- (die dorsale) oder Volarflexion (die volare Luxation). Die Diagnose ergibt sich durch genaue Palpation und Röntgenbild; Reposition durch Zug und direkten Druck.

8. Hand und Finger.

A. Frakturen.

Brüche der Karpalknochen sind selten und meistens in Verbindung mit schweren Zerreißungen oder Quetschwunden der bedeckenden Weichteile beobachtet. Der Grad der Verletzung wird dann durch diese komplizierende Läsion gegeben. Immerhin sind solche Frakturen, wie mit Hilfe des Röntgenbildes festgestellt wurde, häufiger als man früher annahm, indem man früher nur Kontusio oder Distorsio diagnostizierte. Es gibt sogar typische Bruchformen an einzelnen Karpalknochen, besonders des Kahnbeins, vgl. Fig. 252. Die Häufigkeit der Karpal- und Metakarpalbrüche beträgt über 2 %.

Brüche der Metakarpalknochen sind nicht so selten und entstehen meist direkt durch Aufschlagen des Handrückens oder durch Schlag; eine indirekte Entstehung durch drehende Gewalt (Torsionsbruch mehrerer Mittelhandknochen) wird zuweilen bei Skifahrern beobachtet, infolge von Prellung der Hand durch Anschlagen des freien unteren Stockendes an einen Baum bei rascher Fahrt (v. Saar). — Abnorme Beweglichkeit und Krepitation oft nachweisbar und lebhafter Bruchschmerz. Dislokation fehlt oft; die Knochen sind ja einer am andern gewissermaßen geschient. — Therapie: Wenn nicht

Digitized by Google

Fig. 250. Normales Handgelenk eines Erwachsenen im Röntgenbild von der Seite.

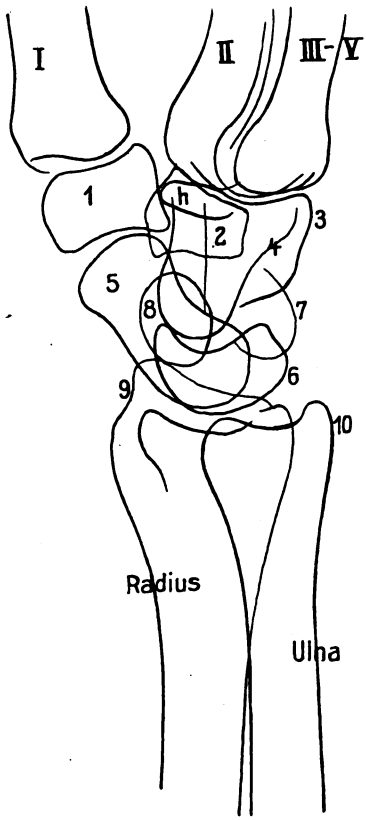

1 = Os multangulum maius
2 = „ „ minus
3 = „ capitatum
4 = „ hamatum
5 = „ naviculare
6 = „ lunatum
7 = „ triquetrum
8 = „ pisiforme
9 = Proc. styloid. radii
10 = „ „ ulnae
h = Hamulus oss. ham.
I—V = Ossa metacarp.

Fig. 251. Erklärungsskizze zu Fig. 250 (Dr. Werner).

einfache Bindeneinwicklung und Mitella genügt, so kann gelegentlich ein direkter Druck (einfach oder doppelseitig neben dem betreffenden Metakarpus als kleine Längsschiene, etwa durch elastische Gummi-

Digitized by Google

Fig. 250.

Digitized by Google

Digitized by Google

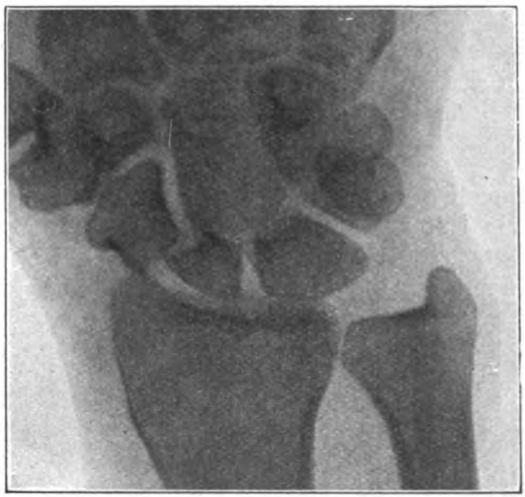

Fig. 252. Fractura des Os naviculare (Röntgenbild). 27j. Mann Man erkennt vor dem Handgelenksende des Radius an der ulnaren Seite des Os lunatum, daneben radialwärts das in zwei ungefähr gleich große Teile gebrochene Kahnbein; die Bruchstücke sind etwas verschoben.

Fig. 253. Doppelter Knochenbruch des Metakarpus V; 43j. Mann.

Digitized by Google

röhren hergestellt) zur Retention der Bruchstücke nützlich sein. Besteht stärkere Dislokation, besonders bei Fraktur mehrerer Mittelhandknochen, so ist eine Schiene mit Zugwirkung angezeigt, wie sie in verschiedener Weise zur Verfügung steht oder improvisiert werden kann. Bei komplizierten Frakturen durch schwere Gewalteinwirkung ist oft ein operativer Eingriff erforderlich. Frühzeitige Massage und Übung der Finger!

Fig. 254. Fract. metacarpi II durch direkte Gewalt.

Brüche der Phalangen, meistens durch direkte Gewalt, können indirekt durch eine in der Längsrichtung der Phalangen auftretende Gewalt zustande kommen (auch Längsbrüche); sie sollen an der Nagelphalanx sogar durch den Zug der Strecksehne bei forzierter Flexion (Rißfraktur) entstehen

Digitized by Google

können. — Sie sind häufig, etwa 5 Prozent. Die Erkennung wie die Behandlung dieser Verletzungen ist bei der offenen Lage der Teile meist sehr einfach. In der Regel genügen biegsame gepolsterte Blechschienen; vgl. auch Fig. 260 und 261. Ist Zugbehandlung angezeigt, so eignet sich gut ein Zwirnhandschuhfinger, welcher über den mit Mastisol be-

Fig. 255. Fract. metacarp. V, geheilt. 40 j. Mann.

strichenen Finger gezogen wird; an seiner Spitze wird mittelst eines Gummifadens gegen das freie Ende eines kleinen Handbrettes extendiert (Chir. Klinik, Leipzig); auch die Durchbohrung der Fingerbeere, quer unter dem Nagel, mit einem Faden, an welchem der Zug angebracht wird, ist empfohlen; ein Verfahren, welches, der Steinmannschen Nagelextension nachgebildet ist.

Digitized by Google

B. Luxationen.

a) **Luxation im Interkarpalgelenke**, so daß die beiden Reihen der Karpalknochen zueinander verschoben werden, ist ganz außerordentlich selten. Die Luxation einzelner Karpalknochen ist etwas weniger selten. Dabei bildet der luxierte Knochen natürlich eine Hervorragung, welche durch ihre Lage und Form die Diagnose ermöglichen kann.

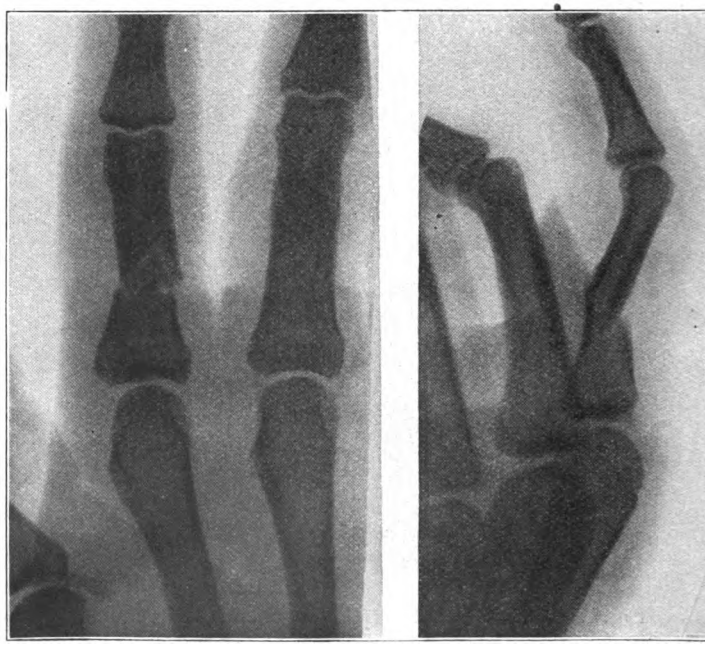

Fig. 256. Fingerbruch; Fr. der Phal. I des Zeigefingers von oben und seitlich. 25 j. Mann.

b) **Luxation in den Karpometakarpalgelenken** ist ebenfalls sehr selten beobachtet, am häufigsten noch im Karpometakarpalgelenk des Daumens. Hier kommt eine dorsale, seltener eine volare und eine

Digitized by Google

radiale Verrenkung des Metakarpus I vor. Der abnorme Vorsprung, die Richtung des Metakarpusschaftes sichern die Diagnose, die Reposition ge-

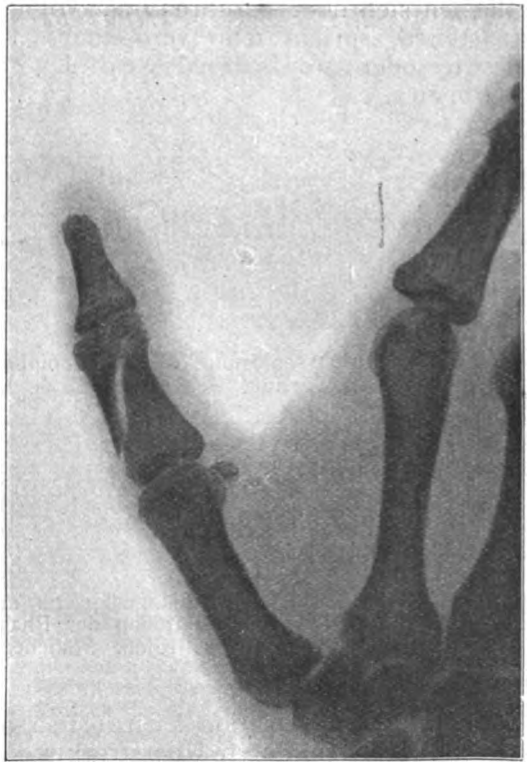

Fig. 257. Fraktur des Daumens; fast Längsbruch. Röntgenbild.

schieht durch Zug und direkten Druck. (Vgl. Taf. 44, Fig. 4.)

c) **Luxation in den Metakarpo-Phalangealgelenken** ist am 2. bis 5. Finger selten, aber am Daumen häufiger und praktisch sehr wichtig.

Digitized by Google

Die **Luxatio pollicis** als typische Verletzung ist immer eine dorsale, d. h. die Basis der ersten Phalanx ist auf die Dorsalseite über das Kapitulum des Metakarpus I getreten. Je nachdem die beiden Gelenkflächen sich noch berühren oder völlig außer Kontakt stehen, spricht man von einer unvollständigen oder vollständigen Luxation des Daumens.

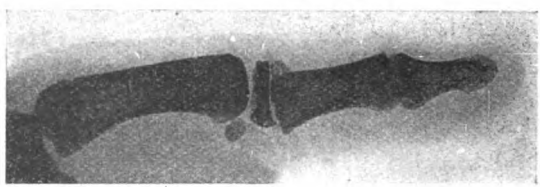

Fig. 258. Traum. Epiphysenlösung der Basalepiphyse der Phal. II angeblich durch Torsion. Paul Dressel. 20. I. 1903.



Fig. 259. Gelenkbruch im I. Interphalangealgelenk mit Aussprengung eines Stückchens vom Kapitulum der Phal. I und Drehung desselben um 180°. Chir. Klinik München, Prof. Grashey.

Man kann diese Luxation künstlich an der Leiche leicht erzeugen durch Überstreckung (maximale Dorsalflexion) und einen kräftigen Rückstoß der so dislozierten 1. Phalange gegen das Handgelenk zu. Wenn nun der Daumen durch eine kleine Beugebewegung wieder in eine mehr gerade Stellung gebracht wird, so sind alle charakteristischen Erscheinungen der typischen Luxatio pollicis vorhanden. Ich habe sogar Interposition und Unmöglichkeit der Reposition hierbei beobachtet.

Digitized by Google

Das Wesentliche bei den Daumenluxationen ist die Fixation des luxierten Daumens. Dieselbe resultiert aus dem Zug der zum Gelenk gehörigen und dasselbe umgebenden Weichteile. Die Seitenbänder

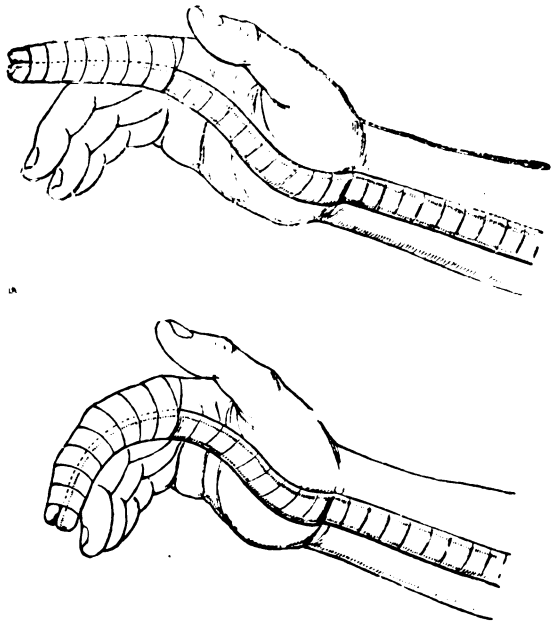

Fig. 260 u. 261. Verband für Mittelhand- und Finger-Frakturen nach Zuppinger. Der Finger wird in gerader Stellung auf eine gerade Drahtschiene (Cramersche, schmalste Nummer) mit Heftpflaster befestigt und anbandagiert (Fig. 260); dann wird die biegsame Schiene in die erwünschte Beugestellung gebracht, der Finger folgt dieser Bewegung und wird dabei an der konvexen Seite der Schiene gedehnt; er bleibt in dieser Zugwirkung, solange er auf der Schiene festliegt (Fig. 261). — Nach Schlatter.

sind häufig unzerrissen, und eine Anzahl kräftiger Muskeln und Sehnen wirken fixierend, indem sie gleichzeitig das Köpfchen des Metakarpus I eng umschließen. Hierdurch wird eine Art Repositions-

Digitized by Google

hindernis erzeugt, wenn der fehlerhafte Versuch gemacht wird, durch einfachen Zug die Reposition zu erreichen; je stärker der Zug, um so enger und näher umschließen die Sehnen und Muskeln den Hals des Kapitulum und bereiten gerade dadurch

Fig 262. Röntgenbild der typischen Daumenluxation; 40j. Mann.

Schwierigkeiten (sog. Knopfloch-Mechanismus. Vgl. Tab. 45, Fig. 1 und Fig. 265).

Symptome. Die bajonettartige Richtung des Daumens in Verbindung mit dem Metakarpus I, dazu die starke Prominenz des Kapitulum Metakarpi I an der Volarseite, der Nachweis der abnormen Richtung der 1. Phalanx, dazu die eigentümlich starre

Digitized by Google

Fixation dieser Haltung — alles dieses führt zu der richtigen Diagnose.

Das Verfahren der **Reposition** muß wie bei allen Scharniergelenken, ohne Anwendung von Gewalt vor sich gehen. Zunächst wird Überstreckung des Daumens herbeigeführt, und dann durch direkten Druck gegen die Basis der Phalanx I der Daumen nach vorn geschoben. Sobald ein größerer Teil der beiden Gelenkflächen in normalen Kontakt geraten ist, gelingt die Beugung, und die Reposition ist vollendet.

Auf die korrekte Ausführung dieses Manövers ist Gewicht zu legen; trotzdem kann die Reposition mißlingen.

Ein häufiges **Repositionshindernis** liegt in der Interposition der Kapsel, zuweilen auch der Sesambeinchen. In anderen Fällen habe ich ein eigentümliches Verhalten der Sehne des Flexor pollicis longus als Repositionshindernis gefunden. Die Sehne umschlingt den Hals des Metakarpus I; wenn nun die Gelenkfläche des Kapitulum an der ulnaren Seite mit einem starken Wulst endigt, wie es zuweilen vorkommt, so kann hinter diesem die Sehne förmlich verhakt und die Reposition unmöglich sein. Dieser Befund ist zuweilen an einer leichten Drehung und einer Neigung des Daumens nach der ulnaren Seite hin zu erkennen; manchmal läßt sich die Verhakung der Sehne durch stärkere Neigung nach dieser Seite hin lösen, aber keineswegs immer.

Ausnahmsweise kann es bei der Reposition, namentlich wenn sie in unrichtiger Weise durch Zug am Daumen ausgeführt wird, passieren, daß die Kapsel und das äußere Sesambein umgeklappt und in umgekehrter Richtung zwischen die Gelenkenden interponiert werden (Luxatio complexa).

Mißlingt die Reposition, so ist sofort die Arthrotomie auszuführen. Es ist mir in allen

Digitized by Google

Tab. 45.

Typische Luxation des Daumens.

Fig. 1. Anatomisches Präparat, rechte Hand von der Volarseite. Die Basis der Phalanx I auf die Dorsalseite des Kapitulum des Metakarpus I luxiert. Das letztere Kapitulum springt stark vor, die Gelenkkapsel ist an der Beugeseite abgerissen und mit der Phalanx I dorsalwärts dislozierd. Wenn wir die beiden Seiten des Metakarpusköpfchens als eine radiale und eine ulnare bezeichnen, so liegt auf der ulnaren Seite (gewissermaßen um den Hals des Metakarpusköpfchens sich schlingend) der M. adductor pollicis und die Sehne des Flexor pollicis longus, während auf der radialen Seite zunächst der M. flexor pollicis brevis, dann der Abductor pollicis brevis sich finden. Zwischen diesen Muskeln ist das Kapitulum wie durch einen Schlitz herausgetreten; die Sehne des Flex. poll. long. liegt dem Halse des Metakarpus besonders dicht an und ist (in unserer Abbildung) hinter dem Kapitulum desselben versteckt, um dann an der Volarseite der Phalanx I wieder sichtbar zu sein.

Fig. 2. Dieselbe Luxation am Lebenden, rechte Hand von der Volarseite. Die Fig. 1 dient zur Erklärung der charakteristischen Deformität, welche hier abgebildet ist.

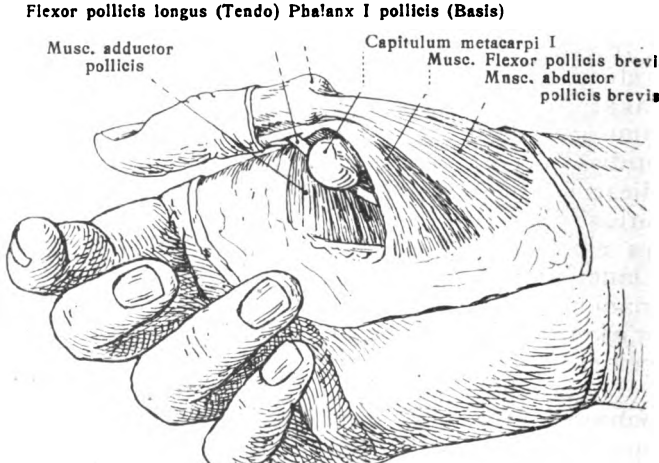

Fig. 263.

Fällen dieser Art gelungen, durch einen Schnitt über das an der Volarseite prominierende Capitulum prae-

Digitized by Google

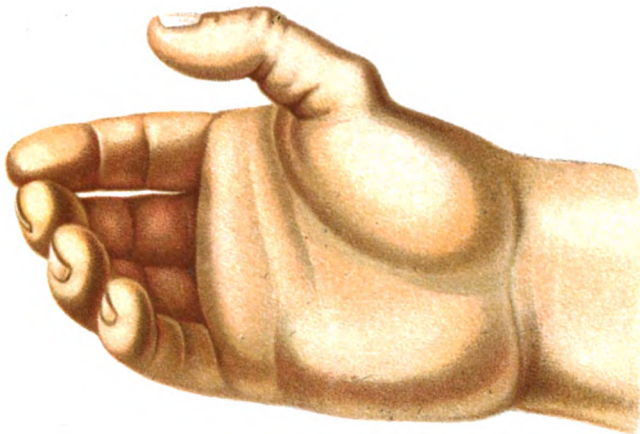

Fig. 2.

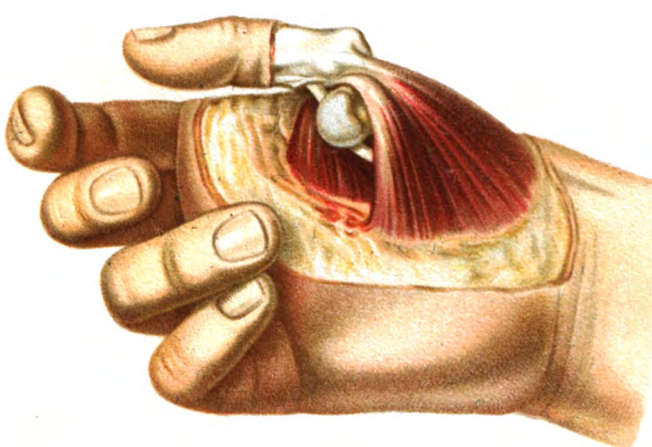

Fig. 1.

Digitized by Google

Tab. 46.

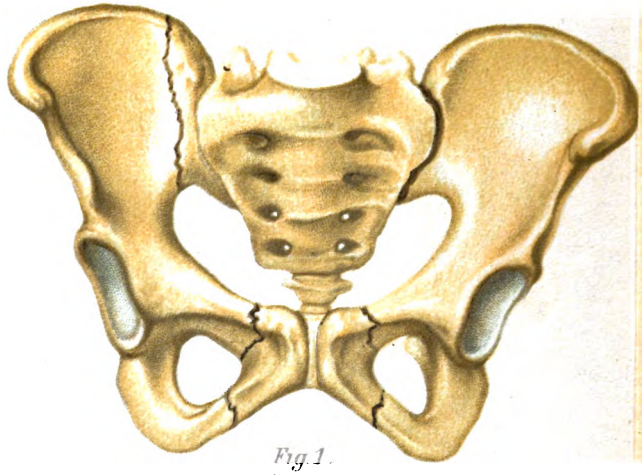

Fig. 1.

Fig. 2.

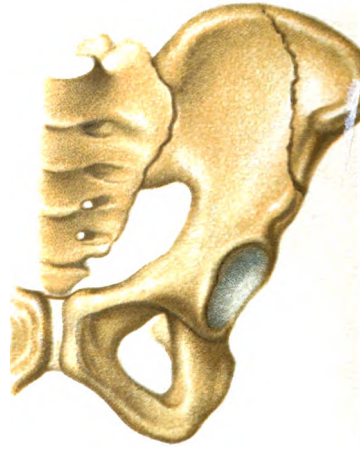

Fig. 3.

Digitized by Google

Tab. 46.

Beckenbrüche.

Fig. 1. Schwerer Beckenringbruch, sog. doppelter vertikaler Bruch Malgaignes; durch Überfahren eines auf dem Rücken liegenden Erwachsenen entstanden. Vorn ist das Becken beiderseits neben der Symphysis pubis im Bereich der die For. obturat. umgrenzenden Knochenteile gebrochen. Das vordere Mittelstück ist also ausgebrochen. Hinten findet sich eine zweite Bruchlinie (daher der Ausdruck: „doppelter vertikaler Bruch") an der Basis der Darmbeinschaufel, dicht an der Artic. sacro-iliaca.

Fig. 2. Schwerer Beckenringbruch durch die Pfanne; 14 j. Knabe, durch die Kammräder einer Dreschmaschine verletzt. Die Fraktur betraf das linke Scham- und Sitzbein und hatte in der Pfanne zu einer breiten Diastase der Y-förmigen Knorpelfuge geführt. — An Nebenverletzungen fand sich eine große Lappenwunde der linken Leistengegend, in deren Grunde die Schenkelgefäße wie frei präpariert lagen, und welche in eine große zwischen den Adduktoren liegende Wundhöhle führte; in dieser war der Knochenrand des For. obt. frakturiert zu fühlen. Der linke Oberschenkel stand etwas adduziert, der Penis völlig geschunden, die Harnröhre unverletzt; der Katheter entleerte normalen Urin. — Pat. erlag der schweren Verletzung.

Fig. 3. Fraktur der Darmbeinschaufel (Beckenrandbruch).

parando das Hindernis aufzufinden, die Reposition vorzunehmen und ein bewegliches Gelenk zu erzielen. In veralteten Fällen könnte auch die Resektion des Kapitulum nötig werden.

Nach diesen Bemerkungen und einer gründlichen Beachtung der Taf. 45 ist bezüglich der Erscheinungen und der Therapie der viel selteneren volaren Daumenluxation nichts weiteres zu sagen. Diagnose und Therapie werden kaum Schwierigkeiten machen.

Fig. 264. Typ. Luxation des Daumens; 7 j. Knabe. Bei Kindern eine Seltenheit; die Epiphysenlinie gut sichtbar. Reposition. Heilung.

Digitized by Google

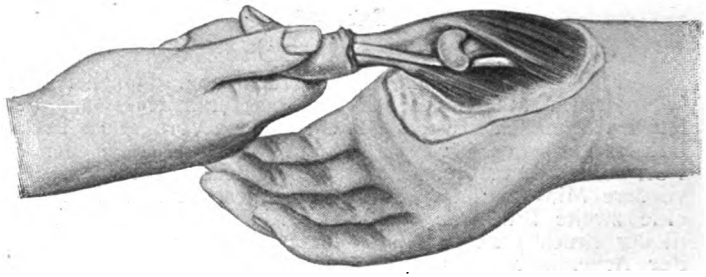

Fig. 265. Fehlerhaftes Manöver der Reposition durch einfachen Zug. Jeder Zug erschwert die Reposition (Knopflochmechanismus).

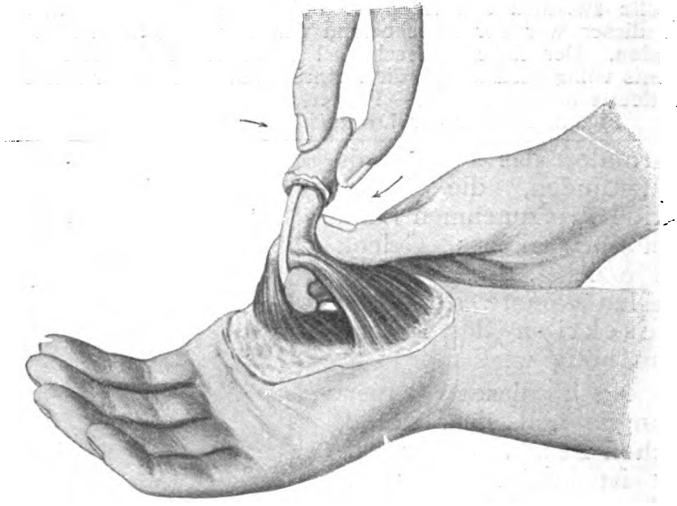

Fig. 266. Richtiges Verfahren bei der Reposition; der Daumen wird in hyperextendierter Stellung nach vorn geschoben.

Die Luxation in den Metakarpo-phalangeal-Gelenken des 2. bis 5. Fingers ist meistens eine dorsale, wie beim Daumen. Auch hier kommt

Digitized by Google

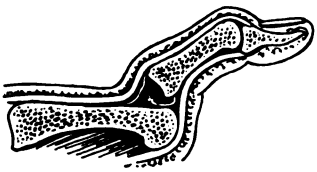

Fig. 267. Die interponierte Kapsel als Repositionshindernis.

Fig. 268. Die interponierten Sesambeinchen als Repositionshindernis.

Fig. 269. Die an dem Kapitulum des Metakarpus I fixierte Sehne des Flex. poll. long. als Repositionshindernis.

Fig. 270. Dorsale Luxation der II. Phalanx des 5. Fingers; 15 j. Knabe. Reposition. Heilung.

Fig. 271. Mittelfinger mit Dorsalluxation der 2. Phalanx im Durchschnitt.

Fig. 272 u. 273. Dorsale und volare Luxation der Nagelphalanx.

Interposition der Kapsel vor; zuweilen zeigt der luxierte Finger gleichzeitig eine laterale Winkelstellung. Häufig sind diese Luxationen komplizierte. Reposition durch Überstreckung und Vorschieben der Phalanx.

Digitized by Google

d) **Luxation in den Interphalangeal-Gelenken** der Finger ist nicht selten und wird oft vom Verletzten selbst reponiert. Sie ist eine dorsale oder volare, oder eine seitliche (mit Zerreißung der Seiten-

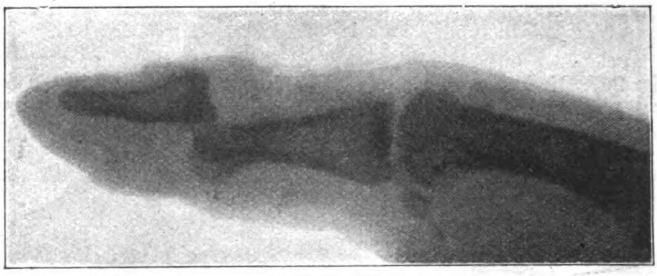

Fig. 274. Luxation der Nagelphalanx des Daumens; frisch; 42 j. Mann.

bänder) und kommt in jedem Fingergelenk vor. Diagnose und Reposition machen kaum Schwierigkeiten.

Digitized by Google

VI. Frakturen und Luxationen der unteren Extremität.

Die Verletzungen der unteren Extremität sind insofern von größerer Bedeutung, als sie nicht allein die korrekte Besorgung der speziellen Verletzung erheischen, sondern auch eine besondere Berücksichtigung des Gesamtbefindens. Bei älteren und schwachen Personen ist es wichtig, daß sie nicht zu lange im Bett liegen (hypostatische Pneumonie), vielmehr mit gut sitzendem Verbande möglichst bald wieder mobil werden. Die Häufigkeit der Frakturen an den Knochen der unteren Extremität inklusive Becken beträgt etwa 32 %.

1. Becken.

Zu einer Kontinuitätstrennung am Becken kommt es in der Regel durch grobe Gewalt. Die Häufigkeit beträgt etwa 1 %. Die Bedeutung der hiebei erfolgenden Verletzungen liegt einerseits in der Beschädigung dieser für die Mechanik des Skeletts so wichtigen Körperteiles, andrerseits in den dabei häufig vorkommenden Nebenverletzungen vor allem der Harnröhre und der Harnblase. Die Mechanik der Beckenfrakturen ist durch klinisch-anatomische (z. B. Malgaigne) und experimentelle (Kusmin) Studien gefördert; in neuer Zeit hat Stolper diesen Gegenstand auf Grund eigener großer Erfahrung bearbeitet.

Man spricht auch von „Beckenluxationen“ und versteht darunter Trennungen des Beckens im Bereich der Symphysen. Mehr theoretisch als praktisch war die Aufstellung verschiedener Luxationsformen, so einer Luxation des Darm-

Digitized by Google

beins bei Trennung der Symph. pubis und der Artic. sacro-iliacae. Neuerdings soll nur die „Verrenkung einer Beckenhälfte" (bei Trennung der Kreuzdarmbein- und der Schoßfuge) und die „Verrenkung des Kreuzbeins" (bei Lösung beider Symph. sacro-iliacae mit oder ohne Trennung der Symphysis pubis anerkannt bleiben (Linser). Dagegen betont Stolper, daß solche Luxationen niemals ohne zahlreiche Abrißfragmente und Fißuren beobachtet wurden, daß es sich also mehr um Luxationsfrakturen" handelt.

Die Knochenbrüche am Becken sind klinisch zu unterscheiden, je nachdem einzelne Teile des Beckens frakturiert, besser „abgebrochen" sind, — die sog. Beckenrandbrüche, — oder die Kontinuität des aus den einzelnen Knochen gebildeten Beckenringes, als eines nach Form und Mechanik einheitlichen Gebildes, unterbrochen ist, die sog. Beckenringbrüche (Rose).

Das Zustandekommen der einen oder anderen Bruchform liegt in der Art der Verletzung begründet. Die Randbrüche entstehen durch direkte Gewalt, die Ringbrüche mehr indirekt durch Pressung des Beckenringes in beliebiger Richtung, wobei der Ring schließlich einbricht wie ein Gewölbeteil, meistens an mehreren Stellen.

Von den **Beckenrandbrüchen** welche also durch direkte Gewalt (Hufschlag, Fall aus der Höhe, umfallender Baumstamm, Wagenrad beim Überfahren) entstehen, können nach Stolper folgende unterschieden werden:

1. isolierte Fraktur der Darmbeinschaufel, z. B. durch Hufschlag;
2. Querfrakturen des Kreuz-Steißbeins durch Fall aus der Höhe auf das Gesäß;
3. einfache oder doppelte Fraktur am Schambogen, also an einem oder beiden Schenkeln des Schambeins, durch Fall, so daß der Patient rittlings auf einen harten, schmalen Gegenstand (Stange, einzelne Eisenschiene, Zaun, Brettkante) zu sitzen kommt, — meistens mit schwerer Quetschung der Harnröhre dabei.

Digitized by Google

4. isolierte Fraktur der Pfanne des Hüftgelenkes durch eine seitlich auf den Trochanter und bis in das Hüftgelenk wirkende Gewalt; der intakte Schenkelkopf kann durch die frakturierte Pfanne in das Becken dringen (Luxatio centralis des Cap. femoris).

Fig. 275. Fraktur des Beckens im Acetabulum, sog. Lux. centralis. femoris. Röntgenbild. Erwachsener Mann stürzte mit dem Rade und fiel heftig auf die r. Hüfte. Gleichzeitig Fr. des Oberkiefers. — Repositionsversuch in Nark. gelingt nur teilweise. Extensionsverb. Heilung mit Verkürzung. — Ch. Kl. Charité, Berlin.

5. An der Crista ilei sind Rißbrüche durch Muskelzug beschrieben.

Bei den **Beckenringbrüchen** ist gegenüber Fällen mit regellosem Verlauf der Bruchlinien als die

Digitized by Google

häufigste ätiologisch und anatomisch wohl charakterisierte typische Form der Beckenring-Biegungsbruch zu nennen (Stolper). Dieser entsteht durch seitliche Zusammenpressung des Beckenrings in frontaler oder sagittaler oder auch schräger Richtung, also durch indirekte Gewalt; in dem

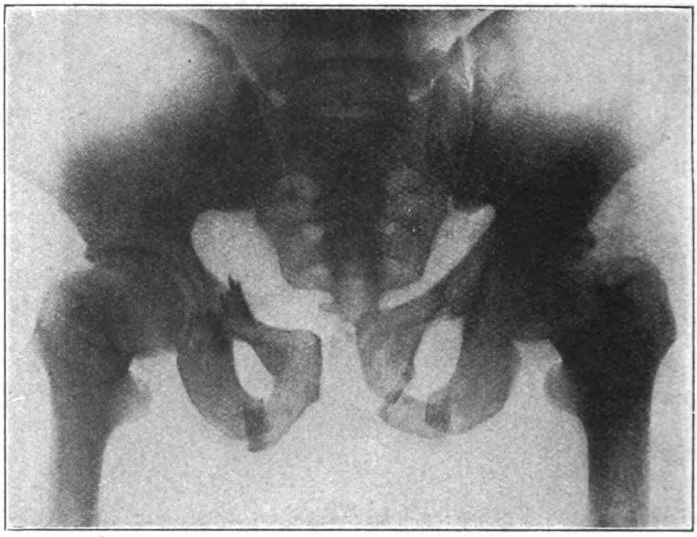

Fig. 276. Beckenzertrümmerung durch Überfahren durch einen Automobilomnibus. Erwachsener Mann. — Röntgenbild. Beckenringbiegungsbruch in Form des doppelten Vertikalbruches (Malgaigne); vorn gehen die Bruchspalten jederseits durch das for. obtur.; Zerreißung des Symph.-Knorpels (Schiefstellung der Schambeine zu einander); hinten geht die Bruchlinie dicht neben der Artic. sacro-iliaca sin. — Harnröhrenzerreißung. — Tod am folgenden Tage. — Ch. Kl. der Charité, Berlin, 1913.

Augenblick stärkster Biegung kommt es zu mehrfachen Bruchlinien an den Stellen der höchsten Biegungsspannung und zwar meistens an bestimmten Lieblingsstellen des Beckens. So entstehen die Bekkenbrüche mit mehreren, meist weit voneinander, etwa vorn und hinten liegenden Bruchlinien; so daß

Digitized by Google

also ein Stück des Beckenringes herausgebrochen ist. Hierher gehört auch der schon von Malgaigne beschriebene „doppelte Vertikalbruch". Die Lage der Bruchlinien und Fissuren ist etwas verschieden, je nachdem Druck und Gegendruck in frontaler oder sagittaler usw. Richtung, rein äquatorial oder in einem kürzeren Durchmesser den Bekkenring beanspruchen, analog den experimentell erzeugten (Kusmin) Beckenbrüchen. Natürlich kommt hier wie am Schädel die ungleiche Widerstandsfähigkeit der einzelnen Beckenteile in Betracht; so die geringere Festigkeit des vorderen Ringabschnittes in der Umgebung der Schoßfuge, welche sich in dem häufigen Zustandekommen von Fissuren an den Schambogenschenkeln und im horizontalen Ast des Schambeins — mag die Zusammenpressung des Beckens in frontaler oder sagittaler Richtung erfolgen — äußert.

Unter Berücksichtigung dieser Verhältnisse ist es verständlich, daß die Schambeine bei den Ringbrüchen selten frei von Bruchlinien sind, und daß nicht selten an der Innenseite dieser Gegend dünne spitze Fragmente abgesplittert sind, welche eine Verletzung der Harnblase und der Harnröhre herbeiführen könnten.

Auch als Teilerscheinung des Beckenringbiegungsbruches kommt die Fraktur der Hüftgelenkspfanne vor (vgl. Fig. 2 auf Tafel 46); es können hier nach Stolper sechs verschiedene Möglichkeiten berücksichtigt werden.

Eine Kombination von Rand- und Ringbrüchen durch direkte und indirekte Gewalt ist nicht selten.

Untersuchung und Diagnose der Beckenbrüche.

Nach schweren Gewalteinwirkungen in der Bekkengegend ist stets auf das Vorhandensein einer Fraktur zu prüfen, wobei Beschädigungen der Haut durch Hufschlag, Puffer, Fußtritte usw. für die richtige Diagnose wichtig sein können. In leichteren

Digitized by Google

Fällen wird der Bruch häufig übersehen, und erst wenn der Patient das Bett verlassen hat und geheilt sein soll, entsteht die Frage, ob es sich um eine Fraktur gehandelt hat.

In frischen Fällen ist die genaue Abtastung der Beckenknochen (mit Prüfung auf Druckschmerz) aller der Palpation zugänglichen Teile (Tuber ischii, aufsteigender Sitzbein-, absteigender Schambeinast usw.) notwendig. Ein vorsichtiger Versuch, das Becken mittels der seitlich auf die Cristae ilei aufgelegten Hände zusammenzudrücken, ist oft nützlich; man erzeugt dabei eventuell einen heftigen Schmerz an der Bruchstelle, zuweilen ist sogar (besonders bei Randbrüchen) abnorme Beweglichkeit und Krepitation wahrzunehmen.

Die **Prognose** ist in der Hauptsache von Nebenverletzungen abhängig; wo solche fehlen, ist die Prognose günstig. Als Nebenverletzungen kommen in Betracht:

Decollement traumatique mit meist blutigem Lymphextravasat durch tangential einwirkende Gewalt (besonders beim Überfahren).

Blutungen in die Muskulatur innerhalb des Beckens.

Fettembolie der Lungen.

Zerreißung von Beckenvenen (langsame Verblutung, Thrombose).

Verletzung von Arterien und Nerven, selten.

Verletzung der Harnröhre, wenn der Fall rittlings geschah (s. oben). Man unterscheidet penetrierende (wenn Blut aus der Harnröhre zum Vorschein kommt) und nicht penetrierende (wenn die Schleimhaut der Harnröhre unverletzt bleibt). Dringt Blut aus der Harnröhre, und ist es dem Urin beigemengt, so ist der Fall immer ernst zu nehmen, denn die Verletzung der Harnröhre kann zu den schwersten tödlichen Komplikationen führen. Dieser Komplikation gegenüber wird neuerdings eine abwartende Behandlung verworfen. Richtig ist, daß

Digitized by Google

die Gefahr der Harninfiltration des Zellgewebes in der Umgebung der Rißstelle in der Harnröhre nicht von der Größe der letzteren abhängt; bei den kleinsten Einrissen, wie bei totalen Durchtrennungen der Harnröhre, kann die Harninfiltration zustande kommen. Im allgemeinen ist deshalb die Behandlung dieser Komplikation sehr ernst zu nehmen und sehr aktiv durchzuführen: Ausgiebige Inzision am Damm bis in den Bereich des gequetschten, blutigen Zellgewebes, womöglich mit Freilegung der Rißstelle. Also Aufnahme des Verletzten ins Krankenhaus mit chirurgischen Hilfsmitteln; dort kann dann vor der event. Operation die Einführung eines Katheters versucht werden und, wenn sie gelingt (Verweilkatheter), zunächst abgewartet werden, ob die Operation nötig wird.

Verletzungen der Harnblase durch spitze Fragmente besonders von den Schambeinen aus oder durch die verletzende Gewalt selbst; auch „Berstung" der vollen Blase ohne jede Fraktur kann vorkommen. Klinisch sind die Harnblasenrisse (soweit sie komplett sind, also Muskellage und Schleimhaut betreffen) zu trennen in solche, welche in dem vom Bauchfell überzogenen Teil der Blase liegen (intraperitoneale), und die, welche in dem von lockerem Zellgewebe umgebenen Teil liegen (extraperitoneale); im ersteren Fall Harnaustritt in die freie Bauchhöhle, im letztern in das umgebende Zellgewebe (Harninfiltration). Hier ist die Einführung eines weichen Nelaton-Katheters angezeigt und die Harnentleerung vorzunehmen, Blutbeimengung zu konstatieren und durch Verringerung einer genau gemessenen Flüssigkeitsmenge (z. B. Borwasser) festzustellen, daß die Differenz durch einen Blasenriß ihren Austritt erlangt haben muß. Der Untersuchung folgt sofort die operative Therapie nach den Regeln der speziellen Chirurgie.

Die **Untersuchung und Begutachtung** älterer, geheilter Beckenbrüche erfordert viel Umsicht. Hier

Digitized by Google

kann auch die Röntgenaufnahme wertvoll sein. Klinisch ist die genaue Abtastung (s. oben) der Beckenteile, die funktionelle Prüfung (Bewegungsfähigkeit der Beine, Muskelatrophie, Behinderung der Ad- oder Abduktion usw.), genaue Inspektion (Asymmetrie des Beckens, scheinbare Verkürzung oder Verlänge-

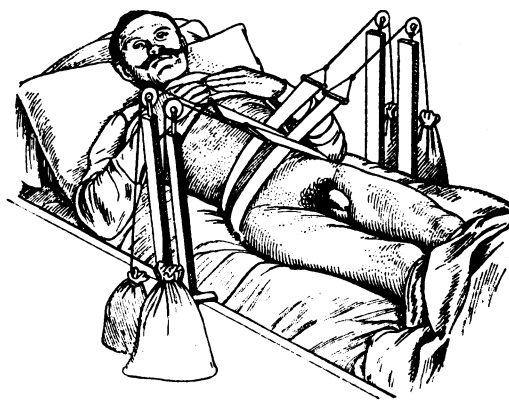

Fig. 277. Lagerung eines Mannes mit Beckenbruch im gürtelförmigem Zugverband. — K. wurde nach Einbruch einer mit ca. 500 Ztr. Hafer belasteten Scheunendecke, deren Balkenteile etc. seine l. Seite trafen, verletzt. Starker Bluterguß der l. Hüft- und Beckengegend. Druckschmerz in seitlicher Richtung vorhanden (wobei undeutliche Krepitation und abnorme Beweglichkeit), besonders schmerzhaft hinten die Gegend der l. Artic. sacro-iliaca. Urin spontan entleert, ohne blutige Beimischung; Skrotum stark blutig suffundiert. — Unter dem abgebildeten Zugverband erfolgt Heilung. Bei der Entlassung steht die linke Beckenschaufel ca. 2 cm höher als r. Gegend der Sp. il. post. sup. ist osteoplastisch verdickt und noch druckempfindlich. Ab mit gürtelartigem Gipsverband.

rung eines Beines, Konturveränderung an der Rückseite des Beckens, z. B. Lage der meist an einer kleinen Delle erkennbaren Spina post. sup. ilei) vorzunehmen.

Therapie. Bei frischen Beckenringbrüchen mit Längsverschiebung einer Beckenhälfte nach aufwärts, soll ein starker Zug an dem betreffenden Bein

Digitized by Google

die Reposition zuweilen in verblüffend einfacher Weise zustande bringen.

Für gewöhnlich ist zweckmäßige Lagerung (Wasserbett, Hirsespreukissen) die Hauptsache, zuweilen auf einer Art Heberahmen wie bei Wirbelbruch, um Bewegungen des Kranken zum Zweck der Defäkation zu vermeiden. Ein gürtelförmiger Verband ums Becken ist häufig nützlich, namentlich subjektiv angenehm. Nebenstehende Figur zeigt einen Zugverband, welcher sich mir öfters nützlich erwies. Bei Fraktur durch die Pfanne ist möglichst frühzeitig während der Behandlung vorsichtige Mobilisation des Hüftgelenkes erforderlich.

Bei schweren Komplikationen an den Weichteilen (Wunden, Dekubitus usw.) leistet das permanente Wasserbad meistens vorzügliche Dienste.

2. Hüftgelenk.

Luxationen im Hüftgelenk sind seltenere Verletzungen, es gehört eine große Gewalt dazu, sie hervorzubringen. Die Gewalt wirkt indirekt auf Rumpf oder Schenkel (Verschüttung, Überfahrenwerden, Fall aus beträchtlicher Höhe usw.), gewiß nur in den seltensten Fällen direkt auf die Hüftgegend. Die wichtigsten Formen der Luxatio coxae sind diejenigen nach hinten und die nach vorn; andere sind viel seltener. Als maßgebend für den Mechanismus und die Fixation des luxierten Knochens gilt seit den Untersuchungen von Bigelow in Boston das Ligamentum ileo-femorale s. Bertini, welches bei allen regelmäßigen Luxationen erhalten ist; nur wenn es zerrissen ist, ist eine unregelmäßige Verrenkung ohne charakteristische Symptome möglich.

A. Luxation nach hinten. L. postica s. retrocotyloidea.

Wird an der Leiche der Oberschenkel in flektierter und etwas abduzierter Stellung einwärts

Digitized by Google

rotiert, so wird die Gelenkkapsel an ihrer Hinterseite stark gespannt; bei Fortführung der Bewegung stemmt sich das Collum femoris am Pfannenrand vorn an, es bildet sich hier ein Hypomochlion, welches mittels des langen Hebelarmes (Femurschaft) eine enorme Kraftanwendung auf den kurzen Hebelarm (Oberschenkelkopf) gestattet: der Kopf drängt gegen die Kapsel, die Kapsel zerreißt an ihrer Hinterseite, der Kopf tritt aus seiner Gelenkverbindung heraus (Lig. teres zerrissen) und die Luxation nach hinten ist fertig.

Man unterscheidet die Lux. iliaca und Lux. ischiadica. Bei der ersteren steht der Kopf auf dem Darmbein, bei der letzteren tiefer, auf dem oberen Abschnitt des Sitzbeines. Ein wichtiger anatomischer Unterschied besteht in der Lage der Sehne des Musc. obturator internus zum Caput femoris; bei der L. iliaca steht der Femurkopf oberhalb, bei der L. ischiadica unterhalb dieser Sehne. Experimentell wird die L. ischiadica durch Einwärtsrotation des stark flektierten Schenkels, die L. iliaca durch Einwärtsrotation des weniger flektierten Schenkels hervorgebracht.

Am Lebenden entsteht die Verrenkung nach hinten auf gleiche Weise durch eine Bewegung des Beines (seltener) oder eine solche des Rumpfes bzw. Beckens bei fixiertem Bein (häufiger), indem der Kopf direkt an die betr. Stelle oberhalb oder unterhalb des M. obturator int. tritt; er kann jedoch auch zunächst hinten unten die Pfanne verlassen und durch sekundäre Verschiebung in die Position der L. iliaca kommen, bis das Lig. ileofemorale und die Auswärtsroller (wenn sie nicht zerrissen sind) die Verschiebung hemmen. Im letzteren Falle kann der Schenkelkopf hinter dem M. obturator int. liegen, d. h. dieser Muskel und die Gemelli liegen dann zwischen dem Kopf und der Pfanne, eventuell ein wichtiges Repositionshindernis bildend.

Symptome. Bei den Luxationen nach hinten

Digitized by Google

steht das Bein einwärts rotiert und in mehr oder weniger starker Flexion und Abduktion federnd fixiert. An dem in Rückenlage befindlichen Verletzten erkennt man diese Stellung und eine Verkürzung des Beines, welche bei der L. iliaca größer, bei der L. ischiadica geringer ist. Die Verkürzung ist auch meßbar, wenn von der Spina ant. sup. bis zu einem Punkte des Kniegelenkes (etwa Unterrand der Patella oder Knielinie) bei symmetrischer Stellung der Beine zum Becken gemessen wird. Sehr deutlich ergibt sich die Verkürzung im Groben, wenn die beiden Oberschenkel in rechtwinkliger Flexion symmetrisch zum Becken gestellt und miteinander verglichen werden; das Becken muß dabei völlig horizontal, beide Spinae ant. sup. in gleicher Höhe stehen. Bei Luxation nach hinten stehen nun die Knie nicht in gleicher Höhe, sondern das Knie der verletzten Seite steht beträchtlich tiefer, weil der betr. Oberschenkelknochen am Becken nach hinten disloziert ist. Diese Untersuchung ist besonders in Narkose leicht ausführbar.

Auch die Verschiebung in der Hüftgegend selbst läßt eine genauere Messung zu. Unter normalen Verhältnissen schneidet nämlich eine Verbindungslinie, von der Spina ant. sup. zum Tuber ischii, über die Glutealgegend hinweggeführt (z. B. mit einem Band), bei flektiertem Oberschenkel gerade die Spitze des Trochanter major. Man nennt diese Linie die Roser-Nélatonsche Linie. Bei der Luxation nach hinten ist das obere Femurende aufwärts disloziert, und dadurch auch der Trochanter über diese Linie hinauf verschoben; man findet ihn bei Vornahme dieser Untersuchung, welche in Seitenlage des Patienten auf der gesunden Seite geschehen muß, mehr oder weniger höherstehend, und ist imstande, dadurch auf die Lage des Caput femoris, sofern dieses unverletzt mit dem Hals und Schaft des Femur zusammenhängt, einen Rückschluß zu machen.

Digitized by Google

Die Einwärtsrotation kommt bei dieser Untersuchung insofern zum Ausdruck, als unter normalen Verhältnissen und bei einer Mittelstellung zwischen Aus- und Einwärtsrotation die Trochanterspitze ungefähr in der Mitte der Roser-Nélatonschen Linie steht. Der Stand des Trochanter vorn von der Mitte der Linie weist auf die Einwärtsrotation des Beins, welche bei den regelmäßigen Luxationen nach hinten niemals fehlt*), hin und dadurch auf die Lage des Schenkelkopfes hinter der Pfanne.

Eine Art Taxierung der betreffenden Verschiebung ist auch auf einfachere Weise möglich, wenn der Arzt bei Rückenlage des Verletzten und bei möglichst symmetrischer Stellung seine Daumen auf die Spinae a. s. legt und von da mit den Zeigefingern die Lage der Trochanterspitze jederseits bestimmt; er kann dabei manchmal die Entfernung beider Knochenpunkte durch die Anzahl der Finger, welche zwischen ihnen Platz finden, annähernd messen und im groben die Lage der Trochanterspitze am Becken bestimmen.

Der Nachweis des Femurkopfes an seiner abnormen Stelle unter der massigen Glutealmuskulatur gelingt nicht immer deutlich, namentlich nicht bei starker Schwellung und ohne Narkose.

Aktive Bewegungen sind völlig aufgehoben. Passiv ist Flexion und eine geringe Steigerung der patholog. Stellung im Sinne von Adduktion und Einwärtsrotation möglich, jedoch nur unter großen Schmerzen; beim Versuch, das Bein zu abduzieren und auswärts zu rotieren, findet sich der charakteristische federnde Widerstand, welcher hier besonders durch die Spannung des Lig. Bertini erzeugt wird. Je größer die passiv ausführbare Beweglichkeit und je geringer die einwärtsrotierte Stellung

*) Es gibt eine Luxation nach hinten mit Auswärtsrotation des Beins; diese ist selten und nur dann möglich, wenn eine Zerreißung mindestens des äußeren Schenkels des Lig. ileofemorale u. ausgedehnte Zerreißung der Gelenkkapsel vorhanden sind.

Digitized by Google

des luxierten Beins, um so größer ist sicher der Kapselriß und die Zerreißung der Muskulatur. Die federnde Fixation ist um so deutlicher, je kleiner der Kapselriß und je intakter die Muskulatur.

Therapie Es ist schon bemerkt, daß zur Untersuchung die Narkose nicht wohl zu entbehren ist; natürlich schließt sich nach Sicherstellung der Diagnose die Reposition gleich an. Hierzu ist es in allen Fällen erwünscht, daß der Verletzte in tiefer Narkose auf den Erdboden gelegt wird (auf eine Decke oder Matratze). Nun wird das kranke Bein gehoben, so daß der Oberschenkel senkrecht steht, und die Manipulationen werden bei rechtwinklig gebeugten Knie am Unterschenkel vorgenommen. Das Becken wird durch einen am Boden knieenden Gehilfen fixiert; im Notfalle kann der Operateur sich selber helfen durch Anstemmen seines Fußes (natürlich ohne Stiefel) gegen die Symphysengegend. (NB. Vermeidung von Druck auf die Harnröhre!) Jetzt genügt zuweilen ein einfacher Zug nach oben zur Reposition, natürlich nur dann, wenn der Kopf nahe dem hinteren Pfannenrande steht. Ist der Schenkelkopf weiter disloziert, so kann er sich beim einfachen Zug an dem Pfannenrande anstemmen, und es ist leicht begreiflich, daß das durch dieses Anstemmen gegebene Hindernis bei gleichzeitiger Abduktionsstellung des Schenkels, welche a priori zur Reposition sehr nützlich erscheint, noch wächst. So ist es zu verstehen, wenn geraten wird, daß der Zug in Adduktionsstellung des Beines erfolgen soll, weil der Kopf leichter über den Pfannenrand hinweggleitet. Also Zug in der Adduktionsstellung mit etwas Rotation nach innen. Mißlingt dies, so muß auch der Zug in Abduktionsstellung mit Auswärtsrotation versucht werden; hierbei kann übrigens der Schenkelkopf auch so ausweichen, daß er um den Pfannenrand herum an die Vorderseite des Gelenkes gleitet (sog. Zirkumduktion). Da solche sekundäre Bewegungen des Caput femoris also nicht ausgeschlossen

Digitized by Google

Tab. 47.

Luxation des Oberschenkels nach hinten.

Fig. 1. Luxatio ischiadica, an der Leiche künstlich hergestellt. Der Glut. max. ist in seinem Faserverlauf gespalten, und jeder Teil ist durch Muskelhaken weggezogen, so daß der Schenkelkopf und die tieferen Weichgebilde frei liegen. Zwischen Kopf und oberem Teil des Glut. max. ist unter letzterem zunächst ein Streifen des Glut. min., unter diesem der M. pyriformis gut zu sehen. Der M. obturat. int. liegt auch noch oberhalb des Kopfes, aber mehr in der Tiefe, so daß wenig von ihm zu sehen ist. Unter dem Kopf, diesen halsbandartig umschlingend, erscheint zunächst der M. obturator ext. und unter diesem der M. quadratus femoris, dessen Fasern zum Teil eingerissen sind. Medial vom Schenkelkopf verläuft der Nerv. ischiadicus; zwischen diesem und dem Rande des unteren Glut. max.-Teiles liegt der Tuber ischii und die von ihm entspringende Sehne des M. biceps fem.

Fig. 2. Anatomisches Präparat der Hüftengelenkgegend an der Hinterseite; normale Verhältnisse. Zur Erläuterung diene folgende Abbildung:

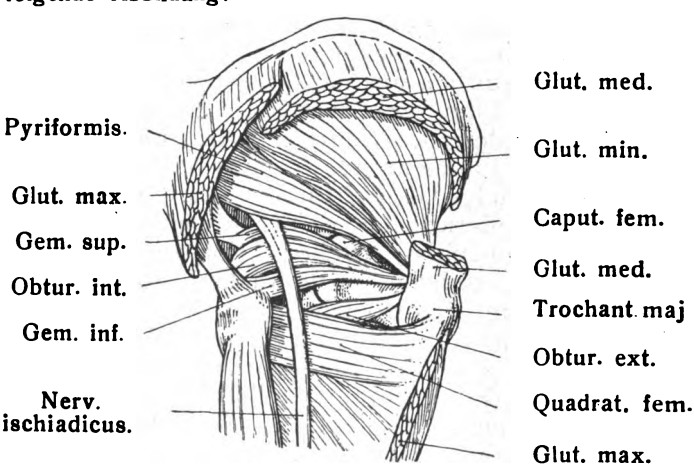

Fig. 278.

Fig. 3. Luxatio iliaca, an dem anatomischen Präparat (vgl. Fig. 2) hergestellt. Der Schenkelkopf steht oberhalb des M. obturator internus.

Digitized by Google

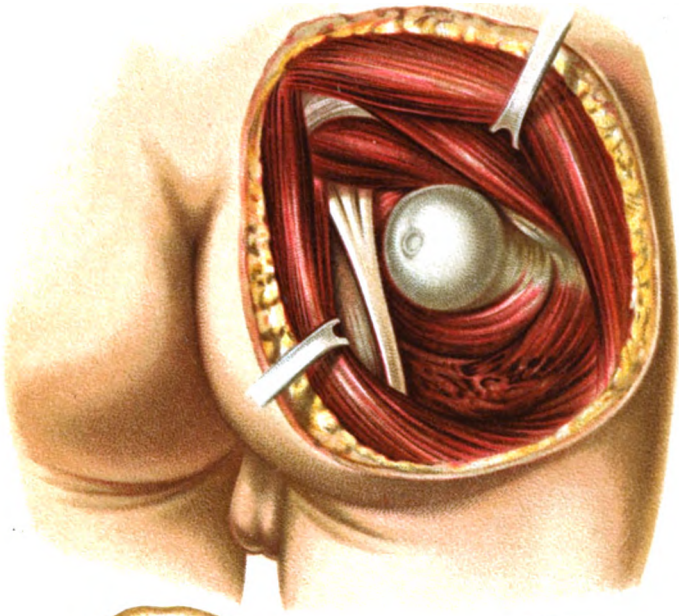

Fig. 1.

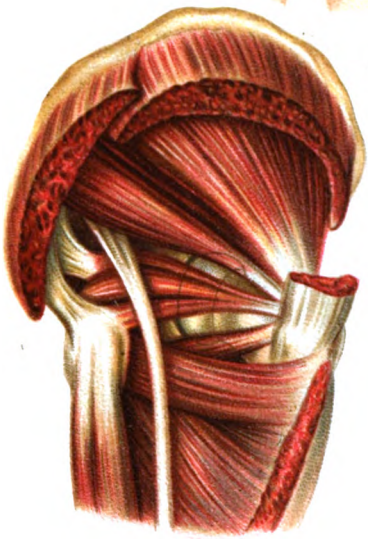

Fig. 2.

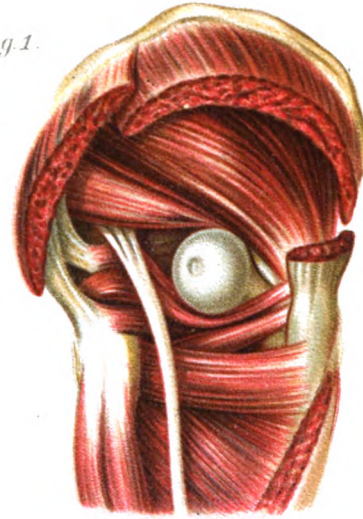

Fig. 3.

Digitized by Google

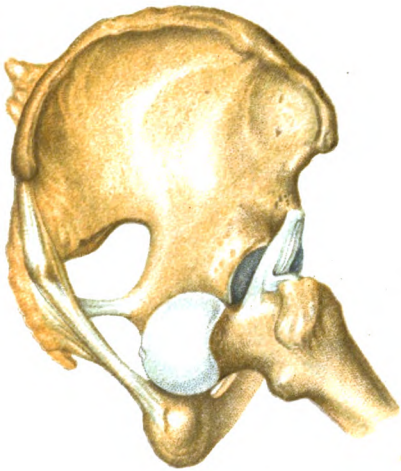

Fig. 1.

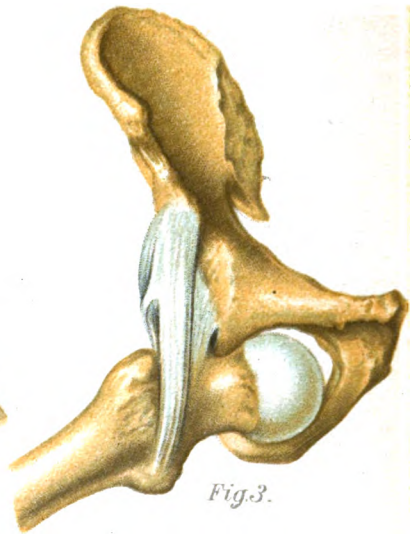

Fig. 3.

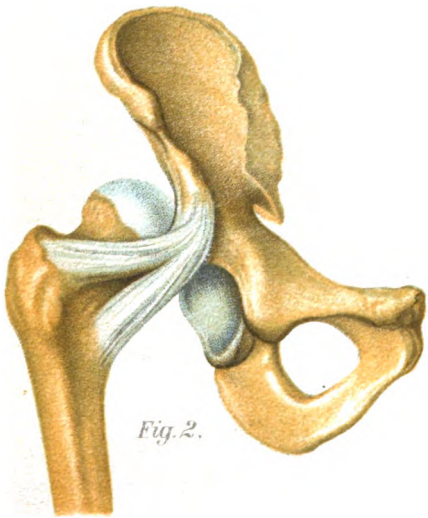

Fig. 2.

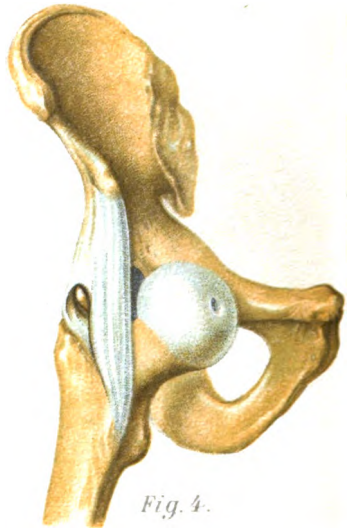

Fig. 4.

Digitized by Google

Tab. 48.

Verschiedene typische Luxationsformen des Oberschenkels.

An den abgebildeten Präparaten ist das Lig. Bertini (Lig. ileo-femorale) erhalten.

Fig. 279.

Fig. 281.

Fig. 280.

Fig. 282.

Fig. 279—282. Dieselben Luxationsformen wie auf Tafel 48 sind hier am Lebenden dargestellt:
Fig. 1 (279) Lux. ischiadica. — Fig. 2. (80) Lux. iliaca. — Fig. 3. (281) Lux. obturatoria. — Fig. 4. (282) Lux. suprapubica.

Digitized by Google

sind, kann auf die Art des Kapselrisses aus der Stellung des Kopfes nicht immer geschlossen werden. Die Kapsel, welche durch einen Längsschlitz oder quer eingerissen sein kann, muß zuweilen durch ausgiebige Bewegungen noch weiter eingerissen werden; manchmal bildet sie ein wirkliches Repositionshindernis, welches nur durch Inzision (blutige Reposition) gehoben werden kann. Ich habe wiederholt eine Wochen oder mehrere Monate alte Luxation nach hinten blutig reponiert und volle Beweg-

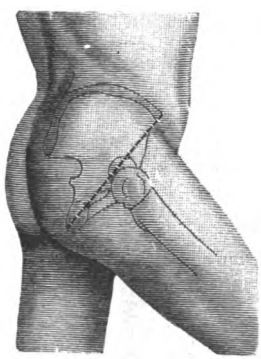

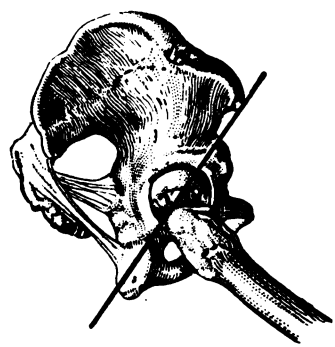

Fig. 283—284. Darstellung der Roser-Nélatonschen Linie bei gebeugtem Hüftgelenk.

lichkeit erhalten. In ganz veralteten Fällen kann eine Resectio coxae oder mit Verzicht auf eine Mobilisation des luxierten Kopfes eine Osteotomia subtrochanterica zur Verbesserung der patholog. Stellung gemacht werden.

B. Luxation nach vorn. L. antica s. praecotyloidea.

Die Luxationen nach vorn sind seltener als die nach hinten; mit Hinweis auf die Darstellung der L. postica kann ich mich hierzu kürzer fassen.

Die künstliche Herstellung einer L. antica gelingt durch Auswärtsrotation und Abduktion. Die

Digitized by Google

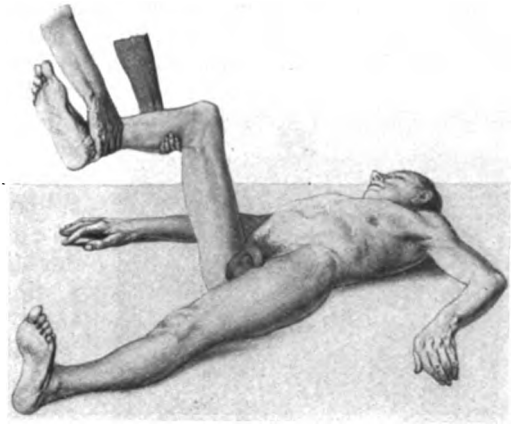

Fig. 285. Repositionsversuch bei einer Hüftgelenk-Luxation an dem (in tiefer Narkose) auf dem Boden liegenden Patienten, bei rechtwinkeliger Beugung des verletzten Beines.

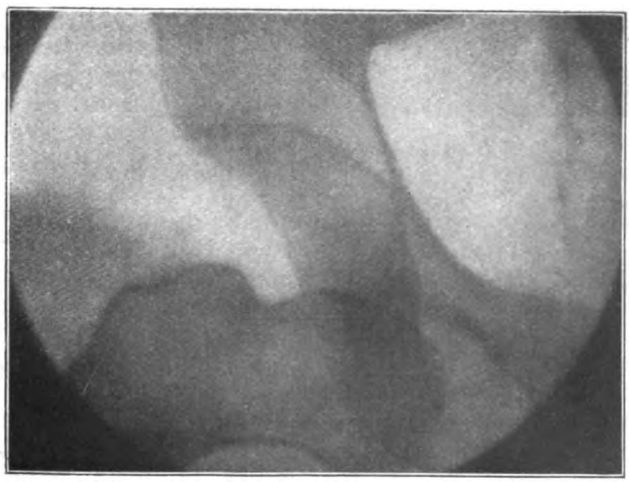

Fig. 286. Luxatio infrapubica. Chir. Kl. München, von Angerer. Aufnahme Prof. Grashey.

Digitized by Google

Kapsel reißt an ihrer Vorderseite und zwar mehr oben, und es entsteht eine L. suprapubica, wenn das Bein gleichzeitig gestreckt ist (Überstreckung); der Kapselriß erfolgt vorn unten und es entsteht eine L. infrapubica, wenn der Schenkel flektiert steht.

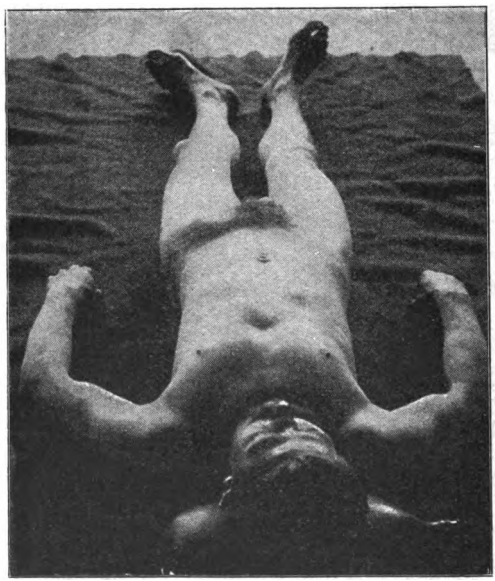

Fig. 287. Luxatio suprapubica. Eigene klin. Beobachtung, Kiel. Aufn. vor der Reposition.

Am Lebenden entsteht die L. antica auf gleiche Weise oder durch eine entsprechende Verschiebung des Beckens bei fixiertem Bein.

Die untere Extremität steht bei allen Luxationen nach vorn in deutlicher Auswärtsrotation*) und Abduktion. Der Grad der Flexion ist verschieden: bei der L. suprapubica ist sie gering, zuweilen sogar Streckung vorhanden, bei der L. infrapubica fehlt die Flexion nicht und ist um so hochgradiger, je weiter die Verschiebung des Schenkelkopfes nach einwärts erfolgt ist (eine Folge der Spannung des Lig. ileofemorale).

*) Nur wenn der Schenkelkopf nach vorn oben bis in das Becken hinein verschoben war, wurde eine Rotation nach innen beobachtet; das ist enorm selten.

Digitized by Google

Bei der L. suprapubica ist der Kopf in der Inguinalgegend direkt fühlbar; er steht noch dicht am Pfannenrand (L. ileopectinea mit sehr geringer Abduktion) oder auf dem Schambein (L. pubica) oder unter der sp. a. inf. (L. subspinosa, L. ileopubica). Die A. femoralis ist manchmal durch den Schenkelkopf abgehoben; Schmerzen im Gebiet des N. femoralis. Der Patient kann sich zuweilen noch auf das verletzte Bein stützen.

Fig. 288. Luxatio infrapubica. Pat. steht auf dem gesunden rechten Bein. Eigene Beobachtung.

Handelt es sich um eine L. infrapubica, so wird neben der Auswärtsrotation eine stärkere Abduktion und Flexion nicht vermißt. Man unterscheidet die L. obturatoria, wenn der Kopf in der Gegend des Foramen obturatorium steht, und die sehr seltene L. perinealis, wenn der Kopf bis zum aufsteigenden Sitzbeinast verschoben ist. Bei der L. obturatoria liegt der Kopf in der Tiefe versteckt und ist nicht gut zu fühlen, der Trochantervorsprung fehlt, das Bein ist in seiner pathologischen Stellung federnd fixiert.

Bei der **Diagnose** ist eine Schenkelhalsfraktur

Digitized by Google

Fig. 289. Normales Hüftgelenk im Röntgenbild von vorn.

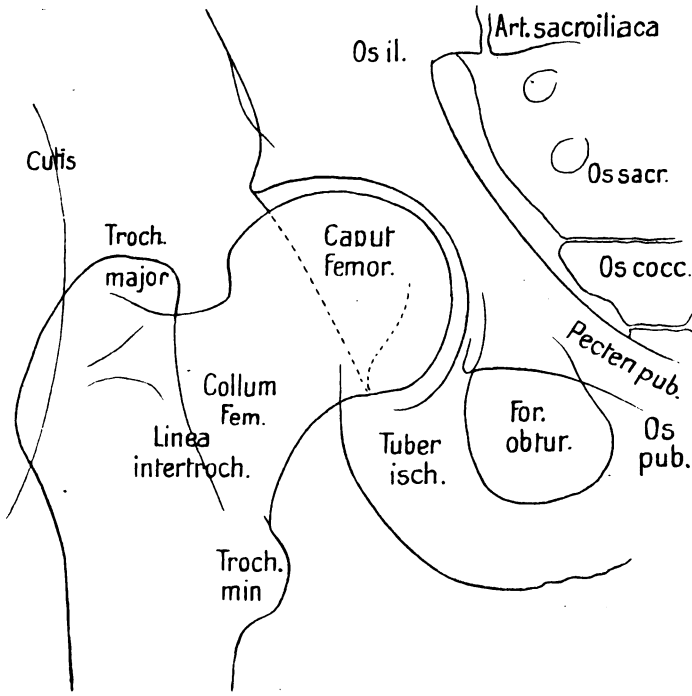

Fig. 290. Erklärungsskizze zu Fig. 289 (Dr. Werner).

dadurch auszuschließen, daß das Bein bei dieser zwar auch verkürzt und auswärts rotiert ist, daß aber die für die Luxationen so charakteristische federnde Fixation fehlt; man kann das Bein ohne jede Schwierigkeit gerade stellen, es fällt nur wieder in die Auswärtsrotation zurück. Andere Bewegungen sind nicht ausgeschlossen wie bei der Luxation.

Zur **Reposition** kann bei der L. suprapubica zunächst ein Zug in Überstreckung nötig werden, um den Schenkelkopf der Pfanne zu nähern; dabei muß

Digitized by Google

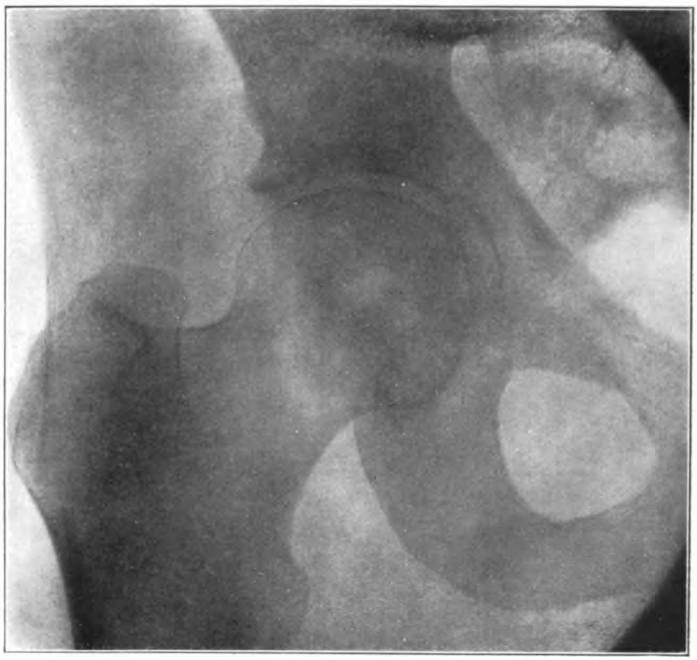

Fig. 289.

Digitized by Google

Digitized by Google

der Patient auf einem Tisch zweckmäßig gelagert sein. Sonst gilt für die L. antica die Regel, wie für die L. postica, die Reposition in tiefer Narkose an den am Boden liegenden Patienten mittels Bewegungen an dem mehr oder weniger flektierten Bein vorzunehmen. Rotation nach innen und eine folgende Abduktionsbewegung führt in der Regel zum Ziele. Eine Zirkumduktion des Kopfes um den Pfannenrand (siehe oben) kann durch gleichzeitigen Zug am Schenkel verhindert werden. Riedel hat kürzlich die Reposition durch Ruck nach außen empfohlen.

C. Seltene Luxationen im Hüftgelenk.

Die Luxation nach unten (L. infracotyloidea) ist sehr selten; der Schenkelkopf steht am unteren Pfannenrand, das Bein ist verlängert: starke Flexion fehlt niemals dabei, geringe Abduktion ist meistens vorhanden; Rotation unwesentlich. In mehreren Fällen konnte der Patient noch auftreten und etwas gehen; dabei bildete der untere Pfannenrand den Stützpunkt für den Schenkelkopf. Entstehung durch forzierte Abduktion möglich, Reposition durch Zug am gebeugten Schenkel.

Die Luxation nach oben (L. supra-cotyloidea) ebenfalls sehr selten. Der Kopf steht an der Spina ant. inf., direkt als kugelige Prominenz fühlbar. Das Bein gestreckt, etwas auswärts rotiert und adduziert, dazu erheblich verkürzt. Reposition durch Flexion und Rotation nach innen.

Zu den unregelmäßigen Luxationen im Hüftgelenk sind auch diejenigen zu rechnen, bei welchen die Luxation mit Fraktur des Femur (Kollum, Trochantergegend) oder des Beckens (Pfannenrand, Pfanne) kompliziert ist.

Mit dem Namen L. centralis bezeichnet man das sehr seltene Vorkommnis einer Luxation des Schenkelkopfes durch die zertrümmerte Pfanne in das Becken hinein. Diese Beobachtung ist wegen ihrer Analogie mit dem Schädel (Fraktur der Schä-

Digitized by Google

delbasis durch den Unterkiefer) von Interesse. Das Primäre ist auch die Beckenfraktur im Bereich der Pfanne (Pfannenbruch); vgl. S. 302 u. Fig. 275. Möglichste Reposition in Narkose; Zugverband in Semiflexion mit oberem Seitenzug nach außen.

3. Oberschenkel.

Die Häufigkeit der Frakturen am Oberschenkel im ganzen beträgt 12,6%.

A. Frakturen am oberen Ende.

Man unterscheidet am oberen Femurende bekanntlich den Kopf, den Hals und die Trochantergegend. Der Hals (Collum femoris) liegt zwischen dem Knorpelrande des Kopfes und den Trochanteren (genauer: den die beiden Trochanteren vorn und hinten verbindenden Knochenleisten; also vorn: der Linea intertrochanterica, hinten: der Crista intertrochanterica nach der neueren anat. Nomenklatur). Die Hüftgelenkkapsel umfaßt normalerweise nicht allein den Schenkelkopf, sondern auch einen erheblichen Teil des Schenkelhalses: sie reicht vorn bis zur Linea intertroch., hinten bis etwa über die Mitte der Entfernung vom Gelenkkopf zur Crista intertrochanterica.

Zum oberen Femurende ist ferner die Trochantergegend und das obere Schaftstück unterhalb der Trochantergegend zu rechnen.

Frakturen am oberen Femurende können in verschiedener Weise zustande kommen. Auf den Kopf und Hals können (von schweren perforierenden Verletzungen, z. B. Schußfrakturen, abgesehen) nur indirekte Gewalten einwirken. Die Trochantergegend und die infratrochantere Region des Femurschaftes können direkt durch Biegung, Torsion, Kompression, indirekt durch übermäßige Bewegungen im Hüftgelenk z. B. Ad- oder Abduktion, Überstreckung, Rotation eine Fraktur erleiden. Letzteres ist demjenigen leicht verständlich, welcher

Digitized by Google

öfter sich bemüht hat, Luxationen im Hüftgelenk künstlich an der Leiche herzustellen; denn bei den dabei ausgeführten, forzierten Bewegungen des Oberschenkels gegen das fixierte Becken bricht nicht selten der Oberschenkel an seinem oberen Ende, bevor eine Luxation entsteht. Hiebei ist neben Kapsel- und Muskelansätzen namentlich das Ligamentum ileofemorale von großer Bedeutung.

Vom anatomischen Standpunkt kann man unterscheiden:

1. Traumatische Epiphysentrennung am oberen Femurende. (Epiphysen-Fraktur.)
2. Intrakapsulärer Schenkelhalsbruch: die Bruchlinie verläuft am Kopfende des Kollum.
3. Extrakapsulärer Schenkelhalsbruch; die Bruchlinie verläuft durch den Schenkelhals nahe am Trochanter.
4. Fraktur des Oberschenkels im Trochantergebiet. (Fract. trochanterica.)
5. Isolierte Fraktur des Trochanter major. (Apophysen-Fraktur.)
6. Fraktur des Oberschenkels im Bereiche seines Schaftes, dicht unterhalb der Trochanteren.

Vom praktischen Standpunkte aus unterscheiden wir:

a) Die Schenkelhalsbrüche (Fract. coll. femoris). Diese sind relativ häufig. Die vom theoretischen Standpunkt richtige Einteilung in intrakapsuläre und extrakapsuläre bedarf einer Einschränkung. Denn die Bruchlinien sind nicht immer rein quere, und die Beziehung zur Gelenkkapsel ist weder gleichartig, noch von entscheidender Wichtigkeit; die sogenannten extrakapsulären Brüche verlaufen mit ihrer Bruchlinie sehr oft noch intrakapsulär, schon deshalb, weil (wie oben erwähnt) die Gelenkkapsel an der Vorderseite bis an die Trochanterlinie reicht. Die „extrakapsulären" Brüche der Autoren sind also meistens „gemischte", d. h. sie liegen zum Teil intra-, zum Teil extrakapsulär.

Digitized by Google

Um dennoch eine anatomische Bezeichnung festzuhalten, kann man besser von

medialen (oder proximalen) und

lateralen (oder distalen) Schenkelhalsbrüchen reden.

Die medialen Schenkelhalsbrüche liegen im medialen Abschnitte des Collum femoris nahe dem Rande des Schenkelkopfes, zum größeren Teil oft völlig intrakapsulär. Die Bruchstücke bestehen aus dem Femur mit dem Halse einerseits und aus dem abgesprengten Kopfe anderseits. Der Schenkelkopf ist der durch das Periost und vom Schenkelhalse her ihm zukommenden arteriellen Blutversorgung mehr oder weniger, eventuell völlig verlustig gegangen; ohne das noch vorhandene Ligamentum teres, dessen Gefäße aber namentlich bei alten Leuten sehr spärlich sind, wäre er oft außer aller Ernährung, würde sich wie ein völlig abgesprengtes Knochenstück verhalten und nur regressiven Veränderungen unterliegen, analog denen bei der Bildung traumatischer „Gelenkmäuse".

Fig. 291. Schenkelhalsbruch von vorwiegend medialem Charakter, eingekeilt. 56 j. Mann ging nach der Verletzung noch zwei Treppen hinunter in seine Wohnung. Ch. Kl. München.

Die lateralen Schenkel-

Digitized by Google

halsbrüche liegen im lateralen Abschnitt des Collum femoris, nahe den Trochanteren, zuweilen extrakapsulär, in der Regel „gemischt", d. i. mit einer inner- und außerhalb der Gelenkkapsel verlaufenden Bruchlinie. Das obere Bruchstück besteht aus Kopf und Hals und ist durch die erhaltenen Kapsel- und Periostteile aufs beste mit arteriellem Blute versorgt.

Aetiologie. Die gewöhnlichen Schenkelhalsbrüche entstehen, wie schon oben bemerkt, nur auf indirekte Weise. Es sind namentlich zweierlei Gewalten, welche hier in Frage kommen:

Fig. 292. Schenkelhalsbruch, vorwiegend medial; 63 j. Mann. Mit starker Verschiebung des Oberschenkels nach oben.

Entweder ein Fall auf das Knie (seltener den Fuß bei gestrecktem Bein), wodurch ein Stoß in der Richtung des Femurschaftes auf den Schenkelhals übertragen wird. Da der Kopf in der Pfanne fixiert ist, resultiert bei genügender Gewalt ein Schenkelhalsbruch, und zwar meistens ein medialer. Das wäre also ein Abquetschungsbruch.

Oder Fall auf den Trochanter major, d. h. auf die Seite des Körpers. Indem hier das Gewicht des fallenden Körpers auf den Boden (Steinpflaster, Zimmerboden) auftrifft, erfährt der Schenkelhals eine Kompression in seiner Längsrichtung zwischen Kopf und Trochantergegend. Diese Kompression führt (analog gleicher Gewalteinwirkung an den langen Röhrenknochen z. B. am oberen Ende

Digitized by Google

Tab. 49.

Mediale (intrakapsuläre) Schenkelhalsbrüche. (Fractura colli femoris medialis.)

Fig. 1 a und 1 b. Pseudarthrose an Stelle der intrakapsulären Fraktur; der Schenkelhals ist durch Abschleifung allmählich völlig verloren gegangen. Der Kopf sitzt durch neue abnorme Adhäsionen in der Pfanne fixiert; die Trochantergegend berührt in Form einer wahren Nearthrose, innerhalb der alten Gelenkkapsel die Bruchfläche des Kopffragmentes. Beide Bruchflächen sind glatt und an manchen Stellen poliert, wie bei Arthritis deformans. Auch finden sich charakteristische Knochenauflagerungen sowohl am Rande der Pfanne wie am obern Ende des Oberschenkels; dieses ist durch die mächtige Knochenneubildung fast keulenförmig verdickt. Die Pseudarthrose hat ein Auf- und Niedergleiten der Bruchflächen aneinander gestattet und zeigt selbst die Spuren dieser Verschiebung wie angedeutet.

Fig. 2 a und 2 b. Einkeilung der intrakapsulären Fraktur. Präparat von einer 82 j. Frau. In Fig. 2 a ist das obere Femurende von der Seite dargestellt und die wahrscheinlich normale Form eingezeichnet. Man erkennt den durch die Fraktur bedingten Höherstand des Troch. maj. Der Schenkelhals ist infolge der Einkeilung kürzer geworden. — Fig. 2 b; Durchschnittszeichnung (frontal): die Einkeilung ist gelöst und das Kopffragment so gelagert, wie es der vorherigen Einkeilung entspricht, das Schaftstück des Oberschenkels befindet sich in Adduktionsstellung zum Caput femoris bezw. Becken.

---

des Humerus) zu einem Bruch da, wo der kompaktere und dünnere Schenkelhals in das voluminösere und spongiöse Knochengewebe der Nachbarschaft übergeht: es kommt zur Fraktur an der Grenze von Hals und Kopf oder an der Grenze von Hals und Trochantergegend. Mit anderen Worten, es entsteht ein medialer oder — und das ist die Regel — ein lateraler Schenkelhalsbruch. Die so entstehenden Brüche sind also Kompressionsbrüche („Zertrümmerungsbrüche") und wie andere dieser Art ausgezeichnet durch die häufige Einkeilung der Fragmente.

Mit dieser Erklärung ist natürlich nicht allen Vorkommnissen Rechnung getragen. Es kann z. B.

Digitized by Google

Fig. 1 a

Fig. 1 b

Fig. 2 b

Fig. 2 a

Digitized by Google

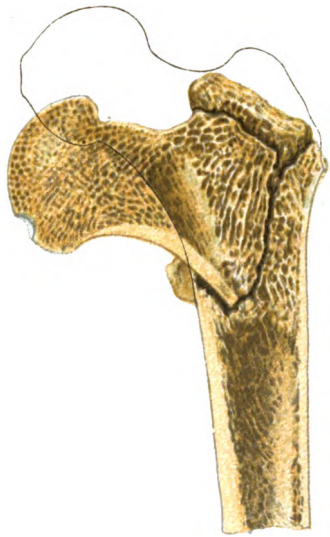

Fig. 1 b

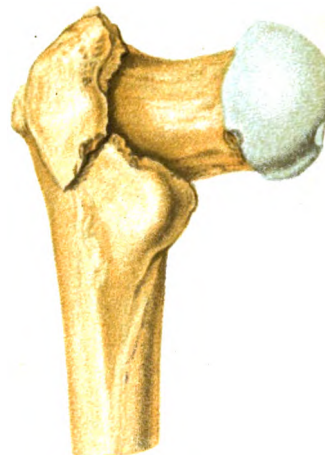

Fig. 1 a

Fig. 2 a

Fig. 2 b

Digitized by Google

Tab. 50.

Extrakapsuläre (laterale) Schenkelhalsbrüche. (Fract. colli fem. lateralis s. trochanterica.)

Fig. 1a u. 1b. Extrakapsuläre Fraktur des Schenkelhalses mit Einkeilung; ziemlich frisch, von einer alten Frau. Die Fraktur ist exquisit extrakapsulär und betrifft sogar noch den Trochanter. Das Präparat ist von seiner äußeren Oberfläche (Fig. 1a) und im Frontal-Durchschnitt (Fig. 1b) dargestellt. Die Einkeilung ist deutlich: das Halsfragment ist in die Trochanterregion hineingetrieben. Der Schenkelhals ist verkürzt, steht fast rechtwinklig zum Femurschaft. In Fig. 1b ist die Form der zugehörigen gesunden Seite schwarz eingezeichnet, so daß die Totalverkürzung des frakturierten Oberschenkels und der relative Höherstand des Troch. an ihm zu sehen ist.

Fig. 2a u. 2b. Ältere extrakapsuläre Fraktur des Schenkelhalses mit Einkeilung, knöchern geheilt. Das Präparat stammt von einer 82j. Frau, an deren anderem Schenkelhals sich ein intrakapsulärer Bruch fand (vgl. Tafel 49, Fig. 2).

---

der Schenkelhals auch einmal durch Biegung von der Trochantergegend abbrechen.

Bei den lateralen Schenkelhalsbrüchen reichen die Bruchlinien in das Trochantergebiet hinein. In umgekehrter Weise können bei forzierter Drehung durch Vermittlung der Bänder (bes. des Lig. ileofem.) Frakturen im oberen Teil des Trochantergebietes erfolgen, welche in den anliegenden Teil des Schenkelhalses hineinreichen; praktisch sind diese Brüche von den lateralen Schenkelhalsbrüchen nicht zu unterscheiden (Trochanterbrüche).

Das häufige Vorkommen dieser Knochenbrüche bei alten Leuten hat seine Ursache in der Knochenbrüchigkeit, welche gerade am oberen Femurende oft vorhanden ist. Unter normalen Verhältnissen ist es bekanntlich sehr fest und der Aufgabe, den Körper zu tragen, völlig gewachsen. Man kennt die Bedeutung der Architektur der Knochenbälkchen, welche den mathematischen bzw. mechanischen

Digitized by Google

Anforderungen entspricht und mit dem geringsten Material an Knochensubstanz die höchste Tragfähigkeit verbindet. Im Alter werden die Knochenbälkchen spärlicher, die fetthaltigen Hohlräume dazwischen größer, der Knochen selbst erleidet eine Ein-

Fig. 293. Medialer Schenkelhalsbruch; Röntgenbild. Bürgerhospital Köln (Prof. Bardenheuer), Aufnahme Prof. Graessner. Vgl. Fig. 2a auf Tab. 53.

buße an organischer Substanz; so entsteht eine Osteoporose, welche übrigens bei Frauen früher einzutreten pflegt, als bei Männern. Dadurch wird das häufigere Vorkommen der Schenkelhalsbrüche bei Frauen erklärt.

Digitized by Google

Ferner ist der Winkel, welchen Schenkelhals und Schaft bilden, nicht immer der gleiche. Wenn er einem rechten Winkel näher kommt, werden von unten, in der Richtung des Femurschaftes einwirkende Gewalten leichter eine Fraktur herbeiführen können. Da dieser Winkel bei alten

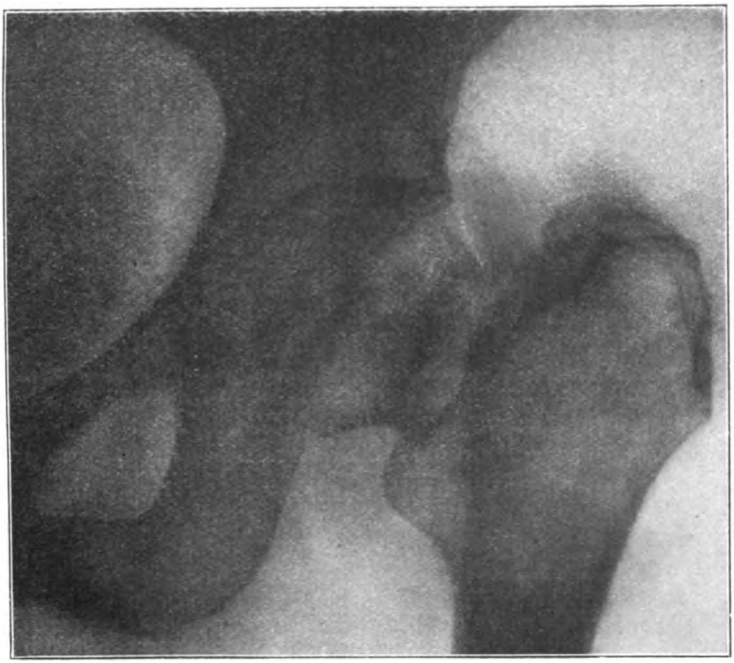

Fig. 293 a. Lateraler Schenkelhalsbruch, geringe Verschiebung; 65 j. Frau.

Leuten angeblich kleiner wird (also dem rechten Winkel näher kommt), so wäre auch hierin eine Erklärung für die Prädisposition des höheren Alters gegeben. Es wäre aber falsch, wollte man sich vorstellen, daß etwa nur ältere Leute Schenkelhalsbrüche erleiden; auch im kräftigsten Mannes-

Digitized by Google

alter, sogar im jugendlichen Alter werden sie, wenn auch erheblich seltener, beobachtet.

Pathologische Anatomie. Unter Hinweis auf die Tafeln 49, 50, 51 kann auf das Typische dieser auch erheblich seltener, beobachtet.

Fig. 294. Schenkelhalsfraktur von medialem Charakter; Röntgenbild. Bürgerhospital Köln, Aufnahme Prof. Graessner.

Die medialen Schenkelbrüche sind seltener; sie können lose oder eingekeilt sein, die Einkeilung ist aber keine dauernde. Eine knöcherne Heilung dieser Fraktur ist selten und gilt nur als möglich (Präparate!), wenn das Kopffragment noch

Digitized by Google

durch Periost ernährt ist: der Einfluß der Synovia hindert die Kallusbildung (Bier). In der Regel bildet sich eine Pseudarthrose heraus, indem bei der späteren Benutzung des Beines (Auftreten) ein Auf- und Niedergleiten, eine Art Schleifgelenk entsteht, bei welchem in seiner höchsten Ausbildung nach Verlust (Abschliff) des Schenkelhalses, eine glatte Fläche der Trochantergegend auf der geglätteten Bruchfläche des Kopffragmentes artikuliert. Der Kopf selbst ist dabei in der Regel durch fibröse oder knöcherne Adhäsionen in der Pfanne fixiert.

Die lateralen Schenkelhalsbrüche sind viel häufiger; sie sind meistens eingekeilt. Die knöcherne Heilung ist die Regel, sogar dann, wenn eine ärztliche Behandlung nicht stattfindet; die Kallusbildung am äußeren Schenkelhals und besonders im ganzen Trochantergebiet pflegt reichlich zu sein. Die Einkeilung kann zur Lösung kommen, namentlich dann, wenn der Verletzte sein Bein zu früh in Gebrauch nimmt und ohne Schutzvorrichtung auftritt: eine anfangs geringe Dislokation kann so nachher sehr an Größe zunehmen.

Fast immer ist an den Schenkelhalsfrakturen außer der vertikalen Verschiebung eine Auswärtsrotation des Schaftstückes zu bemerken, auch bei vorhandener Einkeilung, zuweilen als hervorstechendes Symptom. Diese Auswärtsrotation des Beines wurde meistens als die Folge eines einfachen Umfallens (nach außen) des Beines aufgefaßt. Richtiger mag die neuerdings aufgestellte Ansicht sein, daß die hintere Partie des Schenkelhalses schwächer sei, und daß deshalb eine den Trochanter von außen treffende Gewalt den Schenkelhals an seiner Rückseite stärker einbreche, als an den übrigen Teilen (Kocher). (Vgl. Fig. 295 und Tab. 51, Fig. 3.)

Dasselbe gilt für die unvollständigen Schenkelhalsbrüche (Infraktionen), welche im medialen wie im lateralen Teil vorkommen können und nur eine Einbiegung einer Seite des Schenkel-

Digitized by Google

halses (oben und besonders hinten) aufweisen, meistens mit partieller Einkeilung. Der Schenkelhals kann dadurch eine sehr veränderte Richtung (Winkel) zum Femurschaft erhalten.

Symptome. An einen Schenkelhalsbruch muß immer gedacht werden, wenn eine ältere Person infolge eines Falles auf das Knie oder (namentlich) auf die Seite nicht auftreten kann und wenn das verletzte Bein Verkürzung und Auswärtsrotation zeigt. Differentialdiagnostisch kommen Distorsionen, Kontusionen, Hüftgelenksluxation und Bekkenfraktur in Frage. Eine Verwechslung mit Luxation (bei der Auswärtsrotation würde nur eine Luxation nach vorn in Frage kommen) ist kaum denkbar. Im Bett ist Pat. außerstande, das verletzte Bein zu heben, also eine aktive Flexion im Hüftgelenk auszuführen; das Bein liegt meistens in gestreckter Ruhelage, ohne Ad- oder Abduktion.

Eine direkte Palpation der Frakturgegend ist nur möglich, wenn der Trochanter mitbetroffen ist, und dann auch nur in geringem Grade. Wenn auch unter normalen Verhältnissen der große Rollhügel vorn, außen und hinten zu betasten ist, so ist das doch nach einer Verletzung dieser Gegend sehr eingeschränkt; selten wird deshalb etwa eine Bruchkante an dem Troch. major zu fühlen sein.

Durch eine Schenkelhalsfraktur, auch durch eine unvollständige oder eine eingekeilte, ist die Gesamtlänge des Femur natürlich reell verkürzt. Nichts läge näher, als diese Verkürzung durch Messung festzustellen und für die Diagnose zu benützen. Allein es ist ja bekannt, daß die Messung des Oberschenkels vom Becken zum Knie nur mit Kautelen ausgeführt und verwendet werden kann (Meßpunkte: Spina ant. sup. und Knielinie oder unterer Patellarrand); und bei diesen Fällen von Verletzung kommt noch hinzu, daß die Patienten sehr schwer in die erforderliche symmetrische Lage zu bringen sind, weil der Oberschenkel meistens im Hüftgelenk ge-

Digitized by Google

beugt und das Becken nach einer Seite geneigt ist. Immerhin wird Meßband und Augenmaß eine Verkürzung des Oberschenkels ergeben.

Von besonderer Wichtigkeit ist in dieser Hinsicht der Höherstand des Trochanter, welcher auf gleiche Art nachzuweisen ist, wie es bei der Luxation im Hüftgelenk nach hinten geschildert wurde. Der Nachweis, daß die Trochanterspitze um den Betrag dieser Verkürzung über der Roser-Nélatonschen Linie steht, deutet darauf hin, daß das Femur übrigens intakt und daß die Ursache der Verkürzung im Schenkelhals oder im Hüftgelenk zu suchen ist. Zur Kontrolle dient, daß die Entfernung von der Trochanterspitze zum Knie, symmetrisch gemessen, gleich ist. Die Verkürzung ist hier die Folge der Verschiebung der Fragmente, welche gleich bei Entstehung der Fraktur zustande kommt, und des Muskelzuges, welcher dann auf den Femurschaft (inkl. Trochanter) einwirkt. (Vgl. Fab. 49 und 50.)

Die Trochantergegend ist bei den Schenkelhalsbrüchen der Mittellinie näher gerückt, infolge der Verkürzung des Schenkelhalses; leider ist die Messung dieses Unterschiedes gegenüber der gesunden Seite so schwierig und ungenau, daß ihr Resultat nur selten verwertet werden kann.

Bewegungen des verletzten Schenkels können, wenn auch nicht ohne Schmerz, nach allen Richtungen vorgenommen werden. Dabei tritt Krepitation ein, wenn die Bruchstücke nicht zu stark verschoben sind, sondern noch in Kontakt stehen. Bei der Rotation des gestreckten Beines um seine Längsachse ist zuweilen ein Merkmal sehr deutlich, dessen Erklärung a priori gegeben ist: bei den medialen Brüchen dreht sich dabei der Femurschaft um einen Radius, dessen Länge dem erhaltenen und mit dem Femur in Verbindung gebliebenen Halsstück entspricht; bei den lateralen aber dreht sich der Femurschaft nur um die eigene Längsachse — natürlich nur dann, wenn keine Einkeilung vorliegt.

Digitized by Google

Tab. 51.

Auswärts-Rotation des Oberschenkels bei medialer (intrakapsulärer) Fraktur des Schenkelhalses.

Fig. 1. Linkes oberes Femurende von vorn.
Fig. 2. Rückansicht desselben Präparates.
Fig. 3. Horizontal-Durchschnitt (ein wenig schräg, aufwärts gegen den Schenkelkopf, in der Richtung des Schenkelhalses) durch den Schenkelhals und Kopf desselben Präparates.
Fig. 4. Hier ist in demselben Horizontal-Durchschnitt des Fraktur-Präparates die gleiche Durchschnittlinie des zugehörigen normalen Schenkelhalses etc. eingezeichnet. Man sieht dadurch aufs schönste den hohen Grad von rotatorischer Dislokation der



Fig. 295.

Fragmente. Mehr den wirklichen Verhältnissen entspricht es, wenn nicht der Trochanter als sich deckend gedacht wird, sondern der Kopf, d. h. der feste Punkt. Dies ist nun in der nebenstehenden Skizze (Fig. 295) zum Ausdruck gebracht, in welcher der Querschnitt des normalen Knochens mit punktierter Linie eingezeichnet ist. Man erkennt hier die enorme Auswärtsdrehung des Trochanters, bezw. Schaftstückes aufs beste. Ich verdanke diese Anregung Herrn Dr. Landau.

Fig. 5. Frontaldurchschnitt durch das normale obere Femurende nebst Pfanne, 8 j. Kind. Man sieht die Epiphysenlinie, welche zwischen Caput und Collum femoris verläuft. Die Epiphyse wird nur durch den Oberschenkelkopf gebildet. Der Trochanter major besitzt seine eigene Knochenanlage (Apophyse).

Die eingekeilten Schenkelhalsbrüche sind fast immer sicher zu erkennen. Es findet sich

Digitized by Google

Fig. 1.

Fig. 2.

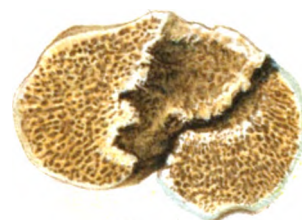

Fig. 3.

Fig. 5.

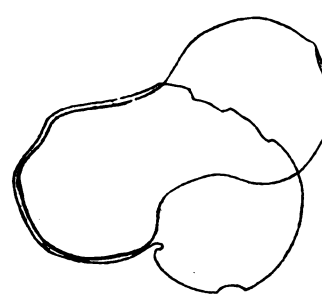

Fig. 4.

Digitized by Google

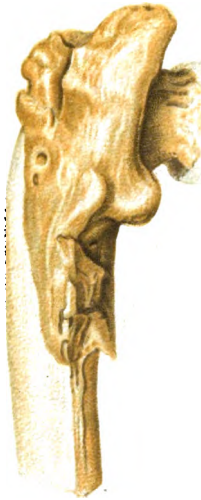

Fig. 1.

Fig. 2.

Fig. 3.

Fig. 4.

Digitized by Google

Tab. 52.

Verschiedene Frakturen des Oberschenkels.

Fig. 1. Schrägbruch des linken Oberschenkels unterhalb des Troch., Rückansicht. (Fractura femoris infratrochanterica). Mit Verschiebung durch starke Kallusmasse geheilt. Wahrscheinlich durch Hyperextension entstanden.

Fig. 2. Schrägbruch in der oberen Femurhälfte, Torsionsfraktur, ohne Verschiebung, mit reichlicher Kallusbildung. Die Bruchlinie reicht bis in den Troch. maj.

Fig. 3. Schrägbruch in der unteren Hälfte des Oberschenkels; mit seitlicher Verschiebung und Verkürzung durch mäßig entwickelten Kallus geheilt.

Fig. 4. Querbruch in der unteren Femurhälfte, mit starker Dislokation und reichlichem Kallus geheilt. Die Dislokation entspricht derjenigen, welche für die suprakondylären Brüche typisch ist.

---

immer Verkürzung und Auswärtsrotation des Beines, doch in der Regel beide in geringerem Grade als bei den losen Schenkelhalsbrüchen; dazu ist zuweilen eine geringere Adduktion vorhanden — alles natürlich die Folge der Verschiebung und Wiederbefestigung (Einkeilung) der Fragmente zueinander. Die Krepitation fehlt bei den eingekeilten Brüchen, während sie oft eine ganz erhebliche Beweglichkeit im Hüftgelenk zulassen; und die Rotationsbewegung des Beins (um seine Längsachse) im Hüftgelenk geht so von statten, daß dabei der durch die Länge des Collum femoris gebildete Radius zur Geltung kommt.

Sehr charakteristisch ist die Krankengeschichte, wenn ein Schenkelhalsbruch zunächst eingekeilt ist, und wenn sich in der Folge bei mangelnder oder ungeeigneter Behandlung die Einkeilung wieder löst. Z. B. beobachtete ich folgenden Fall: Eine 74jähr. Frau (Lange) war am 17. Mai im Zimmer von einer Stufe herab auf die Hüfte gefallen; sie konnte, wenn auch unter Schmerzen, auftreten und sich bewegen. Anfangs August traten plötzlich größere Schmerzen auf, angeblich nachdem sich Pat. auf den Bettrand gesetzt hatte; Pat. wurde nun bettlägerig und erhielt

Digitized by Google

einen Extensionsverband. In diesem Falle war Pat. mit ihrem eingekeilten Schenkelhalsbruch ca. $2^1/_2$ Monate umhergegangen; dann trat unter der Erscheinung bedeutender Verschlimmerung die Lösung der Einkeilung ein.

Unvollständige Schenkelhalsbrüche, Infraktionen des Halses sind von den einge-

Fig. 296. Lateraler Schenkelhalsbruch (eingekeilt), Röntgenbild. 60 j. Frau, Fall auf Trochanter.

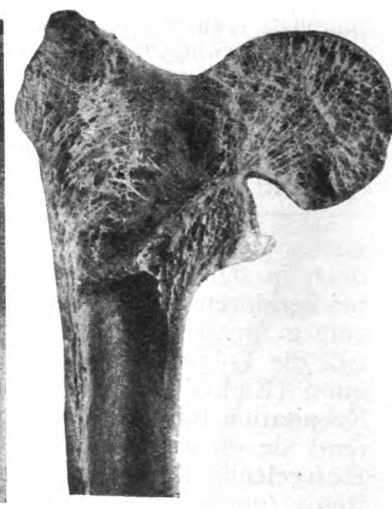

Fig. 297. Knochenpräparat (Durchschnitt) eines knöchern geheilten, eingekeilten lateralen Schenkelhalsbruches. Vgl. Fig. 2 b Tab. 50; dies Präparat ist sehr ähnlich.

keilten Brüchen nicht sicher zu unterscheiden. Auch bei diesen ist ein Höherstand des Trochanter vorhanden, und ein gewisser Grad von Auswärtsrotation die Folge davon, daß die hintere Wand des Kollum leichter und stärker einbricht. Die als Coxa vara bezeichnete Veränderung kann durch verschiedene

Digitized by Google

Läsionen des oberen Femurendes zustande kommen; neben den medialen Schenkelhalsbrüchen und den Epiphysentrennungen (s. diese) können auch die lateralen Schenkelhalsbrüche und die Trochanterbrüche die Veranlassung dazu geben (Pels-Leusden).

Fig. 298. Älterer medialer Schenkelhalsbruch, Röntgenbild. 86 j. Frau. Der Schenkelhals ist fast völlig abgeschliffen und verschwunden. Der Kopf steckt (wahrscheinlich verwachsen) in der Pfanne; an ihm artikuliert das obere Femurende hauptsächlich mit der Gegend des Troch. minor. Vgl. Tab. 49, Fig. 1 a und 1 b.

Prognose und Therapie. Da es sich meistens um ältere Leute handelt, ist die Gesamtpflege, Erhaltung bzw. Besserung des Kräftezustandes sehr wichtig. Der Eintritt einer hypostatischen Pneumonie ist oft verhängnisvoll; daher ist, von Anfang an

Digitized by Google

vorbeugend außer zweckmäßiger Ernährung, häufiger Lagewechsel, zeitweises Aufsitzen und tiefes Atemholen angebracht; ein frühzeitiges Aufstehen mit Hilfe einer „Gehschiene" ist sehr nützlich.

Die lateralen Brüche heilen in der Regel durch reichlichen Kallus, wie denn überhaupt die Knochenbildung bei Frakturen (oder Osteotomie) in der Trochantergegend sehr voluminös zu sein pflegt. Bei den medialen Brüchen kommt es oft zu einer wahren Pseudarthrose, indem der in der Pfanne fixierte Kopf und der auf- und abgleitende Halsrest sich gegenseitig so abschleifen, daß annähernd kongruente Flächen im Kontakt stehen; eine knöcherne Heilung wird überhaupt nur beobachtet, wenn das Kopffragment außer dem Lig. teres noch andere durch Kapselteile gebildete Ernährungsbahnen besitzt.

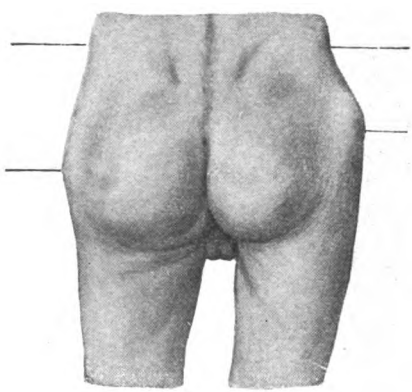

Fig. 299. Verschiebung des Trochanters bei Schenkelhalsbruch. Ansicht von hinten. Rechterseits ist die Aufwärts-Verschiebung des Troch. deutlich, besonders gegen die durch einen Strich bezeichnete Spina ant. sup. Linkerseits finden sich normale Verhältnisse.

Konnte eine Einkeilung oder eine nur unvollständige Fraktur diagnostiziert werden, so handelt es sich um Ruhigstellung und Schonung des Gliedes solange, bis die zur Funktion des Beines erforderliche Festigkeit erreicht ist. Noch Wochen lang nach der Verletzung kann eine Lösung der Einkeilung und stärkere Verschiebung der Fragmente eintreten, was nicht erwünscht wäre; deshalb ist in solchen Fällen mit großer Vorsicht zu verfahren.

Digitized by Google

Fig. 300. Coxa vara nach früherer Schenkelhalsfraktur. 14 j. Knabe. Röntgenbild. Zum Vergleich siehe normalen Befund in der Fig. 5, Tab. 51.

Digitized by Google

Doch kann auch hier schon frühzeitig mit der Benutzung von Gehschienen begonnen werden.

Bei den gewöhnlichen Fällen von Schenkelhalsfraktur ist eine Reposition der Fragmente (Extension und Einwärtsrotation) anzustreben. Dann wird am besten ein Extensionsverband mit permanenter Gewichtsextension angelegt, welcher auch im Stande ist, weiter reponierend zu wirken. Der Fuß wird auf einem schleifenden Fußbrett weich gelagert, so daß hierdurch auch die Auswärtsrotation des Beines gehoben wird. Von Vorteil ist, daß dieser Verband dem Patienten eine relativ große Beweglichkeit gestattet; halbe Seitenlage im Bett, sogar ein gewisses Aufsitzen sind ohne Schaden und ohne Schmerz ausführbar. Eine weitere Schiene ist dabei unnötig. Die Dauerzugbehandlung wird auch in diesen Fällen unter Beachtung der Zuppingerschen Grundsätze und Methode besonders wirksam. Bezüglich solcher und technischer Einzelheiten wird auf die Therapie der Oberschenkelschaftbrüche S. 355 bis 362 verwiesen. Um ein möglichst frühzeitiges Verlassen des Bettes zu ermöglichen, verdienen die Gehschienen von Thomas, Ziermann u. a. Anwendung; dabei bildet der Tuber ischii den festen Punkt, und es ist sogar eine permanente Extension durch Gummizug möglich, welche nachts wieder durch Gewichtsbelastung ersetzt wird.

Ein Versuch, die Fragmente operativ (z. B. Einbohren eines Bohrers von außen oder durch Annageln) zu fixieren, ist nur in besonderen Fällen angezeigt. Für die rein intrakapsulären (medialen) Fälle hat neuerdings Kocher prinzipiell die frühzeitige Resektion des Kopffragmentes als bestes Heilmittel empfohlen; sollte dieser Eingriff wegen hohen Alters, Schwäche usw. nicht ausführbar sein, so muß baldigst mit Massage und Mobilisation begonnen werden.

Das Endresultat ist oft kein glänzendes. Wenn es sich um alte, gebrechliche Leute handelt,

Digitized by Google

kann man zufrieden sein, wenn sie später mit Hilfe eines Stockes gehen können. Bei kräftigeren Personen sind die Resultate weit besser und häufig recht günstig, sowohl betreffs der Wiederherstellung annähernd normaler Form wie auch bezüglich der Funktion.

b) Traumatische Epiphysentrennung am oberen Femurende.

Eine seltene Verletzung, natürlich nur bei jugendlichen Individuen. Hier besteht also ein Unterschied zwischen Femur und Humerus; denn am oberen Humerusende sind Epiphysentrennungen relativ häufig. Die Erklärung liegt in der Kleinheit und versteckten Lage der Epiphyse am oberen Femurende und ganz besonders darin, daß dieselbe rein intraartikulär liegt, daß also nicht einmal ein Kapselstück, viel weniger ein Kapselband sich an der Epiphyse ansetzt. Entstehung und Erscheinungen wie bei einem medialen Schenkel-

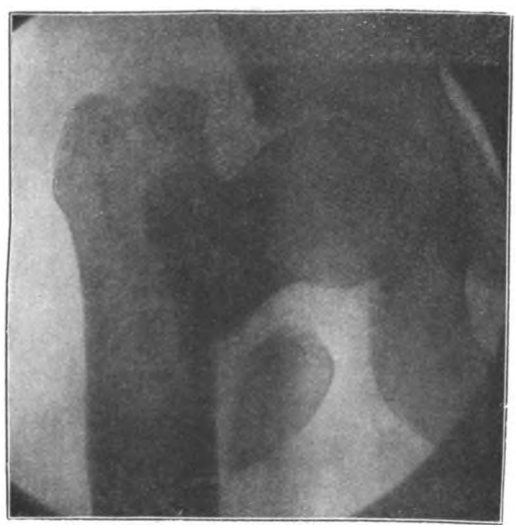

Fig. 301. Fraktur des Femur in der Trochantergegend. Röntgenbild. Die Bruchlinie verläuft sehr schräg ab- resp. aufwärts; der Troch. minor ist abgebrochen.

Digitized by Google

halsbruch. Behandlung nach Analogie der Schenkelhalsfraktur.

Die traumatische Epiphysenlösung ist neuerdings mehrfach anatomisch untersucht und als Ursache des unter dem Namen Coxa vara bekannten klinischen Bildes nachgewiesen.

c) Fraktur des Oberschenkels im Trochantergebiet.

Die das Trochantergebiet betreffenden Bruchlinien sind meistens von lateralen Schenkelhalsbrüchen oder (wie wir sehen werden) von infratrochanteren Femurbrüchen fortgeleitet. Bezüglich der Erscheinungen und der Therapie ist hier wenig Besonderes zu bemerken.

Fig. 302. Fract. pertrochanterica; der Bruch verläuft schräg durch den großen Trochanter; ein großes Stück mit dem Troch. minor ist ganz ausgebrochen; 62 j. Mann.

Von praktischer und theoretischer Bedeutung ist **die isolierte Fraktur des Trochanter major.** Eine sehr seltene Verletzung durch direkte Gewalt, ausgezeichnet durch die leicht begreifliche Dislokation der abgebrochenen Prominenz (ad longitudinem cum distractione). Das durch die Glutaei nach hinten oben dislozierte Fragment ist direkt zu fühlen; zwischen demselben und dem Femur besteht eine breite Diastase. Die einfachste Therapie ist die Annagelung des Fragments nach einer möglichst vollkommenen Reposition desselben, welche durch Abduktion des Beines erleichtert wird.

Digitized by Google

Die Fraktur des Trochanter minor ist seit der Verwendung der Röntgenstrahlen mehrfach beobachtet, meistens als Teilerscheinung schwerer, das Trochantergebiet durchsetzender Brüche, wie sie bei Schi-Fahrern — als Torsionsbrüche beobachtet werden (Fessler, v. Saar u. a.). Der abgesprengte (abgerissene) Troch. minor ist meist erheblich disloziert, — eine natürliche Folge des vom M. ileopsoas ausgeübten Zuges. Eine spezielle Therapie (operative Befestigung) wird nur ausnahmsweise in Frage kommen. . . . . .

Fig. 303. Schwere Fraktur im Trochanter-Gebiet und unterhalb des Trochanters. Röntgenbild. Chir. Kl. München (v. Angerer), Aufn. Grashey. Das obere Fragment steht abduziert; daher Trochanterhochstand. Verkürzung des Beins, scheinbare Verkleinerung des Winkels zwischen Femurschaft und Schenkelhals.

d) Fraktur des Femurschaftes unterhalb des Trochanters (Fractura femoris infratrochanterica).

Es handelt sich hier um die Fraktur am oberen Ende des Femurschaftes; dieselbe bietet ebenso

Digitized by Google

viel Besonderes, wie diejenige am unteren Ende, oberhalb der Kondylen (Fract. supracondylica).

Entstehung als Biegungs- oder Abknickungsbruch durch direkte Läsion (Schlag, Fall auf unebenem Boden auf die betr. Stelle), wodurch ein Querbruch resultiert, — oder indirekt durch Torsion bei Fall auf die Füße oder bei Drehung des Körpers (Verschüttung usw.) in Form eines Spiralbruches mit sehr schräg, fast längs verlaufender Bruchlinie, so daß sehr spitze Bruchstücke entstehen. Gerade von letzterer Art sind relativ zahlreiche Exemplare in Sammlungen zu sehen.

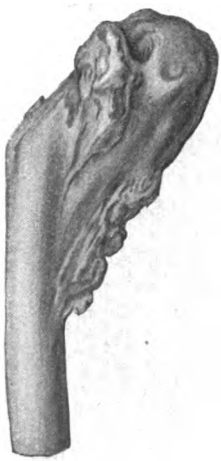

Fig. 304. Dasselbe Präparat, welches auf Tafel 52, Fig. 1 dargestellt ist; hier von außen gesehen. Das obere Bruchstück steht in Flexion: das Schaftstück ist nach vorn und oben disloziert.

Dieser Bruch findet sich zuweilen bei Erwachsenen, welche schwere Arbeit, die mit Unfällen verbunden sein kann, leisten; das höhere Alter zeigt hier keine Prädisposition.

Symptome. Außer den allgemeinen Bruchsymptomen, welche meist vollständig vorhanden sein werden, sind die Erscheinungen meistens dadurch charakterisiert, daß das obere Bruchstück unter dem Einflusse der Muskulatur (M. ileopsoas, Mm. glutaei) die Neigung hat, sich in starke, oft rechtwinklige Flexion und in Abduktion zu stellen. Bei der Untersuchung findet sich abnorme Beweglichkeit usw. unterhalb des Trochanters; bei Bewegungsversuchen, besonders bei Rotation mit dem Oberschenkel, geht der Trochanter nicht mit. Wenn man diese Fraktur erst

Digitized by Google

einige Wochen nach der Verletzung zu sehen bekommt, so findet sich in der Regel eine typische Dislokation der Bruchstücke und sehr reichliche Kallusbildung.

Therapie. Möglichste Reposition, eventuell in Narkose. Dann Zugverband mit permanenter, sehr starker Gewichtsbelastung, während der Oberschen-

Fig. 305. Subtrochantere Fraktur, Röntgenbild. Chir. Kl. München. Aufn. Grashey. — cf. Tab. 52, Fig. 1.

kel in etwas Flexion gestellt ist. Wegen der Abduktion wird der Zug (in Semiflexion) zweckmäßig an dem aus dem Bett heraus auf einem entsprechenden Apparat gelagerten Bein ausgeübt. Im übrigen Beachtung der allgemeinen Prinzipien, welche für die Behandlung der nicht eingekeilten Schenkelhalsbrüche und der Femurschaftfrakturen gelten.

Digitized by Google

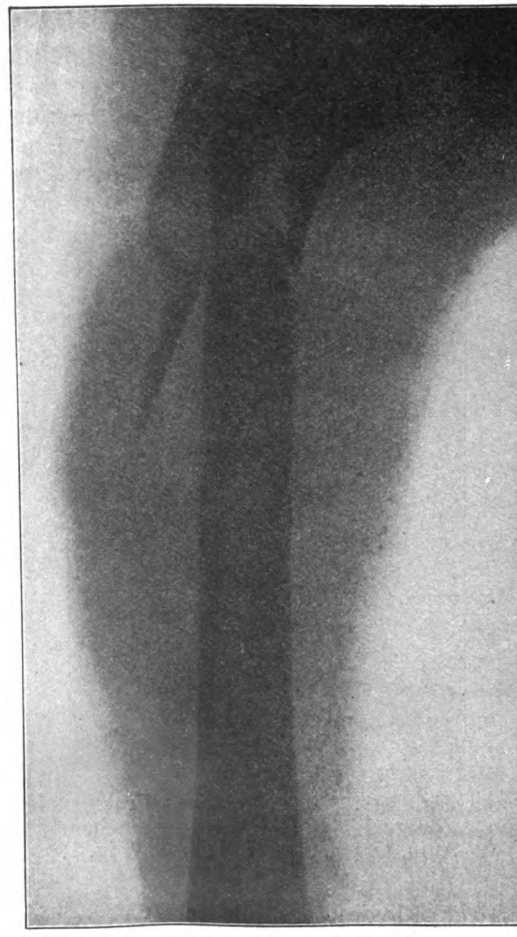

Fig. 306. Fractura infratrochanterica mit Splitterung der Trochantergegend, Röntgenbild. Torsionsbruch bei einem Erwachsenen, vor der Reposition. Durch Zugverband mit starker Gewichtsbelastung wurde Geradstellung der Bruchstücke erzielt; doch blieb ein gewisses Klaffen der beiden Trochanterstücke bestehen.

Digitized by Google

B. Frakturen der Femurdiaphyse.

Bezüglich der Frakturen am oberen Diaphysenstück vgl. den vorigen Abschnitt.

Die Brüche im mittleren Teil der Diaphyse sind häufig, besonders solche etwas oberhalb der Mitte. Während ein großer Teil der Diaphysenbrüche durch Torsion entsteht (Schräg- und Längsbrüche), ist ein Teil derselben das Produkt einer Biegung durch direkte Gewalt (z. B. durch Überfahren, wodurch übrigens auch ein Stück-Längsbruch der Diaphyse entstehen kann, C. Brunner).

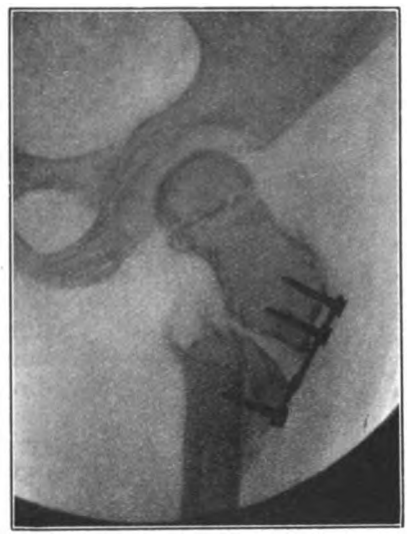

Fig. 307. Fr. fem. infratrochanterica, verschraubt, Röntgenbild 5 Monate nach Verletzung. — 5j. Knabe; von einem Lastwagen überfahren. Zuerst Nagelextension; später Verschraubung mit Lanescher Platte und vertikale Extension; später Gipshose. Heilung mit Deformität aber guter Funktion. — Ch. Kl. Würzburg.

Diese Frakturen kommen auch bei Kindern häufig vor und sind hier nicht selten dadurch günstig, daß es sich um Querbrüche handelt, und das dicke Periost erhalten ist, welches eine nennenswerte Dislokation der Fragmente verhindert. Bei Erwachsenen ist die Verschiebung der Bruchstücke in der Regel sehr beträchtlich; die Bruchlinie verläuft meistens schräg, so daß eine Verschiebung leicht eintritt unter dem Zug der Muskelmasse, welche hauptsächlich in der Längsrichtung wirkt. Der Nachweis der abnormen Beweglichkeit ist in der Regel

Digitized by Google

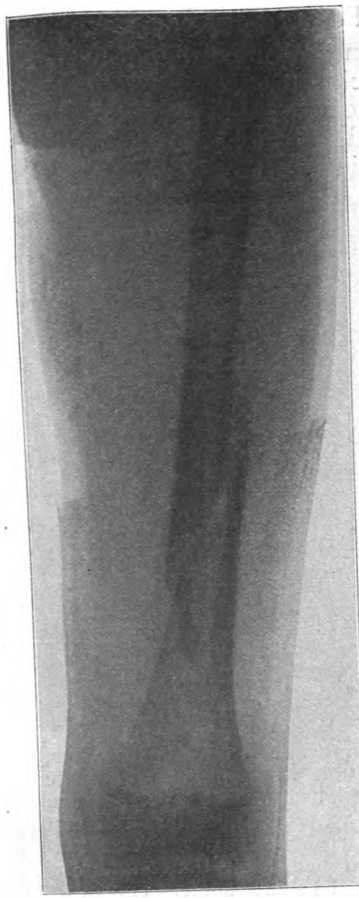

Fig. 308. Spiralfraktur (Torsionsbruch) der Diaphyse, Röntgenbild. Man erkennt deutlich den Verlauf der spitzen Zacken der Fragmente und die entsprechende Lücke im oberen wie im unteren Bruchstück. Auch das durchlöcherte Heftpflaster, welches zum Zugverband benützt wurde, ist kenntlich. Jugendliches Individ., mit Epiphysenlinien.

leicht. Die Krepitation ist meistens sehr deutlich, und es ist Gewicht darauf zu legen, daß dieses Symptom wirklich konstatiert wird; denn, wenn die Krepitation fehlt, so ist voraussichtlich eine starke Verschiebung der Bruchstücke oder eine Interposition von Weichteilen vorhanden; der Nachweis der Krepitation muß erbracht werden, um die notwendige Berührung der Bruchflächen und korrekte Heilung zu garantieren. Die durch die Längsverschiebung der Bruchstücke bedingte Verkürzung ist immer leicht zu konstatieren. Messung vom Knie (unterer Patellarrand oder Knielinie) zum Trochanter oder zur Spina ant. sup. bei völlig symmetrischer Lagerung der Beine.

Die Brüche oberhalb der Mitte sind in der Regel durch eine typische Dislokation ausgezeichnet, und leider findet sich dieselbe nur allzu oft noch bei geheilten Fällen, welche wegen der Winkelstellung von neuem ärztlicher, speziell chirurgischer Hilfe bedürfen. Ein deform geheilter Bruch der Femurdiaphyse ober-

Digitized by Google

halb der Mitte zeigt an der Bruchstelle einen winkligen Vorsprung nach außen und vorn. Mit anderen Worten, das obere Bruchstück steht unter dem Einfluß der am Trochanter major und minor sich ansetzenden Muskeln in Flexion (durch den Ileopsoas) und in Abduktion (durch die

Fig. 309 und 310. Deform geheilte Fraktur der Femurdiaphyse vor und nach der operativen Behandlung.

Glutaei). Das untere Fragment ist dem oberen an der Bruchstelle genähert (reitet), während der untere Teil des Schaftes noch durch die Adduktoren beeinflußt wird. So kommt es zu der vorerwähnten Winkelstellung. Seltener entsteht eine rekurvierte Stellung an der Frakturstelle (vgl. Fig. 312); durch

Digitized by Google

korrekte Behandlung wird das unschwer zu vermeiden sein.

Relativ häufig kommt es in Fällen mit hochgradiger Dislokation, zumeist bei gleichzeitiger Interposition von Weichteilen, zur Bildung einer Pseudarthrose (Fig. 311).

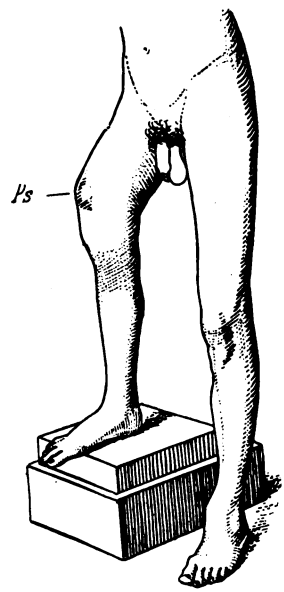

Fig. 311. Kompressionsbruch der Tibia; 60 j. Mann.

Therapie. Bei der Behandlung der Oberschenkelbrüche zeigt sich das chirurgische Können des Arztes. Es ist keine leichte Aufgabe, solche Verletzte ohne wesentliche Verkürzung und ohne störende Versteifung des naheliegenden Gelenkes zur Heilung zu bringen, zumal, wenn es sich um komplizierten Knochenbruch (Schußfrakturen!) handelt. Zur

Digitized by Google

ersten Lagerung, wie auch zur Durchführung der Behandlung eignet sich die Braunsche Schiene sehr gut; sie erinnert an die alte Heistersche Lade und auch an den leicht transportablen Apparat, welchen Generalarzt Port gerade für Kriegszwecke konstruiert und den zum Operationskurs nach München kommandierten Militärärzten gelehrt hat. Die Braunsche Schiene gestattet bequeme Lagerung, auch in Semiflexion, Suspension des Fußes und damit Dauerzug ohne Reibungsverlust.

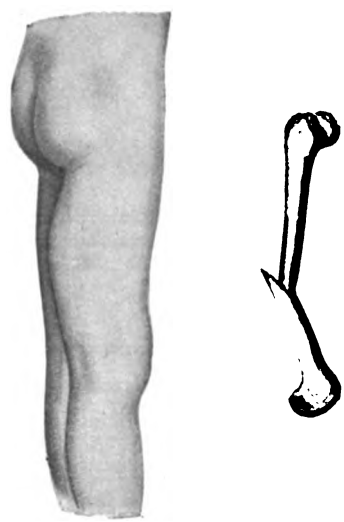

Fig. 312. Knochenbruch in der Mitte des Oberschenkels bei 30jähr. Mann, in rekurvierter Stellung geheilt. Daneben eine Knochenskizze zur Erläuterung.

Bei uns ist der Zugverband mit permanenter Gewichtsbelastung seit Dezennien eingebürgert. Man benützt dabei Gewichte von 20 bis 25 Pfund und sorgt durch einen an der Haut gut angelegten Pflasterverband, daß der Zug längere Zeit ausgeübt werden kann. Um die Reibung des Beines auf der Matraze zu vermeiden, benutzt man ein schleifendes Fußbrett (Volkmannscher Schlitten, Fig. 314), welches zugleich gestattet, den Fuß in einer bestimmten Stellung, wenn nötig etwas einwärts rotiert, zu erhalten. Die Kontraextension wird am besten dadurch erreicht, daß das Bett an seinem Fußende höher gestellt wird (auf Klötze oder Ziegelsteine), und daß dem gesunden Fuß durch einen ins Bett gestellten Klotz ein

Digitized by Google

fester Stützpunkt zum Anstemmen verschafft wird. Fig. 315.

Ist der Verletzte auf die angegebene Weise gelagert, so erwächst dem Arzt die Aufgabe, die Bruchstelle zu kontrollieren; erleichtert wird das dadurch, daß sie freiliegt. Aber die Dislokation ist nicht immer gut fühlbar unter der mächtigen Muskulatur; da ist von Zeit zu Zeit eine genaue Messung der Beinlänge und der Vergleich mit der gesunden

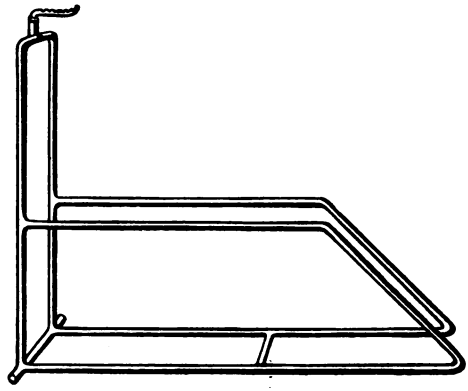

Fig. 313. Beinschiene nach Prof. Braun, Zwickau; hier für gebeugtes Knie.
Die Schiene wird von der Fa. B. Braun in Melsungen geliefert.

Seite erforderlich. Die Messung des verletzten Oberschenkels etwa vom unteren Patellarrand (durch den Verband hindurch) zur Spin. ant. sup. ist nicht schwierig. Die Messung des gesunden Beines muß aber in genau symmetrischer Stellung vorgenommen werden. Hierzu wird zunächst die horizontale Beckenachse, die Verbindungslinie beider Spinae ant. sup. bestimmt; eine senkrecht auf ihre Mitte gesetzte und nach abwärts verlängerte Linie (z. B. mit einer Schnur oder einem Meßband) gestattet, den Grad der Abduktion des verletzten, natürlich unverrückt im Verband liegenden Beines zu taxieren und das gesunde Bein durch einen Ge-

Digitized by Google

hilfen in die gleiche Abduktion und Flexion bringen zu lassen. Nun erst kann die Messung zwischen den gleichen Endpunkten vorgenommen und das Resultat mit demjenigen der verletzten Seite verglichen werden. Fig. 318.

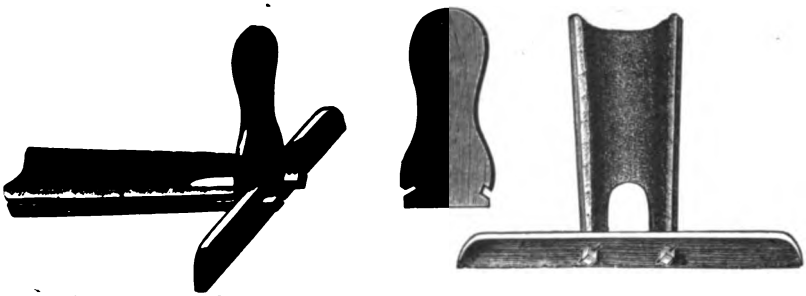

Fig. 314. Einfacher „Schlitten", d. h. schleifendes Fußbrett; besteht aus drei Stücken, welche leicht zusammenzusetzen und leicht zu improvisieren sind.

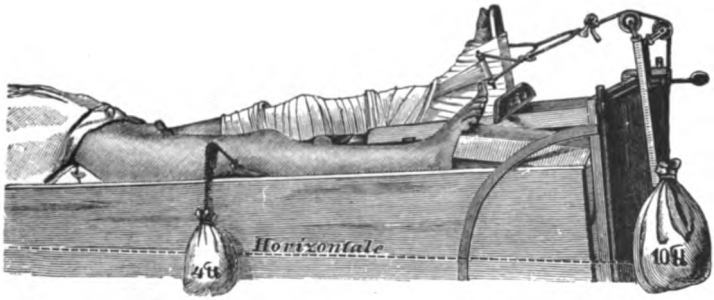

Fig. 315. Oberschenkelbruch mit Streckverband (permanente Gewichtsbelastung) und seitlichem Zug (unter dem gesunden Bein hindurch). Gewichte für einen Knaben.

So umständlich die Beschreibung klingt, so einfach ist die Ausführung für den Geübteren und so wichtig für die Erlangung eines günstigen Resultates.

Nicht selten ergibt diese Untersuchung, daß die einfache Extension selbst mit bedeutender Belastung nicht ausreicht. Die alte Regel, das untere

Digitized by Google

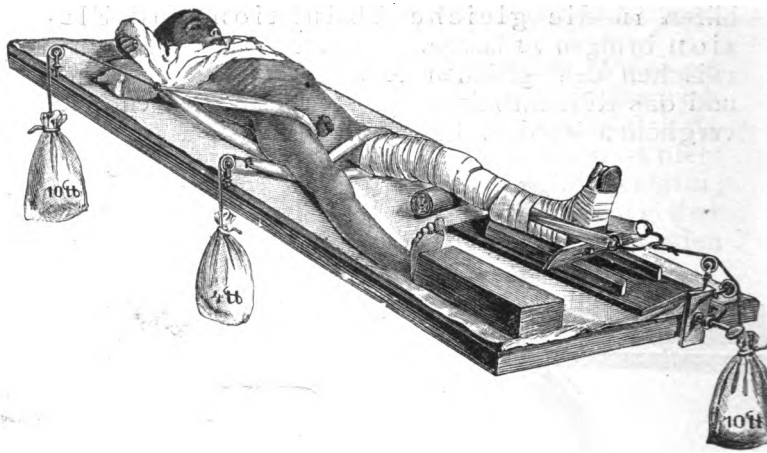

Fig. 316. Extensionsverband bei Fraktur des linken Oberschenkels mit Kontraextension an der gesunden Seite und Seitenzug am oberen Fragment im Sinne einer Abduktion. Schematisch.

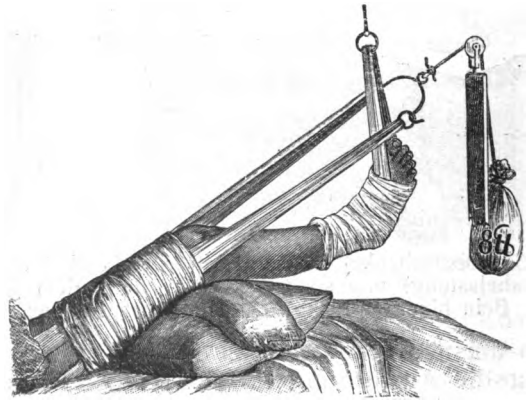

Fig. 317. Streckverband bei gebeugtem Knie, der Fuß lose aufgehängt. Das Bild betrifft einen Knaben mit Beugekontraktur im Knie und Fraktur des gleichseitigen Oberschenkels. Neuerdings werden die Zugverbände in Zuppinger'scher Stellung in ähnlicher Weise durchgeführt.

Digitized by Google

Bruchstück in dieselbe Stellung zu bringen, in welcher das obere sich befindet, ist in solchen schweren Fällen zu beachten: man bringt das verletzte Bein in Abduktion und Flexion mäßigen Grades und verwendet zugleich die Gewichtsextension und zwar sowohl zum Zug in der Längsrichtung wie zu seitlichem Zug, welcher die Abduktion des oberen Bruchstückes beschränken soll.

Fig. 318. Richtige Stellung zur Vornahme der vergleichenden Längenmessung bei Oberschenkelfraktur. Das gesunde Bein ist in die symmetrische Stellung (Abduktion und Flexion) gebracht, wie das im Streckverband befindliche verletzte Bein.

Die Stellung des Beines in Semiflexion ist von Zuppinger zur typischen erhoben und heute allgemein angenommen. Dabei kann der Zuppinger-sche Apparat mit seiner automatischen Zugwirkung und die Gewichts- bezw. Bindenzügelextension zur Anwendung kommen. Ich verweise auf den allgemeinen Teil und auf die Abbildungen.

Die Extension nach Zuppinger in Semiflexion, mit oder ohne seinen automatisch wirkenden Schienenapparat, bietet den großen Vorteil, daß man mit

Digitized by Google

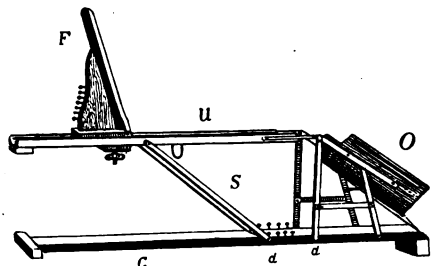

Fig. 319. Apparat für Oberschenkelbrüche nach Zuppinger. (Vgl. Schema Fig. 49.) Die Oberschenkelrinne O und die Unterschenkelschiene U stoßen zusammen, wo das Knie hingehört; Belastung durch das Gewicht des Beines wirkt extendierend; ist der Fuß am Fußbrett befestigt, so erfolgt dabei ein Längszug am Oberschenkel. Die Spreize S ist an der distalen Reihe der Arretierstifte bei d festgestellt. Der Apparat ist zugwirksam aufgestellt.

erheblich geringeren Gewichten auskommt, daß weder einzelne Gruppen der Muskulatur noch die Bänder des Kniegelenkes eine übermäßige Dehnung erfahren, und daß bei der gleichmäßigen Entspannung der gesamten Muskulatur jede Dislokation an der Bruchstelle leichter behoben wird. Die Abbildungen 319 bis 325 illustrieren

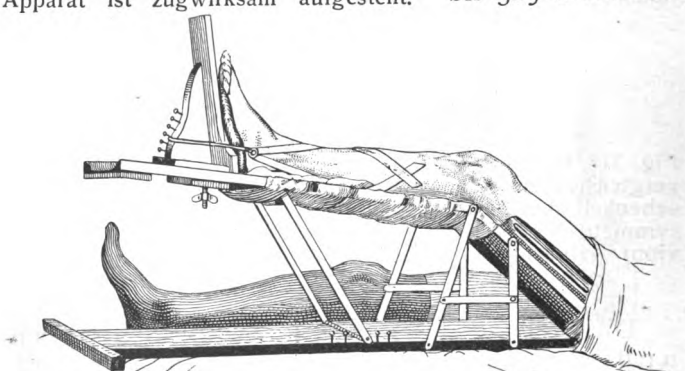

Fig. 319 a. Derselbe Apparat gepolstert. Heftpflasterstreifen bis zum Knie: die an ihnen befestigten Zugschnüre sind am Fußbrett geknotet. Das Grundbrett stößt am Sitzknorren an. Das Anbandagieren des Beins auf der Schiene geschieht in dieser Stellung; sinkt dann der Fußkeil der Schiene U, so beginnt die automatische Zugwirkung. Das Anziehen der Zugschnüre (der Zug soll bei Erwachsenen 5 kg betragen) kann mit der Federwage gemessen werden; es ist erprobt, daß der Zug richtig ist, wenn er als solcher empfunden wird, daß er aber zu stark ist, wenn er schmerzt.

Digitized by Google

die Zuppingersche Behandlung der Oberschenkelbrüche in verschiedenen Arten der Ausführung. Dabei weise ich besonders auf die Abbildungen von O. Ansinn und Böhler hin, welche im Weltkrieg als Leiter besonderer Abteilungen für Schußfrakturen die funktionelle und Bewegungsbehandlung gefördert haben. Böhler hat noch in diesen Tagen über technische Neuerungen zusammenfassend berichtet (Münch. med. Woch. 1921, Nr. 28).

Fig. 320. Hängemattenextension im Zuppingerschen Apparat. Die mit zwei seitlichen Längsschnitten versehene Oberschenkelrinne gleitet auf einem Drahtsteg. Die Pflasterstreifen gehen in Hobelspantouren bis über das Kniegelenk. Nach Henschen.

Die Behandlung mit Dauerzug ist auch bei Kindern angewandt. Hier hat sich der vertikale Zug nützlich erwiesen; er kann bis zur Konsolidation unausgesetzt verwendet werden. Die Besorgnis, daß durch die vertikale Erhebung des Beines Anämie und spärliche Kallusbildung bedingt würde, hat sich nicht als begründet erwiesen. Ich verweise auf die Abbil-

Digitized by Google

dungen Fig. 327 und 328. Um diesen Zug nach Zuppinger auszuführen, hat Christen eine Modifikation des vertikalen Zuges empfohlen, welche sich aus Fig. 329 ergibt; die Erklärung der Zugwirkung ergibt sich aus dem Parallelogramm der Kräfte, wie in der Abbildung skizziert ist.

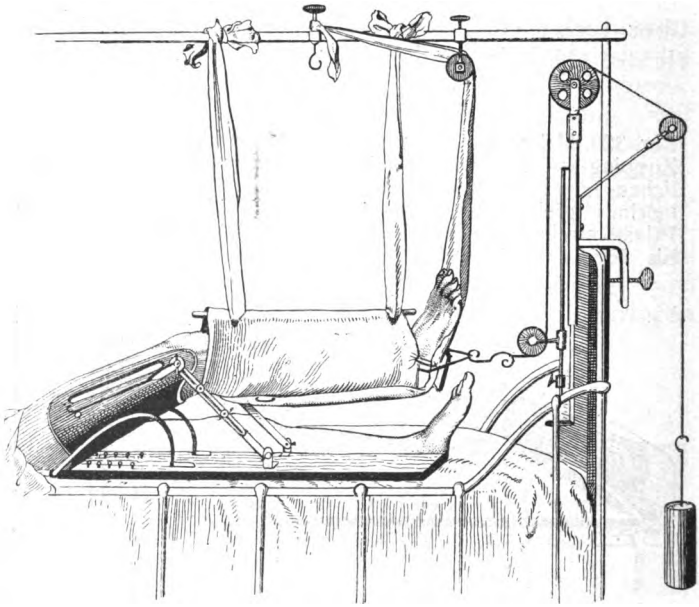

Fig. 321. Derselbe Verband, wie Fig. 320; Unterschenkel in einem Trikotschlauch, wie in einer Hängematte, horizontal suspendiert. Die langen Hängezügel, oben am Galgen befestigt, gestatten einen Dauerzug ohne jede Einbuße durch Reibung. Nach Henschen.

Bei Neugeborenen und ganz kleinen Kindern ist die Fixation des Oberschenkels in stärkster Flexion auf dem Bauche mittels eines breiten, vom Rükken über den Leib und den ihm angelegten Oberschenkel laufenden Pflasterstreifen die einfachste und beste Behandlungsmethode.

Digitized by Google

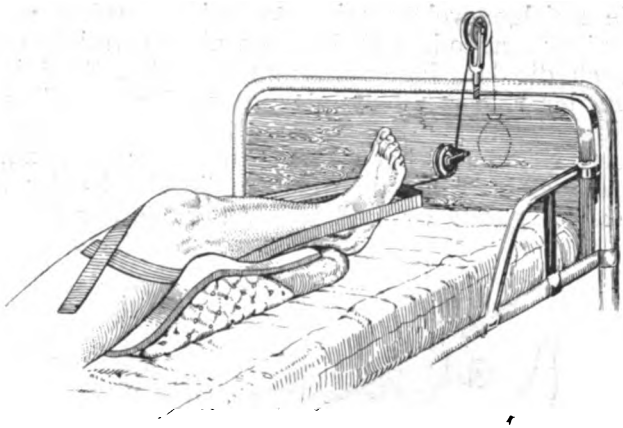

Fig. 322. Zuppingers Zugverband bei Femurfraktur, mit kleinem Gewicht; daher einfache Heftpflaster-Längsstreifen genügend. Dies genügt in der Nachbehandlungsperiode. Aus Steinmann.

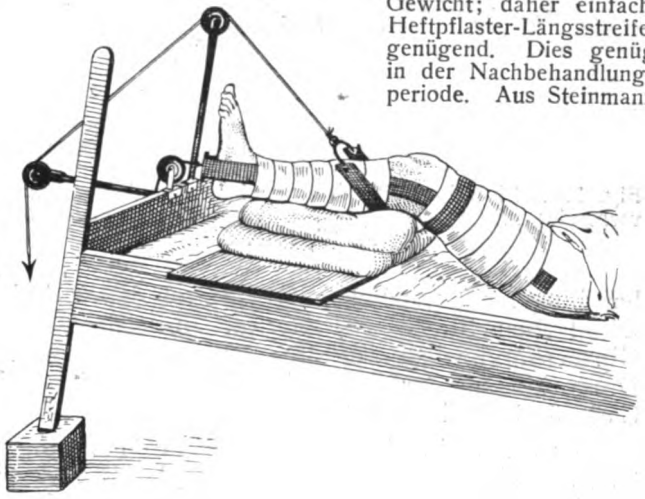

Fig. 323. Zugverband für Oberschenkelbrüche nach Bardenheuer in der Zuppingerschen Stellung.

Gegenüber der Dauerzugbehandlung ist der typische Gipsverband mehr und mehr zurückgetreten:

Digitized by Google

die Erfolge, welche mit ihm erzielt wurden, waren weniger gut, indem Dislokation nicht vermieden und durch die langdauernde Immobilisation Schädigungen der Gelenke bedingt wurden. Der geschlossene Gipsverband hat heute noch Bedeutung als Transportverband und bei Delirium tremens; sonst nur in besonderen Fällen, in welchen die Gefahr der Dislokation gering ist, und in der Periode der Nachbe-

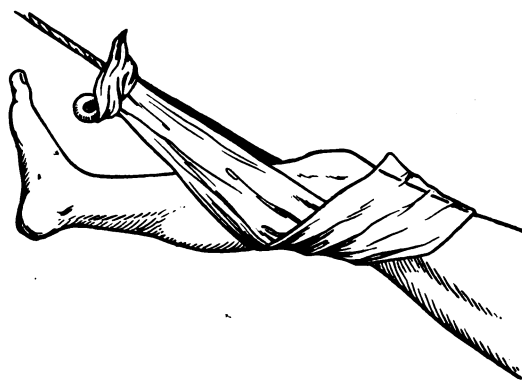

Fig. 324. Einfache Inprovisation eines Zuppingerschen Zugverbandes mit 4fachgelegtem Handtuch nach Hans. Münch. m. W. 1918. 5.

handlung; ein nützliches Hilfsmittel dabei sind die Dittelschen Stangen, Fig. 330. Außerdem hat der Gipsverband wieder erhöhte Bedeutung erlangt zur Durchführung der Immobilisation bei gleichzeitiger Gehfähigkeit des Verletzten.

Das Prinzip der ambulanten Behandlung der Oberschenkelbrüche beruht darauf, daß der Verband den Tuber ischii unterstützt; so ist das Becken getragen, das Bein hängt frei herab, ja es kann sogar gegen das Fußende des Verbandes (welcher dazu länger sein muß, als das Bein), mit Hilfe von Schnallen und elastischen Gurten gezogen werden. Abge-

Digitized by Google

sehen von den kunstvollen Hessingschen Verbänden finden diese ihr einfachstes Modell in der längst bekannten, für viele Fälle anderer Art (Knieleiden usw.) nützlichen Schiene von H. O. Thomas. Ich habe dieselbe in ihrer einfachsten Form (von jedem Schlosser

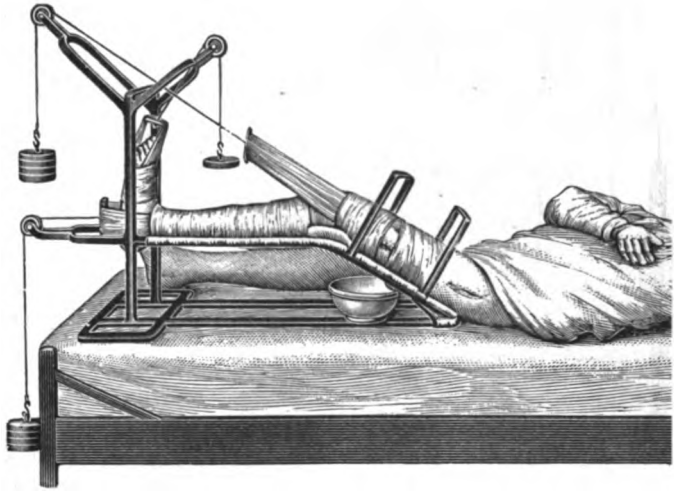

Fig. 325. Gestell zur Durchführung der funktionellen Behandlung von Oberschenkelbrüchen nach L. Böhler, Bozen.

oder Schmied gefertigt) benutzt, um Femurbrüche in der dritten oder vierten Woche im Umhergehen weiter zu behandeln. (Fig. 331.) Die Modifikation dieser Schiene von Bruns und ähnliche kompliziertere Apparate (Liermann, Roth) leisten kaum mehr.

Auch Gipsverbände können zu diesem Zwecke benützt werden, wie Albers, Dollinger u. a. gezeigt haben; jedoch ist die Technik derselben etwas schwieriger, und die Entstehung von Dekubitus ist sorgfältigst zu vermeiden. Zweckmäßig ist das von Albers ausgebildete Verfahren, bei welchem ohne Unterlags-

Digitized by Google

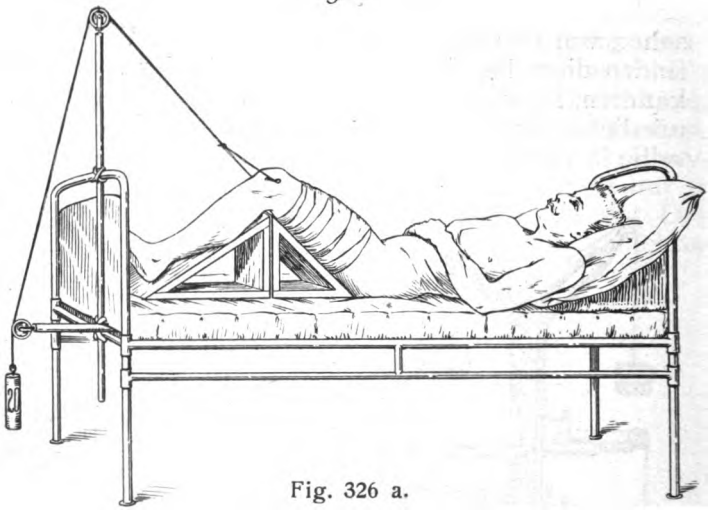

Fig. 326 a.

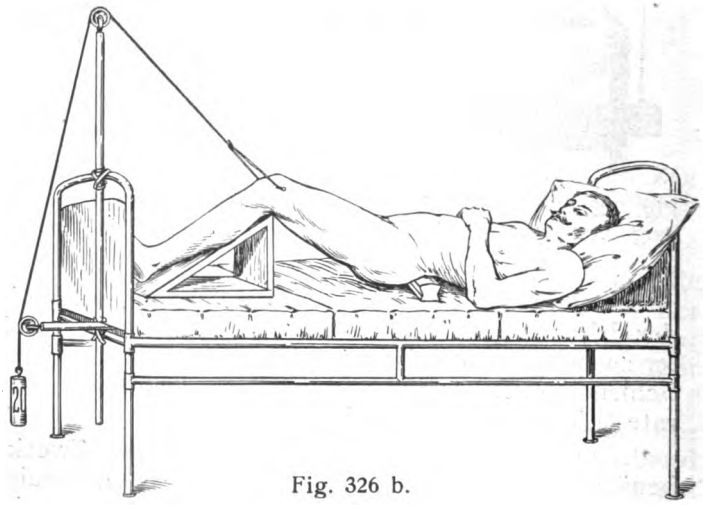

Fig. 326 b.

Fig. 326 a und b. Schiefe Ebene für Behandlung der Oberschenkelbrüche im Zugverband; der Oberschenkel ist durch Entfernung des oberen Dreiecks leicht zugänglich, was besonders bei kompliz. Brüchen zum Verbandwechsel wichtig ist. Nach Colmers, Münch. med. Woch. 1917, Nr. 2. Die Schiene ist durch die Firma B. Braun in Melsungen erhältlich.

Digitized by Google

polster direkt auf die eingefettete Haut a) ein Fuß, Unterschenkel und Kniegegend umfassender Verband, dann b) ein breiter Gipsring oben am Oberschenkel gegen den Sitzknorren anstoßend angelegt werden; erst dann wird unter energischer Extension am Fuß, der Oberschenkelteil des Verbandes angelegt und mit den beiden schon erhärteten Stücken a und b in feste Verbindung gebracht. Vgl. Fig. 332 u. 333.

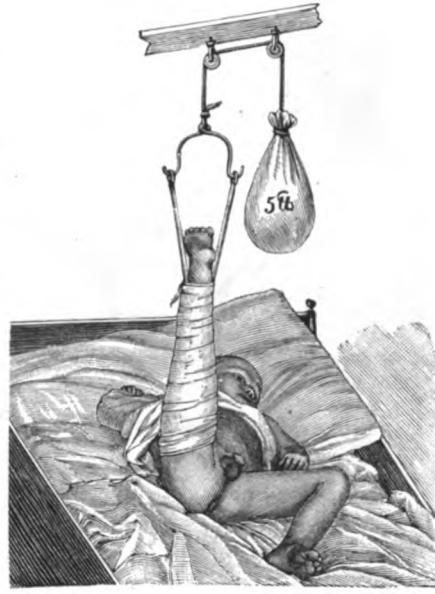

Fig. 327. Vertikale Suspension bei Oberschenkelbruch eines Kindes. Durch den Zug kommt auch eine Abduktion des verletzten Beines zustande, was an der Schiefstellung des Beckens zu erkennen ist.

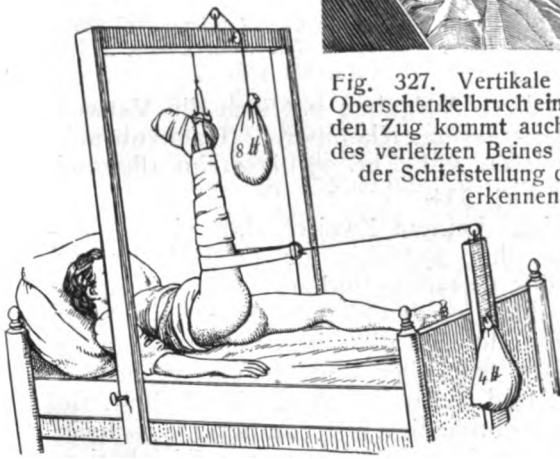

Fig. 328. Zugverband in vertikaler Richtung mit seitlichem Zug, um der starken Flexion des oberen Bruchstückes entgegenzuwirken. — 5 j. Kind. Heilung ohne Dislokation.

Digitized by Google

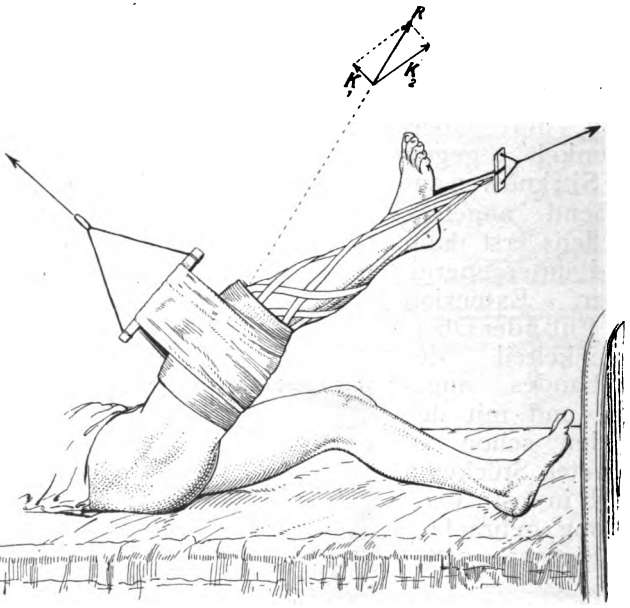

Fig. 329. Zugverband und Suspension nach Christen bei Oberschenkelfraktur der Kinder. — Aus de Quervain, Lehrb. S. 112.

Auch für diese Aufgaben hat sich die Verwendung der Distraktions-Klammern (Hackenbruch) brauchbar erwiesen, vgl. Fig. 39 bis 41 im allgemeinen Teil, und Fig. 334.

Es unterliegt keinem Zweifel, daß viele Oberschenkelbrüche ohne Schaden für die Heilung und zum Vorteil des Gesamtbefindens von Anfang an ambulant behandelt werden können. Dazu raten kann man nur in besonderen Fällen, in welchen eine 2—3-wöchige Bettlage trotz aller Vorsicht und Pflege Gefahren bringt, und wenn der Arzt die Technik beherrscht. Die Technik dieser Behandlung ist schwieriger; sie bietet größere Neigung zur Dislokation, und sie erfordert eine Kontrolle, welche seitens des praktischen Arztes nicht immer geleistet werden

Digitized by Google

kann. — Eine technische Verbesserung hat J. Fränkel, Berlin, angegeben, indem er mit einfachsten

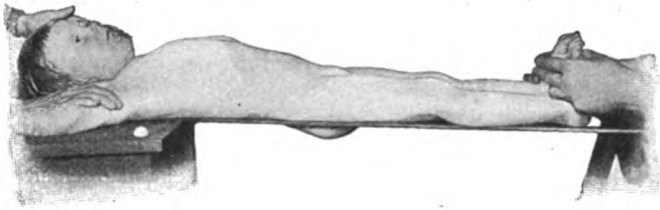

Fig. 330. Darstellung der „Dittelschen Stangen", welche für alle das Becken mit dem Oberschenkel umfassenden Verbände von großem Vorteil sind. Zwei flache eiserne Stangen von gehöriger Festigkeit sind zwischen zwei Tischen aufgelegt, so daß sie (oben gekreuzt, unten divergierend) der Rückseite der Teile (Bein, Becken, Rücken) anliegen. Der Verband wird nun um den Körper mitsamt den Stangen umgelegt; die Stangen werden herausgezogen, wenn der Gipsverband erstarrt ist.

Hilfsmitteln entlastende, abnehmbare Gips-Gehverbände herstellte (Münchener Medizin. Woch. 1908, Nr. 33).

Steifigkeit der anliegenden Gelenke, besonders des Kniegelenkes ist, wie zur Genüge hervorgehoben wurde, durch die Art der Behandlung möglichst zu vermeiden. Durch frühzeitiges passives Heben von der Kniekehle aus, durch Massage und bald durch aktive Bewegungsübungen im Dauerzug, wird der Entstehung von Steifigkeit vorgebeugt. Otto Ansinn wie Böhler haben in ihren Kriegsspitälern besondere Hilfsapparate verwandt, welche bei Eintritt der Konso-

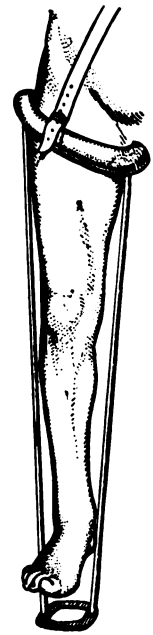

Fig. 331. Beinschiene von H. O. Thomas; das Körpergewicht wird am Tuber ischii getragen, das Bein hängt frei im Verband. Auch kann das Bein durch eine über den Knöcheln befestigte Schlinge gegen das Fußende der Schiene (event. elastisch) gezogen werden. Fixation des Beines durch Bindeneinwicklung.

Digitized by Google

Tab. 53.

Typische Dislokation bei Fraktur des Oberschenkels in der Mitte.

Fig. 1. Muskelpräparat zur Erklärung der Flexionsstellung des oberen Femurbruchstückes. Man sieht den am Troch. minor sich ansetzenden M. ileo-psoas. Von der Glutaealmuskulatur konnte bei dieser Stellung des Präparates (genau nach der Natur) nur der M. glutaeus med. zur Darstellung kommen, weil nur dieser am Becken so weit nach vorn reicht, daß er sichtbar ist.

Fig. 2. Fraktur des rechten Oberschenkels in der Mitte bei 12 j. Knaben, deform geheilt. Verkürzung des rechten Oberschenkels, die rechte Beckenhälfte steht tiefer, die rechte Leistengrube weniger schräg gerichtet. Am Oberschenkel dicht oberhalb der Mitte ein nach vorn und außen vorspringender Winkel.

Fig. 2 a. Zustand bei der Entlassung aus der klinischen Behandlung einige Wochen später. Der Oberschenkel wurde an der verheilten Bruchstelle wieder gebrochen (Osteoklasis); die Deformität wurde dann mittelst Heftpflasterzugverbandes und stärkster Belastung (in Abduktion und mäßiger Flexion des Beines) gehoben, und ihre Wiederentstehung während der neuen Heilungsperiode verhindert. Der Oberschenkel gerade und weniger verkürzt.

---

lidation, aber vor der natürlichen Belastung benützt werden sollen; vgl. S. 89 und Fig. 325.

Ist ein Bruch in starker Dislokation und Verkürzung fest geheilt, so muß die Bruchstelle wieder getrennt (Osteoklasis, sog. Palinklasis, Osteotomie) und eine Extensionsbehandlung mit schweren Gewichten exakt durchgeführt werden. Dann gelingt es unter starker Dehnung der schon verkürzten Weichteile erhebliche Verkürzung wieder annähernd auszugleichen. Als besonderes Hilfsmittel dabei hat sich die Nagelextension erwiesen, wie wohl Kirschner zuerst gezeigt hat.

Ist eine Osteotomie an der Bruchstelle wegen angewachsener Narbe oder wegen der Gefahr rezidivierender Entzündung nicht angängig, so kommt

Digitized by Google

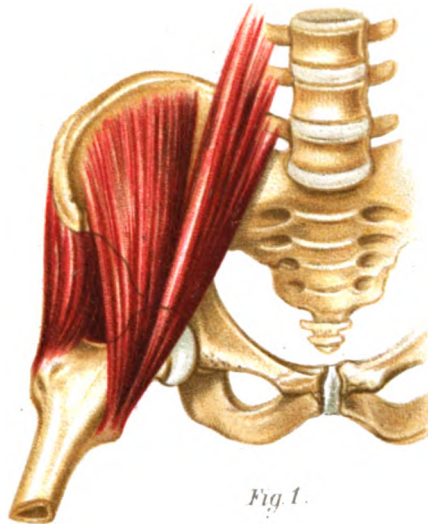

Fig. 1.

Fig. 2.

Fig. 2.a

Digitized by Google

Tab. 54.

Fig. 1 a

Fig. 1.

Digitized by Google

Tab. 54.

Typische Dislokation der Bruchstücke bei Fractura femoris supracondylica.

Fig. 1. Abbildung eines künstlich hergestellten Leichenpräparates von Fractura supracondylica; Ansicht von innen und ein wenig rückwärts.

Fig. 1 a. Skelettpräparat in gleicher Stellung wie in Fig. 1. Dislokation an der Bruchstelle; das untere Bruchstück ist flektiert durch die Wadenmuskulatur. In Fig. 1 sind die Gefäße dargestellt, wie sie auf der vorspringenden Kante des unteren Bruchstückes förmlich reiten (Gefahr der Gangrän). Daneben der Nervus ischiadicus.

---

die von Kirschner eingeführte parakallöse Osteotomie (S. 94, 95) in Frage, mit welcher K. in geeigneten Fällen und durch exakte Nagelextension mit starkem Dauerzug überraschende Resultate erzielt hat.

Fig. 332. Anlegung eines „Geh-Gipsverbandes" bei Fractura femoris. Der bis über das Knie reichende und den Fuß mitfassende Unterschenkelteil des Verbandes ist fertig. Ebenso der obere „Sitzring", welcher durch eine Anzahl zusammengelegter Gipsbinden hergestellt wird und gegen den Sitzknorren anstößt. Der Patient ruht auf einer Beckenstütze; ein Gehilfe übt starken Zug an dem untern, schon erhärteten Teil des Verbandes aus. Nun wird das noch fehlende Mittelstück des Gipsverbandes angelegt.

Digitized by Google

Bei einer Pseudarthrose kann nur durch Operation Heilung erzielt werden.

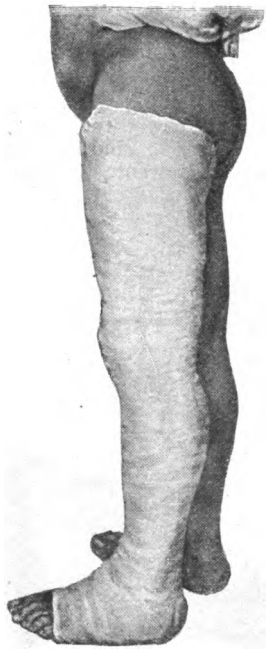

Fig. 333.



Fig. 334.

Fig. 333. „Gehgipsverband", für Fractura femoris in der Mitte oder in der unteren Hälfte des Oberschenkels.

Fig. 334. Gipsverband mit Distraktionsklammern (Hackenbruch) bei Fr. colli fem. — 64 j. Frau. Patientin stand am 2. Tage nach Anlegung des Verbandes auf und wurde 13 Tage nach dem Unfall freistehend photographiert. — Nach einer Orig.-Photographie von Hackenbruch.

C. Frakturen am unteren Femurende.

Die Epiphysenlinie verläuft am unteren Femurende dicht oberhalb der vorspringenden Punkte der Kondylen (Tafel 55). Man kann hier zweckmäßig unterscheiden:

Digitized by Google

a) Frakturen des Femur oberhalb der Kondylen, d. h. suprakondyläre Brüche, meistens Querbrüche.
b) wahre Epiphysentrennungen bei jugendlichen Individuen.
c) Schrägbrüche und T-Brüche der Kondylen.
d) Absprengungen am Gelenkende.

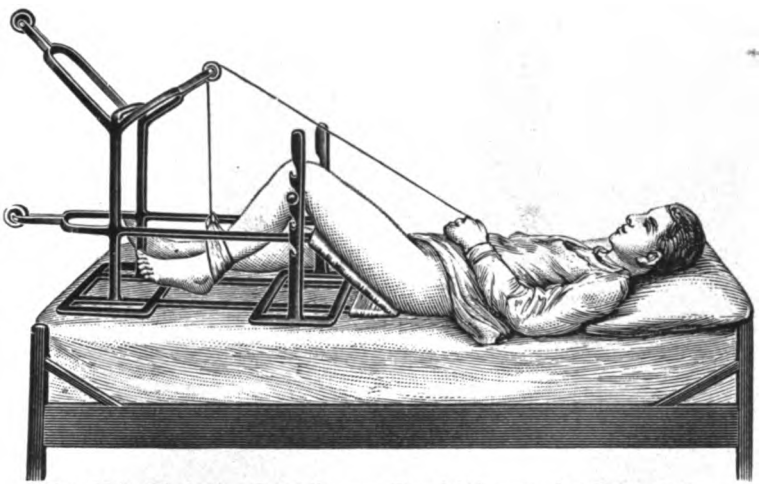

Fig. 335. Einfache Gestelle zur Durchführung der Bewegungsübungen im Kniegelenk durch den Verletzten selbst. Das Knie kann beliebig höher gestellt, der Fuß gesenkt und hochgezogen werden. Nach L. Böhler, Bozen.

Die Zahl der am unteren Femurende vorkommenden Knochenbrüche ist sehr viel geringer als diejenige der im Bereiche des eigentlichen Schaftes beobachteten.

a) Die suprakondylären Femurbrüche. Fractura supracondylica.

In der Regel handelt es sich um Querbrüche, doch kommen auch sehr spitze Schrägbrüche und

Digitized by Google

sogar Längsbrüche infolge von Torsionsfrakturen im unteren Teile des Femurschaftes vor Tafel 52, Fig. 3).

Die suprakondylären Querbrüche bieten typische Verhältnisse sowohl bezüglich der Lage der Bruchstelle, wie hinsichtlich der Dislokation der Bruchstücke: da das untere Bruchstück unter dem

Fig. 336 u. 337. Fract. supracondylica mit starker Verschiebung der Bruchenden. Das obere Schaftende ist nach hinten und außen dislokiert. 56 j. Mann, durch schwer beladenen Wagen überfahren. Ch. Kl. Heidelberg.

Einfluß der mächtigen Wadenmuskulatur steht, wird dasselbe in Flexion gestellt, und die beiden Bruchstücke reiten aufeinander (Tafel 54). Dabei wirkt der Zug der gesamten Oberschenkelmuskulatur im Sinne einer Verkürzung um so mehr mit, je stärker die Verschiebung und Beugestellung des unteren Bruchstückes ist.

Digitized by Google

Die **Untersuchung** ergibt schon bei der Inspektion Verkürzung des Oberschenkels und Schwellung. Schmerz bei Bewegung an der Bruchstelle. Dazu bei der Palpation: abnorme Beweglichkeit am unteren Femurende etwas oberhalb der Kondylen, besonders in querer seitlicher Richtung; dabei Krepitation, wenn sich die Bruchflächen berühren. Auch sind die Bruchenden, das untere oberhalb der Kniekehle hinten, das obere vorn, oft direkt zu fühlen. Das Kniegelenk kann durch die verletzende Gewalt mit betroffen sein. Narkose ist zur genauen Untersuchung, wie zur sorgfältigen Reposition nützlich.

Zur **Behandlung** ist die permanente Extension nach Zuppinger zweckmäßig, eventuell mit einem weichen Druck durch eine zweite gegen die Zimmerdecke aufwärts gerichtete Extensionsschlinge hinten an der Bruchstelle gegen das untere Fragment, um es in richtiger Stellung zu erhalten. Es ist aber nicht zu vergessen, daß die erwähnte Dislokation des unteren Fragments durch Druck auf die großen Gefäße und den Ischiadicus sehr fatale Erscheinungen (ev. Gangrän des Unterschenkels) hervorbringen kann. Hier ist die Extension in Semiflexion von besonderem Vorteil.

Wegen der Neigung des unteren Bruchstückes, Beugestellung einzunehmen (infolge Spannung der Wadenmuskulatur), müssen feste Verbände nach vollendeter Reposition mit gebeugtem Knie angelegt werden.

b) Die traumatische Epiphysentrennung am unteren Femurende.

Diese Verletzung ist nicht selten; da die in der Epiphysenlinie zusammenstoßenden Knochen-Knorpelflächen in sehr breiter Berührung stehen, und wegen der geringen Länge (Höhe) des unteren Bruchstückes gehört aber eine große Gewalt zum Zustandekommen dieser Verletzung; aus demselben

Digitized by Google

Grunde ist die Verschiebung an der Bruchstelle in der Regel gering, zumal, da auch die Periosthülle daselbst z. T. erhalten sein kann. Die Dislokation ist meistens derjenigen der typischen

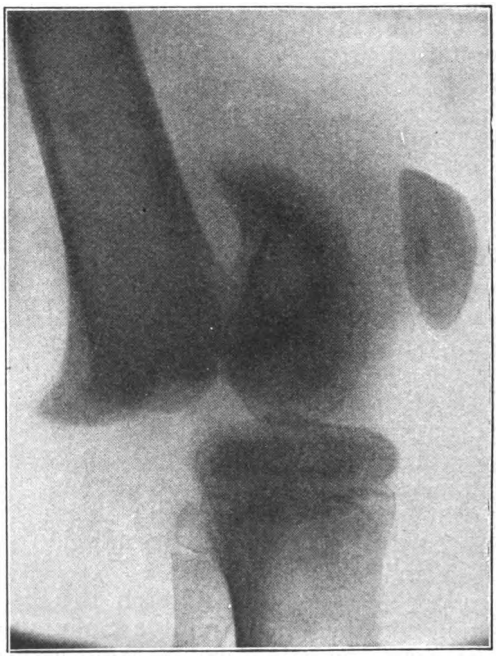

Fig. 338. Traumatische Epiphysentrennung am unteren Femurende mit Luxationsstellung. Die Epiphyse ist in Beugestellung in Verbindung mit dem Unterschenkel geblieben und steht wie eine riesige Kniescheibe hinter der richtigen Patella, der Femurschaft ist abwärts gerutscht. 15j. Knabe. Chir. Kl. Heidelberg.

suprakondylären Querbrüche gleichgerichtet, zuweilen auch (Tafel 55, Fig. 3 und 4) entgegengesetzt; das hängt wesentlich von der Art und Richtung der verletzenden Gewalt ab. Das Kniegelenk ist selten unverletzt (Bluterguß).

Digitized by Google

Die **Untersuchung** ergibt Verdickung und Druckschmerz an der Epiphysenlinie, zuweilen fühlbare Dislokation, Krepitation von weichem Charakter, abnorme Beweglichkeit besonders bei abhebelnder Bewegung (Ab-, Adduktion) des Unterschenkels. Die Diagnose wird im Röntgenbilde gesichert.

Therapie. Sorgfältige Reposition (Narkose). Zugverband oder Schienenverband. Zuweilen ist die operative Freilegung der Fraktur nötig; die völlige Reposition muß immer erstrebt werden, weil die Deformität die Beweglichkeit des Kniegelenkes hemmt und Wachstumsstörungen drohen. Vom Zuppingerschen Dauerzugverband werden besonders günstige Erfahrungen, auch bez. der Reposition der stark dislozierten Fragmente gerühmt; vgl. Fall von Wettstein, Abb. in de Quervain S. 8.

c) Schrägbruch und T-Bruch der Kondylen.

Fractura condyli, Fractura supracondylo-intercondylica.

Eine extra- und intraartikuläre Verletzung. Es kann der innere oder äußere Kondylus schräg abgebrochen sein; in noch selteneren Fällen ist — analog den T-Brüchen am unteren Humerusende — ein T-Bruch (Fr. supracondylo-intercondylica) beobachtet worden. — **Diagnose:** Verbreiterung und Druckschmerz der Kondylengegend, seitliche Wackelbewegungen am Knie, dabei Krepitation, event. fühlbare Fragmentspitzen. Bluterguß im Gelenk. — **Behandlung:** Da eine Varus- bezw. Valgusstellung im Kniegelenk eintreten kann, ist eine sehr sorgfältige Behandlung notwendig, am besten Zugverband, Kompression (event. Punktion des Haemarthros) des Gelenkes, frühzeitiger Beginn mit medicomechanischer Behandlung.

d) Absprengungen am Gelenkende.

Außer Abreißungen dünner Rindenstücke am Ansatze der Seitenbänder bei schwerer

Digitized by Google

Tab. 55.

Fig. 1 und 2. Normaler Verlauf der Epiphysenlinien am unteren Femurende und am oberen Ende von Tibia und Fibula in frontalem und in sagittalem Durchschnitt: 7j. Kind.

Fig. 3 und 4. Traumatische Epiphysentrennung am unteren Femurende (Fig. 4) mit Dislokation des Schaftstückes nach hinten. Zum Verständnis daneben (Fig. 3) die normale Form.

Fig. 5. Schrägbruch durch das untere Femurende mit Ansprengung des Condylus internus.

Distorsion des Gelenkes, handelt es sich namentlich um Absprengung von Stücken aus dem überknorpelten Gelenkende des Oberschenkels. Dies sind rein intra-artikuläre Verletzungen, welche später besprochen werden.

4. Kniegelenk.

A. Luxation im Kniegelenk.

Intra-artikuläre Verletzungen an dem Bandapparat des Kniegelenkes sind nicht so selten, wie eigentliche Luxationen des Gelenkes. Die eigentlichen Luxationen im Gelenk sind sehr selten (ca. 1% aller Luxationen). Der Unterschenkel kann

nach vorn (Luxatio genu antica) luxiert werden durch Hyperextension nach Zerreißung der Seitenbänder und der Kreuzbänder,

nach hinten (Luxatio genu postica), d. i. mehr eine Luxation der Femurkondylen nach vorn,

seitlich (Luxatio genu lateralis), wodurch der Unterschenkel in Ab- bezw. Adduktion gestellt wird.

Außerdem kommen unvollständige Luxationen in verschiedenen Varietäten vor.

In allen Fällen sind die Femurkondylen mehr oder weniger deutlich an ihrer abnormen Stelle zu palpieren. Da zur Entstehung dieser Luxationen eine enorme Gewalt gehört, ist es begreiflich, daß es sich dabei häufig um komplizierte Verletzungen handelt, bei welchen durch das Hervortreten des Knochens

Digitized by Google

Fig 1.

Fig 2.

Fig. 5.

Fig. 3.

Fig. 4.

Digitized by Google

Tab. 56.

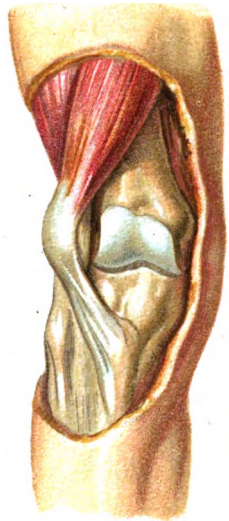

Fig. 1.

Fig. 4.

Fig. 2.

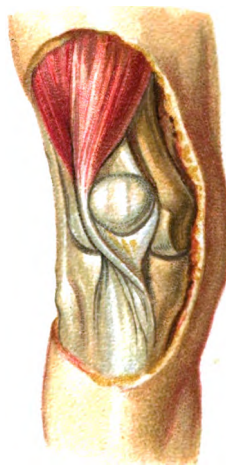

Fig. 3.

Digitized by Google

Tab. 56.

Luxation der Kniescheibe.

Fig. 1. Präparat einer Luxation der Patella nach außen; die Knorpelfläche der Patella liegt der Seitenfläche des Condylus externus an. Ansicht von vorn.

Fig. 2. Präparat einer inneren vertikalen Luxation der Patella; die Knorpelfläche der Patella ist nach innen (medianwärts) gerichtet. Ansicht des rechten Beins von innen her.

Fig. 3. Präparat einer vollständigen Umdrehungs-Luxation der Patella, durch weitere Drehung der unter Fig. 2 abgebildeten Luxation entstanden. Ansicht des rechten Kniegelenkes von vorn.

Fig. 4. Luxation der rechten Patella nach außen bei einem 29 j. Mann (1880). Man sieht Unterschenkel- und Kniegegend (in starker Flexion) von vorn. Die Prominenz der Patella seitlich vom Condylus ext. ist sehr deutlich.

---

und die Eröffnung des Kniegelenkes der Infektion der Weg gewiesen wird. Primäre Läsion der Poplitealgefäße und längeres Bestehen der Luxation (mit Kompression der Poplitealgefäße) können auch zur

Fig. 339a und b. Luxatio genu antica im Röntgenbild von vorn und seitlich.

Digitized by Google

Gangrän führen. Die Reposition ist oft leicht, durch Zug und direkten Druck; in einem Falle von kompletter seitlicher Luxation habe ich die Reposition ohne Narkose vollenden können.

B. Luxationen der Patella. Tafel. 56.

Verrenkungen der Kniescheibe sind seltene Verletzungen. Die Befestigung der Kniescheibe ist keine sehr starke; sie verhält sich wie ein Sesambein, welches, zwischen das Lig. patellae und den Quadriceps eingesetzt, seitlich nur lose fixiert ist.

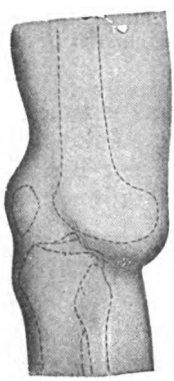

Fig. 340. Luxation des Unterschenkels nach vorn.

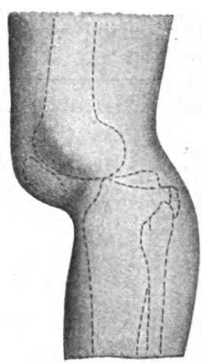

Fig. 341. Luxation des Unterschenkels nach hinten.

a) **Eine Verschiebung der Patella nach außen** ist die häufigste Form der Luxation; dies wird begünstigt durch die Lage der Patella, indem sie immer etwas mehr über dem äußeren Kondylus liegt, als über dem inneren, und ganz besonders durch eine etwa vorhandene Valgusstellung im Knie. Die Luxation ist unvollständig, wenn die Gelenkflächen noch in einigem Kontakt stehen, vollständig, wenn die Kniescheibe ganz auf die Seitenfläche des Condylus ext. gerückt ist. Die Verletzung kann bei gestrecktem

Digitized by Google

und bei gebeugtem Knie entstehen; im ersteren Fall weicht die Patella direkt über die vordere Fläche des unteren Femurrandes nach außen (kann durch Muskelwirkung des Quadriceps bei gestrecktem Knie entstehen), im anderen Falle erfolgt die Verschiebung in der Rinne zwischen dem Condylus ext. und der Tibia, nicht selten durch eine direkt von vorn innen einwirkende Gewalt, z. B. durch direkten Stoß gegen das Knie eines Reiters. Die Diagnose dieser Luxation ist leicht, da die Kniescheibe an normaler Stelle fehlt und an abnormer Stelle zu fühlen ist. Reposition durch direkten Druck bei gestrecktem Knie und gebeugter Hüfte, wobei der Quadriceps erschlafft ist.

Bei habitueller Luxation der Patella nach Traumen sind Bandagen, meist aber operative Hilfe (Osteotomie am unteren Femurende, Kapselfaltung an der inneren Seite, Kapselplastik nach Wullstein etc.) anzuwenden.

b) Eine vertikale Luxation der Kniescheibe liegt vor, wenn die Patella um 90° so gedreht ist, daß sie mit ihrer Kante in der Grube zwischen den beiden Femurkondylen aufliegt. Man spricht von einer inneren oder äußeren vertikalen Luxation, je

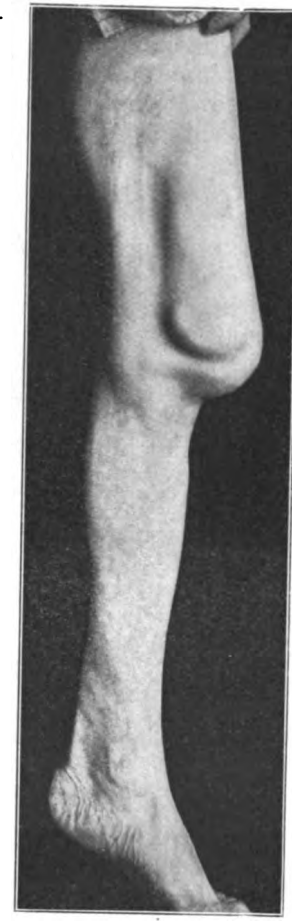

Fig. 342. Lux. genu postica lateralis. 63 j. Mann. Der Condylus int. fem. war durch einen Schlitz im Vastus med. durchgetreten; Knopflochmechanismus. Operative Reposition; Heilung. Chir. Klin. Heidelberg.

Digitized by Google

nachdem die knorpelige Gelenkfläche der Kniescheibe nach innen oder nach außen gerichtet ist. Die innere vertikale Luxation ist etwas häufiger. Diese Verletzung entsteht durch direkte von vorn und seitlich wirkende Gewalt; sie soll aber auch durch reine Muskelaktion entstehen können (?). Die Lage der Patella an dem gestreckten Bein ist leicht zu erkennen.

c) **Die vollständige Umdrehung der Kniescheibe** ist eine Drehung um 180°, also eine Steigerung der vorher erwähnten vertikalen Luxation. Dabei sieht die Gelenkfläche der Patella nach vorn. Die Verletzung ist enorm selten. Diagnose schwierig, wenn nicht eine sehr genaue Palpation möglich und die Torsion des Quadriceps und des Lig. patellare zu erkennen ist.

C. Frakturen der Patella. Tafel 57, 58.

Die Knochenbrüche der Kniescheibe sind viel häufiger als die Luxationen dieses Knochens (1,4% sämtlicher Knochenbrüche). Sie kommen am meisten bei Erwachsenen (Männern) unter 50 Jahren zur Beobachtung.

Die Patella ist, wie die Kniegegend überhaupt, Verletzungen sehr ausgesetzt. Durch direkte Gewalt können Frakturen entstehen bei Fall auf das Knie oder durch einen dasselbe treffenden Körper. Die direkten Frakturen haben manchmal die Form der sog. Sternbrüche, d. h. die Patella ist in breiter Weise getroffen und in mehrere Fragmente (mehr oder weniger radienartige Bruchlinien) zersplittert, wobei diese Fragmente in der Regel in guter Berührung bleiben. Ebenso können aber durch direkte Gewalt auch Schräg-, Längs- und Querbrüche entstehen bei Fall auf den Boden, auf eine Steinkante, Gossenrand usw.

Die indirekten Frakturen entstehen unter Beteiligung von Muskelkontraktionen. Bekanntlich sagt der Volkswitz, daß ein Betrunkener beim Fallen

Digitized by Google

sich selten oder nie einen Knochenbruch zuziehe. In der Tat: er fällt wie ein Sack zu Boden. Dagegen macht jeder andere bewußt oder (fast immer) unbewußt (reflektorisch) Abwehrbewegungen gegen den Fall, sobald er strauchelt; eine plötzliche Kontraktion

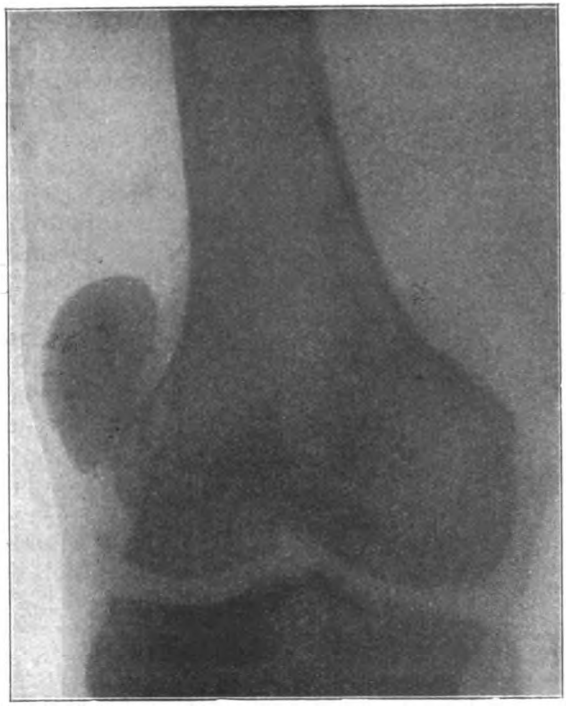

Fig. 343. Luxation der Patella nach außen im Röntgenbild.

des Quadrizeps fixiert die Patella und vermag zur Fraktur zu führen, wenn das Kniegelenk gleichzeitig einknickt, wenn also durch die Flexion im Kniegelenk die auf die Patella (mittels des Lig. patellare) wirkende Zugspannung (bei Fixation der Patella durch den Quadrizeps) noch vermehrt wird. So entsteht ein

Digitized by Google

Rißbruch in der Regel quer durch die Mitte oder etwas unterhalb derselben, ungefähr an der Stelle, wo der Körper der Kniescheibe in den Apex (unten) übergeht. Nach Bähr ist das auch diejenige Stelle, an welcher der unterstützte (d. i. dem Femurende aufliegende) Teil an den nicht unterstützten angrenzt.

Für das Zustandekommen und bei der Untersuchung einer Patellarfraktur ist auch die Form und Größe der Patella, welche recht variabel sein kann, von Wichtigkeit (Vergleich der gesunden Seite!); ebenso mag die Festigkeit der Kniescheibe individuell verschieden sein.

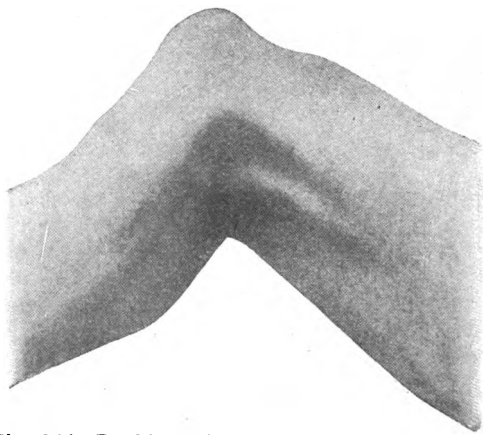

Fig. 344. Profilansicht einer Ruptur der Quadrizepssehne, 65 j. Mann, zum Vergleich; volle Heilung durch Operation.

Von allergrößter Bedeutung ist es beim Zustandekommen der Patellafrakturen, wie sich die neben der Kniescheibe längs verlaufenden starken aponeurotischen Lagen verhalten. Im allgemeinen sind dieselben bei den indirekten Frakturen meistens stärker beteiligt (eingerissen) als bei den direkten. Doch kann auch bei den direkten Brüchen der Einriß dieser seitlichen Aponeurose bedeutend werden, wenn das Kniegelenk nach der Fraktur noch stärker eingeknickt, wenn also durch weitere und schließlich stärkste Kniebeugung die dehnende und schließlich stärkste ad maximum zur Geltung kommt.

Digitized by Google

Der Einriß dieser seitlichen Lagen ist deshalb von so großer Wichtigkeit, weil davon der Grad der Dislokation, d. h. das Klaffen der Patellarfragmente abhängig ist; bei einfachem Querbruch der Kniescheibe ist dieses Klaffen minimal, bei ausgedehnter Zerreißung der seitlichen aponeurotischen Lagen kann die Dislokation eine sehr bedeutende werden; Tafel 57 und 58.

Die indirekt zur Fraktur führende Gewalt beansprucht natürlich in mechanisch gleicher Weise die Quadrizepssehne und das Ligamentum patellae, ja sogar die Ansatzfestigkeit der Tuberositas tibiae; die Patellarfraktur ist das weitaus häufigste Resultat einer solchen Gewalteinwirkung.

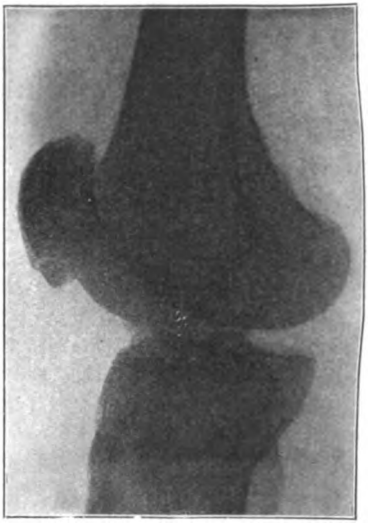

Fig. 345. Sternbruch der Patella, durch direkte Gewalt entstanden; 40 j. Mann.

Die **Symptome** sind einfach, wenn die Fraktur wie gewöhnlich quer durch die Mitte der Patella verläuft und mit einigem Klaffen der Bruchstücke verbunden ist. Da die Patella in die Gelenkkapsel völlig eingeschaltet ist, handelt es sich um einen reinen Gelenkbruch. Der Bluterguß findet sich in dem Gelenk; er kann beträchtlich sein und eine pralle Anfüllung des ganzen Gelenkes bedingen. Bei frischen Fällen gelingt es in der Regel die Fragmente so zusammenzuschieben, daß sie sich berühren, und daß dabei eine deutliche Krepitation entsteht. Wenn nur ein kleiner Rand von der Patella abgesprengt

Digitized by Google

Tab. 57.

Fraktur der Kniescheibe.

Fig. 1. Präparat eines typischen Querbruches der Patella mit ausgedehnter Zerreißung der aponeurotischen Lagen neben der Patella. Starke Dislokation der Bruchstücke, wodurch das Kniegelenk breit geöffnet ist und das untere Femurende freiliegt. An den Bruchflächen der Patellarfragmente sind (in Form einer „Ponyfrisur" überragend) die Fasern des von der Quadrizepssehne gebildeten sehnigen Überzuges der Patella kenntlich.

Fig. 2. Präparat eines Querbruches der Patella allein, ohne Zerreißung der seitlichen aponeurotischen Lagen. Keine Dislokation der Fragmente trotz der Flexionsstellung im Kniegelenk.

Fig. 3. Dasselbe Präparat wie in Fig. 2, von innen d. h. vom Kniegelenk aus gesehen. Man erkennt unten die knorpelige Gelenkfläche der Tibia, darüber das Lig. patellare und die Knorpelfläche der Patella. An letzterer mitten durch ein Querbruch, an dem der mit scharfer Kante durchgebrochene Knorpelrand zu sehen ist. Keine Dislokation, denn die seitlichen aponeurotischen Lagen sind unverletzt.

---

ist, und überhaupt bei wohlerhaltenem periostalem Überzug der Kniescheibe kann die Diagnose etwas schwieriger sein. Doch ist bei sorgfältiger Untersuchung an frischeren wie an älteren (nicht knöchern geheilten) Fällen eine (namentlich seitliche) Verschiebung der Bruchstücke gegeneinander wohl immer wahrzunehmen.

Prognose. Die Prognose der Patellabrüche ist vor allem abhängig von der Art und Schwere der Verletzung (Sternbruch, Querbruch ev. mit ausgedehnter Zerreißung des Bandapparates usw.), und von der Art der Behandlung, wobei die Energie des Patienten selbst auch wichtig ist. Die direkten Brüche (außer den mit starker Dislokation verbundenen Querbrüchen) geben im ganzen eine bessere Prognose. Da nach einem Patellarbruch die Festigkeit, in geringerem Grade auch die Mobilität des Kniegelenkes oft dauernd beeinträchtigt ist, so kommt es bezüglich der Herabsetzung der Arbeitsfähigkeit sehr auf die Art des Berufes an. Leute mit leichterer Beschäftigung, mit mehr sitzender Lebensweise sind weniger beeinträchtigt; ich kenne auch

Digitized by Google

Fig. 2.

Fig. 3.

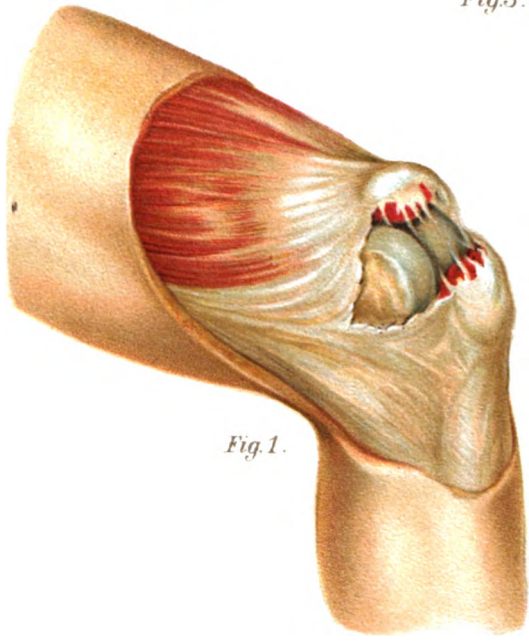

Fig. 1.

Digitized by Google

Fig. 1.

Fig. 4.

Fig. 3.

Fig. 5.

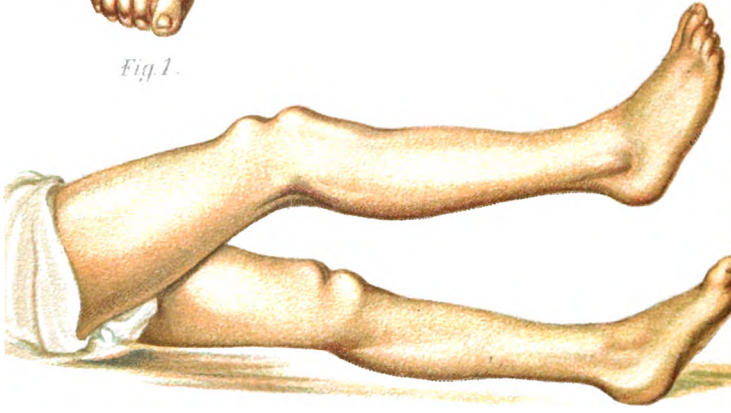

Fig. 2.

Digitized by Google

Tab. 58.

Fraktur der Kniescheibe.

Fig. 1. Rechtes Bein eines Mannes mit alter durch breite Bandmaße verheilter Querfraktur der Patella. Die beiden Bruchstücke durch eine breite querlaufende Grube getrennt.

Fig. 2. Junger Mann mit doppelseitiger Patellarfraktur. Patient verunglückte durch Fall auf beide Kniee. Etwa 8 Wochen nach der Verletzung wurde mit Massagebehandlung begonnen, und die Abbildung zeigt, wie Patient darauf imstande war, das rechte Bein aktiv vom Bett zu erheben und kurze Zeit in fast gestreckter Stellung zu halten — trotz der bedeutenden Dislokation der Bruchstücke. Weil mittels der Massage etc. ein befriedigendes Resultat nicht erzielt war, führte ich (also sekundär!) die Knochennaht zur Annäherung der Fragmente beiderseits aus, mit günstigem Erfolge.

Fig. 3 und 4. Präparate von durch Bandmaße geheilten Patellarfrakturen im sagittalen Durchschnitt.

Fig. 5. Präparate eines geheilten Sternbruches der Patella. Die Fragmente sind ohne Dislokation durch etwas Kallus verbunden.

---

höhere Offiziere, welche trotz ligamentöser Vereinigung (Massagekur) ihren Dienst ausüben. Arbeiter erleiden infolge einer Patellarfraktur meistens eine schwere Einbuße. Wird auch die Beugung völlig, die Streckfähigkeit ganz oder annähernd wieder erreicht, so bleibt das Kniegelenk und damit das ganze Bein in den meisten Fällen schwächer und unsicher, für das Gehen auf unebenem Boden ungeeignet, so daß neue Verletzungen durch Fall häufig nicht ausbleiben (z. B. Refraktur). Thiem fand unter Zugrundelegung von 283 Fällen — 223 unblutig, 60 [darunter 46 frische, 14 alte Fälle] mit Knochennaht behandelt — für beide Methoden keine glänzenden Ergebnisse; immerhin zeigten die 60 genähten Fälle 45 knöcherne Heilungen, die 223 nicht genähten aber nur 32 solche, also 75 Prozent gegen 14 Prozent. — Bähr fand bei der exakten Verwertung von 44 älteren Fällen, daß 42 bis zur Zeit seiner Beobachtung (also noch nicht abgeschlossen) durchschnittlich je über vier Jahre dauerten und ca. 35 Prozent Einbuße ihrer Arbeitsfähigkeit aufwiesen.

Digitized by Google

Therapie. Die Beobachtung lehrt, daß Fälle, die mit großer Diastase geheilt sind, trotzdem eine ziemlich befriedigende Funktion zeigen können, und daß Fälle mit guter Lage der Bruchstücke zuweilen eine schwere und dauernde Beeinträchtigung der Funktion des Beines darbieten. Ein hiefür sehr wichtiger Umstand ist das Verhalten des M. quadriceps. Dieser Muskel zeigt in manchen Fällen die Erscheinungen hochgradiger Atrophie, bedingt durch längere Inaktivität und besonders durch reflektorische, vermittels der Rückenmarkszentren übergeleitete Einflüsse; und diese Atrophie kann manchmal erst später, nach Abschluß der ersten Behandlung, zur Entwicklung kommen, was prognostisch sehr wichtig ist. Gegen die üble Einwirkung der Inaktivität des Quadrizeps (durch längere Immobilisation usw.) hat sich ein Verfahren der Behandlung herausgebildet, welches mit Verzicht auf eine direkte Annäherung der Bruchstücke die Pflege des Quadrizeps durch Massage (Kneten und Klopfen) zur Hauptaufgabe macht; täglich wird in dieser Weise massiert; dabei werden die Fragmente zueinander hin verschoben, das Bein mit gestrecktem Knie und gebeugter Hüfte auf einer Schiene gelagert, weil bei dieser Lagerung der Quadrizeps entspannt ist. Dieses Verfahren muß als ein einseitiges bezeichnet werden; und es liegt kein Grund vor, daneben auf die Annäherung der Bruchstücke zu verzichten.

Die Ursache für die ungünstigen Resultate bei der Heilung von Patellarfrakturen ist zweifellos eine mehrfache. Der Zug des Quadrizeps und die dadurch bedingte Diastase der Fragmente ist ein wichtiger Umstand; ebenso die schon erwähnte Atrophie dieses Muskels, welche in manchen Fällen, selbst nur bei leichter Läsion der Patella, sehr hochgradig, sogar irreparabel sein kann. Nicht unwichtig ist zuweilen der in dem Gelenk vorhandene Bluterguß, indem er die Fragmente

Digitized by Google

auseinanderdrängt. Ferner wird der Patella eine weniger reichliche arterielle Blutversorgung und eine geringere Neigung zur Knochenneubildung zugeschrieben: mit Recht insofern als ihre Oberfläche auf der einen Seite von einer dicken Knorpelfläche, auf der anderen Seite von einem fibrösen Faserlager gebildet wird. Der ungünstige Einfluß der Synovia auf die Kallusbildung (Bier) kommt bei allen Gelenkbrüchen zur Geltung.

Von großer Wichtigkeit ist eine Art Interposition, indem die durch Dehnung verlängerten, schließlich zerrissenen Fasern des äußeren Faserlagers (wie bei einer „Ponyfrisur") über die Bruchflächen gelagert, an diesen verhakt und so förmlich interponiert sind. Dieser Umstand befördert die Bildung einer ligamentösen Vereinigung selbst bei guter Aneinanderlegung der Fragmente (Tab. 57, Figur 1).

Endlich kann das Resultat trotz guter Heilung der Patella selbst schwer getrübt werden durch eine partielle Verödung des Kniegelenkes oder durch eine feste Adhäsion der Patella, ev. ihres oberen Fragmentes an der vorderen Femurfläche.

Die Behandlung muß diese Hindernisse berücksichtigen: Das Bein im Knie völlig gestreckt, im Hüftgelenk gebeugt, um den Quadrizeps zu entspannen. Das Kniegelenk durch eine hintere Schiene, z. B. aus plastischem Filz fixiert. Die Bruchstücke manuell aneinander gebracht und durch seitliches Reiben von dem zwischengelagerten Gewebe möglichst befreit, dann durch Heftpflasterstreifen, welche schlingenförmig angelegt werden und sich an der Hinterseite über der Schiene kreuzen, in guter Lage erhalten. Ein starker Bluterguß kann durch Punktion entfernt werden; hierzu ist ein nicht zu dünner Troikart erforderlich, um auch dicken Blutgerinnseln den Abfluß zu ermöglichen. Der Quadrizeps wird täglich ein- oder zweimal massiert mittelst Klopfens und Knetens, wobei die Rich-

Digitized by Google

tung nach abwärts, gewissermaßen zu einem Hinabschieben des oberen Fragmentes bevorzugt wird. Auch Faradisation der Muskulatur, speziell des Quadrizeps (mit schwachen, nicht schmerzenden Strömen), aktive Muskelaktion, Gymnastik und frühzeitiger Gebrauch des Beines. In manchen Fällen hat sich die Anwendung permanenter Extension nützlich erwiesen (Lichtenauer). Ein Gipsverband ist früher auch verwendet worden; heute wohl nur in der Form der leicht abnehmbaren Gipsschiene. Große Vorsicht ist bei frühzeitiger Bewegung des Kniegelenkes notwendig, denn bei jeder Kniebeugung wird ein Zug auf das obere Fragment ausgeübt; es ist deshalb zweckmäßig die Beugung passiv in Verbindung mit der Massage zu üben: die Streckmuskeln werden abwärts massiert bis an die Kniescheibe, deren oberes Bruchstück dann so kräftig durch Fingerdruck abwärts geschoben wird, daß vorsichtige Beugung in allmählig wachsendem Grade keine Diastase hervorzubringen vermag. Auch später kann eine Dehnung und Diastase an der Bruchstelle so verhindert werden.

Bei der Entlassung sollte dem Patienten immer eine Kniekapsel (z. B. aus Leder) mitgegeben werden, mit der Weisung, sie monatelang zu tragen und mehrmals täglich bestimmte Übungen vorzunehmen.

Je vollkommener die Aneinander-Lagerung der Bruchstücke gelingt, um so fester wird die Vereinigung und um so besser die spätere Funktion. Die Heilung der Fragmente durch eine Art prima intentio der Bruchflächen ist die vollkommenste; hierzu ist die Knochenneubildung hinreichend. Eine nur ligamentös (wenn auch mit geringer Diastase) verheilte Patella besitzt nie die normale Festigkeit.

Aus diesem Grunde ist das **operative Verfahren** welches in schweren Fällen gar nicht zu entbehren ist, heute bevorzugt. Es stehen verschiedene Ver-

Digitized by Google

fahren hier zur Verfügung. Man kann „subkutan", aber natürlich streng aseptisch, in verschieden modifizierter Weise die Vereinigung der Fragmente herbeiführen: so extra-artikulär durch eine Art von Sehnennähten (quer) der Quadrizepssehne und

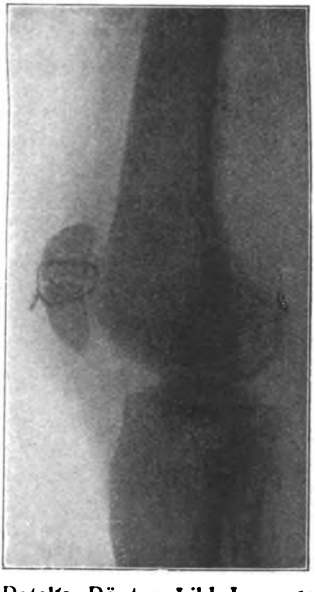

Fig. 346 und 347. Querbruch der Patella, Röntgenbild. Im ersten Bild sieht man die Diastase der beiden Fragmente. Im zweiten erkennt man den Zustand der Heilung; die Fragmente liegen aneinander, zwei Silberdrahtnähte, welche durch Bohrlöcher der Patella gelegt sind, liegen noch (die ungleiche Größe der beiden Drahtringe kommt von ihrer verschiedenen Lage bezw. ihrer verschiedenen Entfernung von Lichtquelle und Platte. Schattenbild!), 50 j. Mann.

des Lig. patellae dicht an der Patella, welche beide angezogen und über der Patella miteinander verbunden (geknüpft) werden; hierher gehört ein von Witzel ausgebildetes Verfahren: Sehne und Ligament werden dicht an der Patella mittelst gebogener Troikarts durchbohrt, die beiden Troikarthülsen bleiben liegen

Digitized by Google

und dienen durchzogen von Silberdrähten, welche dann möglichst eng miteinander über der Patella vereinigt werden, als Stützpunkte. — Andere subkutane Verfahren wenden sich an die Patella selbst; so das von Heusner, welcher die Zirkumferenz der Patella in der Frontalebene) mit Silberdraht umgibt, und das von A. Barker, bei welchem intra-

Fig. 348 und 349. Photographische Aufnahme eines Beines nach gut geheilter Patellarfraktur. Naht der Patellarfragmente mit Silberdraht; 4 Wochen später war Streckung und Beugung bis über rechten Winkel aktiv ausführbar. 54 j. Mann.

artikulär ein Silberdraht oder starker Seidenfaden, die Patella in sagittaler Richtung (vertikal) umfangen und fest verbinden soll; also eine subkutane Naht um die Fragmente der Patella; sie wird mittels einer langen, passend gekrümmten Nadel von zwei kleinen Inzisionen oberhalb und unterhalb der

Digitized by Google

Patella aus angelegt, ich habe sie öfters ausgeführt und nützlich gefunden. Die alte Malgaignesche Klammer wird jetzt kaum mehr verwendet. — Den subkutanen Methoden stehen diejenigen gegenüber, bei welchen das Gelenk in größerer Ausdehnung, meist durch einen queren Lappenschnitt so eröffnet wird, daß Fraktur und Gelenkspalte nach Schluß

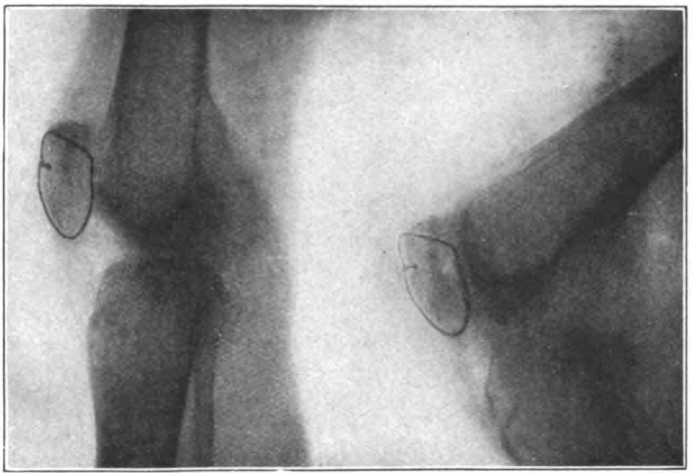

Fig. 350. Querbruch der Patella, geheilt, im Röntgenbild; im ersten Bild bei gestrecktem, im zweiten bei gebeugtem Knie. Der Silberdraht ist durch ein Bohrloch des oberen Bruchstückes gelegt und um das untere Bruchstück herumgeführt, weil letzteres mehrfach gesplittert war und sonst keinen Halt bot. Das Bild stammt von demselben 54 j. Mann, dessen Bein in Fig. 348 und 349 dargestellt ist.

der Wunde von intakter Haut bedeckt werden, und nicht gerade unter der Hautnaht liegen. Dies wird heute für alle Kniescheibenbrüche mit Strecklähmung oder erheblicher Streckschwäche als das Normalverfahren angesehen. Es ist natürlich nur in der Hand geschulter Chirurgen gestattet, hat aber den Vorteil, die Wegschaffung aller die Heilung störender Momente und die genaueste Adaption und Fixa-

Digitized by Google

Fig. 351. Normales Kniegelenk eines Erwachsenen von vorn. Röntgenbild.

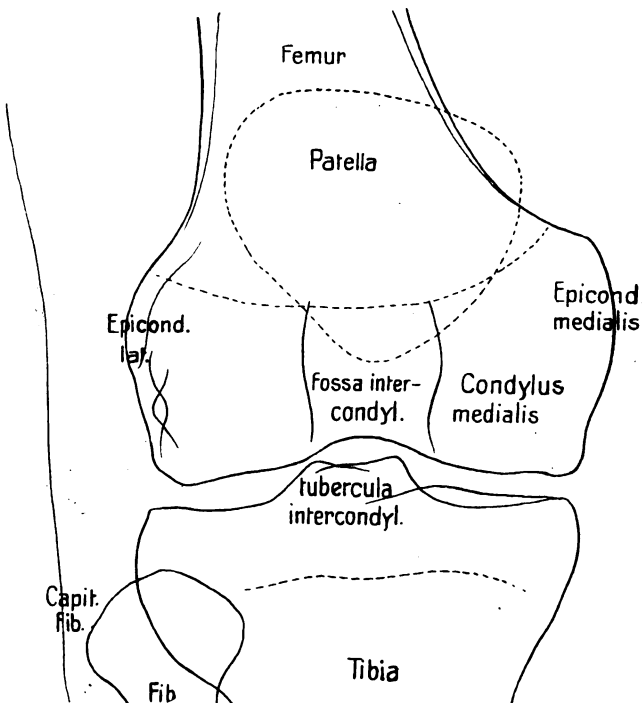

Fig. 352. Erklärungsskizze für Fig. 351 (Dr. Werner).

tion der Bruchflächen sicher zu ermöglichen: der Bluterguß wird beseitigt, die an den Bruchflächen adhärenten Faszienfetzen werden entfernt. Man kann sich dann nicht selten auf die Naht der Weichteile, d. h. der Aponeurosen- und Faszienränder seitlich von der Kniescheibe beschränken, eventuell noch die Vereinigung des periostal-aponeurotischen Überzuges der Patella hinzufügen. Oder man macht die primäre direkte Knochennaht der Fragmente selbst, wobei die

Digitized by Google

Fig. 351.

Digitized by Google

Digitized by Google

Bohrlöcher mit Schonung der Knorpelflächen angelegt, die Drähte durchgezogen und eng vereinigt, dann versenkt werden — und das alles am besten nur mittels zuverlässig sterilisierter Instrumente, ohne die Hand in Berührung mit der Wunde zu bringen. Um den Knorpel intakt zu lassen und doch eine feste Verbindung der Fragmente durch Drahtnaht zu erzielen, empfiehlt sich das Verfahren Payrs, welcher die Bohrlöcher in der Frontalebene so anlegt, daß der durch sie gezogene Aluminiumbronzedraht als Kreis, bezw. Viereck mit runden Ecken, zwischen den Ansätzen der Quadrizepssehne und des Lig. patellare in der Kniescheibe liegt. Die exakte Knochennaht gibt das sicherste Resultat. — Der große Vorteil der primären operativen Behandlung ist, daß sowohl die Patellarfragmente wie die seitlichen Aponeurosenteile exakt und so solid vereinigt werden, daß gleich in den ersten Tagen nach der Operation mit Mobilisation des Kniegelenkes und mit Massage der Oberschenkelmuskulatur begonnen werden kann. Die Resultate dieser Behandlung sind ausgezeichnet, vgl. Fig. 348 bis 351. Um die Vorteile der Naht und möglichst frühzeitige Wiedererlangung freier Beweglichkeit zu erzielen, empfahl Kausch, das Bein nach der Naht der Patella mit gebeugtem Knie zu fixieren; auch Anschütz hat dies Verfahren erprobt und nützlich gefunden.

Man kann die Knochennaht auch sekundär verwenden, wenn ein einfacheres Verfahren (Schiene, Heftpflasterzügel, Massage usw.) nicht zum erwünschten Resultat geführt hatte; die medico-mechanische Behandlung ist dann besonders vorsichtig und korrekt durchzuführen.

Als **besonders ungünstige Vorkommnisse** nach Patellarfraktur sind zu erwähnen:

Ausbleiben jeder Verbindung zwischen den Bruchstücken.

Verwachsung des oberen Patellar-Bruchstückes an der Vorderfläche des Ober-

Digitized by Google

Fig. 353. Normales Kniegelenk eines Erwachsenen von der Seite. Röntgenbild.

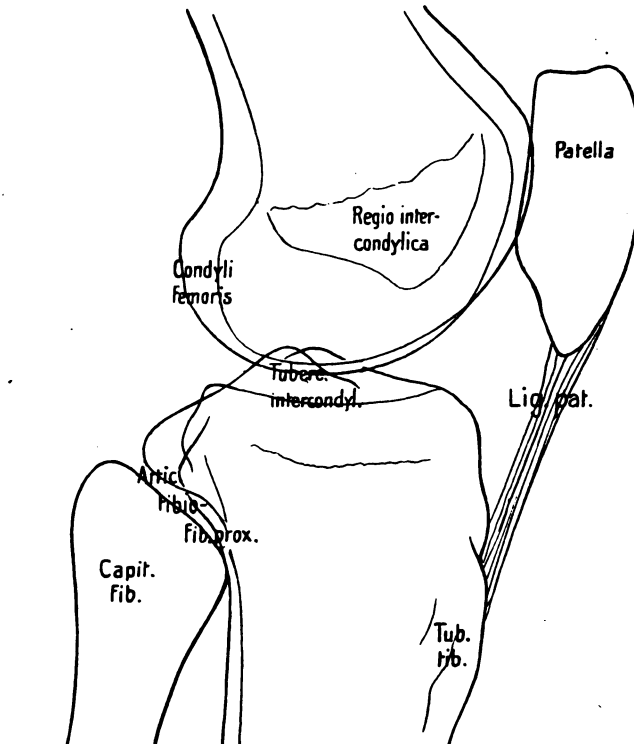

Fig. 354. Erklärungsskizze zu Fig. 353 (Dr. Werner).

schenkels wird bei älteren und veralteten Fällen, (wie mir scheint, mehr nach direkten Patellarbrüchen [Sternbruch]) nicht so selten angetroffen; jeder Flexionsversuch im Knie bewirkt dann natürlich eine stärkere Diastase der Fragmente und verminderte Festigkeit des Kniegelenkes. Eine definitive Lösung des Knochenstückes ist auch bei breiter Verwachsung möglich mittels operativer Unterpolsterung eines

Digitized by Google

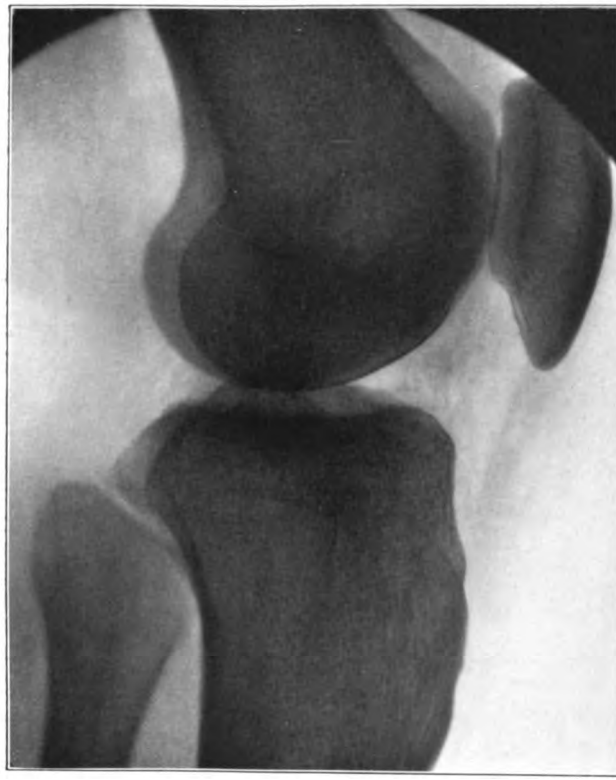

Fig. 353.

Digitized by Google

Digitized by Google

Muskellappens aus der Umgebung (Helferich) oder Zwischenlagerung geeigneten Materiales, z. B. eines Faszienlappens oder von Fettgewebe (Lexer).

Refrakturen der Patella sind relativ häufig; es handelt sich dabei um Zerreißung der liga-

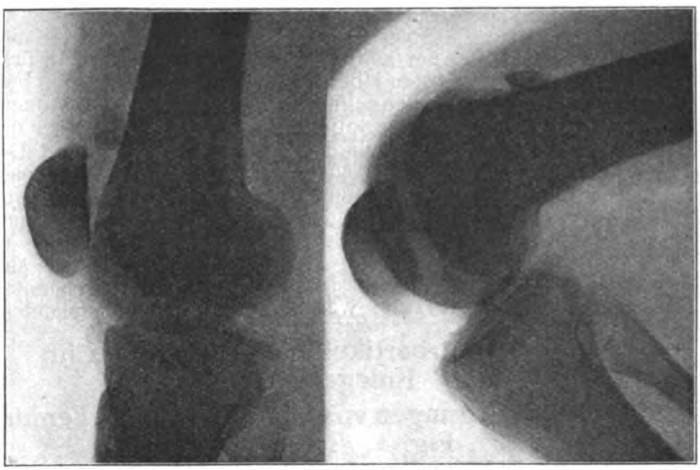

a b

Fig. 355. Gelenkmaus im oberen Rezessus des Kniegelenkes, Röntgenbild. — Fig. a zeigt das Knie in Streckstellung; ungefähr der Mitte der Tibiagelenkfläche entsprechend findet sich eine helle Stelle in dem überknorpelten Ende des Femur; von da stammt — durch Absprengung — die Gelenkmaus. — Fig. b zeigt diese helle Stelle noch deutlicher und beweist zugleich, daß sie in Beugestellung dem unteren Rande der Patella entspricht, ein Hinweis auf die Entstehung; die kleine Knorpel-Knochenstelle ist am Femurende durch Druck der Patella ausgesprengt und zur Gelenkmaus geworden. — Ch. Polikl. der Charité, Berlin, G. R. Hildebrand, Aufn. durch Prof. Axhausen.

mentösen Fragmentverbindung, meistens nicht lange nach Heilung der ersten Fraktur, häufig bei den ersten Gehversuchen erfolgend. Eine neue Fraktur des Knochens neben der alten, fibrösen Bruchstelle kommt auch vor, aber seltener. — Behandlung wie die einer frischen Verletzung.

Digitized by Google

Tab. 59.

Fig. 1. Aussprengung eines Knorpel-Knochenstückes von der Oberfläche des Condylus int. femoris. Man sieht den Defekt am Femurende und daneben das ausgesprengte Stück.

Fig. 2. Ruptur des inneren Semilunarknorpels im Kniegelenk.

Fig. 3a und 3b. Präparate von Kompressionsbruch am oberen Ende der Tibia. Ansicht der Gelenkfläche von oben und der Unterschenkelknochen von der Rückseite. Die Fraktur entstand bei einer jungen Frau durch Fall vom beladenen Heuwagen; hierbei fand eine Druckwirkung seitens der Femurkondylen auf die obere Gelenkfläche der Tibia statt. (Stauchungsbruch der oberen Tibiaepiphyse.) Die Frau starb an akuter Sepsis, ausgehend von einem Torsionsbruch derselben Tibia in ihrer unteren Hälfte; dabei char. Biegungsbruch der Fibula in gleicher Höhe. (Vgl. Text und Abb. in Langenbecks Archiv Bd. 41, S. 357).

Fig. 4. Älterer Mann mit Fraktur der linken Tibia, ganz oben (Fract. tibia infracondylica), mit Deformität (sogenanntes O-bein geheilt. Die Fraktur war durch Hufschlag entstanden.

D. Andere intraartikuläre Verletzungen im Kniegelenk.

a) Absprengungen vom überknorpelten Femurende. Tab. 59. Fig. 1.

Die Knochenenden, welche im Kniegelenk zusammenstoßen, sind nicht nach Art eines reinen Scharniergelenkes eingerichtet; auch ist bei gebeugtem Knie neben einer gewissen Ab- und Adduktionsmöglichkeit ein nicht unerheblicher Grad von Rotation des Unterschenkels ausführbar. Für diesen Mechanismus sind die Ligg. cruciata und die Semilunarknorpel von größter Wichtigkeit. Wirkt eine Gewalt bei etwas gebeugtem Kniegelenk im Sinne einer Kompression (Aneinanderpressung der im Knie zusammenstoßenden Knochen), verbunden mit seitlicher Verschiebung bezw. Drehung, so kann eine Aussprengung eines Knorpelstückchens mit daranhaftender Spongiosa erfolgen; sie kann auch durch Vermittelung der Patella zustandekommen. Die verletzende Gewalt ist dabei öfters auffallend gering, nicht selten nur durch eine unge-

Digitized by Google

Fig. 4

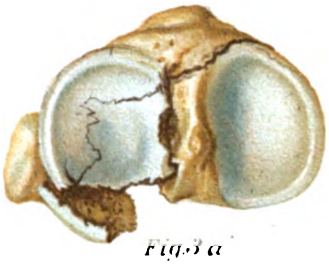

Fig. 3 a

Fig. 3 b

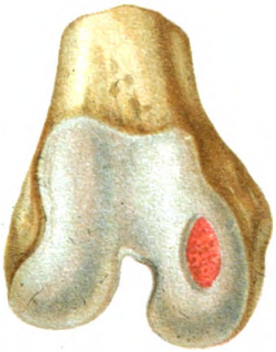

Fig. 1.

Fig. 2.

Digitized by Google

Tab. 60.



Fig. 4 a

Fig. 4.

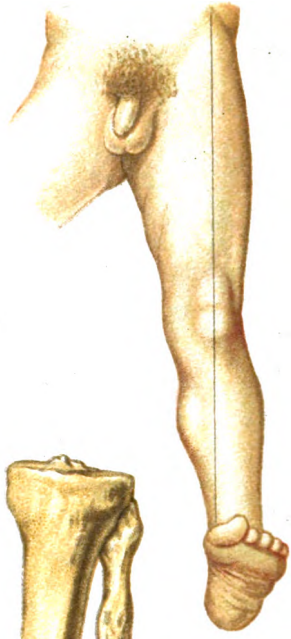

Fig. 3.

Fig. 1.

Fig. 2.

Digitized by Google

Tab. 60.

Unterschenkelfrakturen.

Fig. 1. Präparat einer geheilten Fraktur beider Unterschenkelknochen mit starker Verschiebung der Fragmente. Beide Knochen sind ungefähr in gleicher Höhe gebrochen und haben eine Verschiebung in gleichem Sinne erlitten; sie sind sämtlich (auch Tibia mit Fibula) durch reichlichen Kallus verbunden.

Fig. 2. Präparat einer geheilten Fraktur beider Unterschenkelknochen. Mäßige Dislokation, Heilung. Die Tibia in der unteren, die Fibula in der oberen Hälfte frakturiert.

Fig. 3. Visierlinie zur Bestimmung der korrekten Stellung der Fragmente bei Unterschenkelfraktur. An dem hier abgebildeten normalen Bein sieht man, daß eine die große Zehe mit der Spina a. s. verbindende Linie etwa die Mitte der Kniescheibe schneidet.

Fig. 4 und 4a. Isolierte Fraktur der Tibia mit Luxation des Capitulum fibulae nach oben. Das Präparat (Fig. 4a) soll zum besseren Verständnis des Verhältnisses dienen. Fig. 4 ist genau nach der Natur abgebildet (29 j. Mann); die Tibia zeigte eine Totalverkürzung von 3 cm gegenüber der gesunden Seite.

---

schickte Bewegung gegeben; häufig weiß sich der Pat. an eine Verletzung überhaupt nicht zu erinnern. Das Knorpelstück springt scharfrandig heraus, indem der Knorpel in seiner ganzen Dicke steil abbricht. Die Größe und Form des abgesprengten Stückes ist bohnen- bis mandelgroß. Man kann diese Verletzung auch experimentell an der Leiche erzeugen (Krage-lund). Das abgesprengte Stück kann sofort völlig gelöst, als beweglicher Körper (Corpus mobile, Gelenkmaus) im Kniegelenk sich befinden; es gibt auch Fälle, in denen das Stückchen noch mit Fasern oder Lamellen am Knochen leise haftet und erst allmählich durch wiederkehrenden Druck und Verschiebung (bei aktiver Bewegung) völlig gelöst wird, um dann auch als „Gelenkmaus" sich zu verhalten. Eine dritte Gruppe bilden Fälle, in welchen, oft ohne bekannte Veranlassung, eine Schädigung einer kleinen Knochen-Knorpelstelle ohne jede Andeutung einer primären Lösung zur langsamen entzündlichen Lösung (Osteochondritis dissecans) des Stückchens

Digitized by Google

führt (König sen., Axhausen). — An den traumatisch gelösten Knochen-Knorpelstückchen zeigt der Knochen regressive, zum Schwund führende Vorgänge; der Knorpel kann noch wachsen und zur Überwallung des Knochens führen, so daß schließlich eine rundliche, nur knorplige Gelenkmaus vorliegt. — Die Behandlung kann nur in der operativen Entfernung bestehen; möglichst frühzeitig, weil sonst irreparable Veränderungen (Arthritis deformans) entstehen können.

b) **Verletzung der Semilunarknorpel.** Tab. 59, Fig. 2.

Hierher gehört die Luxation und die Zerreißung (Ruptur) der Semilunarknorpel, welche meistens ohne weitere Nebenverletzungen vorkommt. Dabei ist der innere Semilunarknorpel siebenfach so häufig betroffen. Eine komplette Luxation mit Abreißung beider Insertionen des Knorpels, vorn und hinten und von der Gelenkkapsel kommt nicht vor; wohl aber partielle Luxation des einen oder anderen Meniskus infolge von traumatischer Lockerung seiner Haftstelle, vorn, hinten oder seitlich. Der Abriß der vorderen Insertion und Querrisse im vorderen Teil sind am häufigsten. Neben den queren Ein- und Durchrissen kommen auch häufig Längsrisse mit Abspaltung des (inneren) Streifens vor. — Die Folge ist Lockerung der Kapsel, welche mit dem Außenrand der Semilunarknorpel fest verbunden ist und Verschiebbarkeit der abgerissenen Knorpelteile, welche oft zur Einklemmung führt.

Zur Entstehung gehört eine kraftvolle Verschiebung (Rotation) des Femurendes bei gebeugtem Knie, durch welche der Meniskus abgequetscht wird. Gesunde Gelenke sind also die Voraussetzung, und so wird die Verletzung besonders bei den Turnspielen (Fußball usw.) beobachtet, und ist mit der Zunahme der Beteiligung an Turnspielen bei uns häufiger geworden.

Digitized by Google

Die Erscheinungen der frischen Ruptur sind leichter oder schwerer: immer heftiger Schmerz an der betroffenen Seite der Gelenkspalte, Gelenk steht leicht gebeugt und kann weiter flektiert, nicht aber gestreckt werden; Schwellung durch akuten Erguß, Funktionsstörung verschiedenen Grades. Bei veralteter oder habitueller Luxation treten Schmerz und Bewegungshemmung namentlich anfallsweise auf, bedingt durch plötzliche Verschiebung und Einklemmung des abnorm beweglichen Meniskusteiles.

Die objektive Untersuchung kann zuweilen bei Abriß der Menisken an ihrem vorderen Ende in der Gelenkspalte einen beweglichen, flachen Körper nachweisen, welcher bei Flexion in der Gelenkspalte verschwindet, bei Streckung stärker hervortritt; bei diesem Aus- und Einschnappen spürt Pat. und Arzt oft einen deutlichen Ruck. Seltener ist die betr. Stelle der Gelenkspalte breiter und tiefer und druckempfindlich, wenn das ausgerissene Stück des Semilunarknorpels dauernd in das Innere des Gelenkes verschoben ist. Schaedel hat aus Sudecks Klinik jetzt diese Verletzung bearbeitet (Münch. med. Woch. 1921, Nr. 20); er legt besonderes Gewicht auf einen Schmerzpunkt am Gelenkspalt vorn 2—3 cm neben dem Lig. patellare, wo auch im freien Zeitraum durch entsprechende Drehung und Neigung der Schmerz auf der Seite der Verletzung auszulösen ist; also durch Auswärtsdrehung und Abduktion des Unterschenkels bei Ruptur des inneren Meniskus. Die Einklemmung ist häufig bei der ersten Entstehung vorhanden und wiederholt sich beliebig bei geringfügiger Veranlassung. — Differentiell diagnostisch kann die Unterscheidung von einem freien Gelenkkörper sehr schwierig sein; auch ein Hoffascher Fettkörper (Fetteinklemmung) ist auszuschließen.

Die Behandlung der Verletzung ist immer mehr eine chirurgisch-operative geworden. Man hat von der Fixation und der Naht Gutes gesehen, ist aber mehr und mehr zur Exstirpation übergegangen, sei es des ganzen Meniskus oder nur der abgerissenen, zur Einklemmung neigenden Teile. Die Operation ist schwer verantwortlich; zur Freilegung des hinteren Meniskusabschnittes ist eine besondere Schnittführung erforderlich. — In anscheinend leichteren Fällen habe ich auch bei konservativer Behandlung (Ruhigstellung, Druckverband, später monatelang Kniekappe) Dauerheilung gesehen. Bei jungen, besonders gefährdeten Männern (Seeleuten) habe ich wiederholt Heilung erzielt, indem Jahr und Tag ein Schienenapparat getragen wurde, welcher lediglich die reine Scharnierbewegung am Knie gestattete und Drehung verhinderte.

Digitized by Google

c) **Abriß von Knochenteilen mittels der Lig. cruciata.** Hierher gehören Fälle von Abriß der Eminentia intercondyloidea tibiae mit einem mehr oder weniger großen Stück der oberen Schienbeinepiphyse, sowie Fälle von Ausriß aus der Fossa intercondylica. Dabei wird ein erheblicher Bluterguß im Kniegelenk, Druckschmerz am oberen Tibiaende, dicht unter der Kniescheibe, und der Nachweis des abgerissenen Knochenstücks im Röntgengebilde zur Diagnose helfen können. Therapie operativ mit Entfernung des intraartikulär verlagerten Fragmentes. — Verletzung der Lig. cruciata selbst ist hinsichtlich Diagnose und Therapie ähnlich zu bewerten (vgl. Goetjes, Ergebnisse d. Chir. und Orth. VIII, 1914).

d) Zu den Binnenverletzungen des Kniegelenkes rechnet Goetjes (l. c.) auch noch Verletzungen der Synorialis und der unter ihr liegenden Fettkörper.

5. Unterschenkel.

Die Häufigkeit der Knochenbrüche am Unterschenkel im ganzen beträgt 15,5%.

A. Fraktur des Unterschenkels am oberen Ende.

I. Isolierte Frakturen am oberen Ende der Tibia.

a) **Der Kompressionsbruch der Tibia an ihrem oberen Ende** (Taf. 59, Fig. 3; vergl. auch Tafel 3, Fig. 1).

Diese Fraktur **entsteht** wenn das Gelenkende der Tibia einen plötzlichen Druck seitens der gegenüberliegenden Femurkondylen oder eines derselben erfährt. Dies kann bei einem Fall auf die Füße aus bedeutender Höhe geschehen, z. B. im bergmännischen Betrieb, wenn eine Förderschale ohne Halt in die Tiefe schießt, und die Insassen stehend am Grunde aufstoßen, oder bei Sturz vom Heuwagen; ich sah diesen Bruch einmal beim Sprung vom Fahrrad auf die Füße.

Es handelt sich um den Einbruch der oberen Tibia-Gelenkfläche, mit Impression

Digitized by Google

der Bruchstücke, dazu können noch Fissuren an der Oberfläche des Knochens sich vorfinden. Dies ist namentlich der Fall, wenn bei komplizierten Verletzungen gleichzeitig durch Vermittlung der Fibula eine drehende Gewalt (Torsion) ausgeübt wird. Vergleiche Taf. 59. In schweren Fällen (vergl. Taf. 3)

Fig. 356. Kompressionsbruch der Tibia, 60j. Mann.

Digitized by Google

kann das obere Gelenkende der Tibia in zwei oder mehrere Fragmente zertrümmert sein, während der Tibiaschaft in die Spongiosa dieser auseinandergedrängten Fragmente eingekeilt ist.

Untersuchung. Man findet die Erscheinungen einer schweren Distorsion resp. Kontusion des Gelenkes, denn die Verletzung ist entweder völlig oder doch zum großen Teil eine intraartikuläre. Daher Bluterguß, später seröser Erguß im Gelenk, Bewegungen des Gelenkes schmerzhaft, abnorme seitliche Wackelbewegungen sind meistens möglich; oberes Tibiaende erscheint verbreitert und an demselben ist charakteristischer Druckschmerz. Wenn die Fraktur nur eine Hälfte der Tibiagelenkfläche betrifft, kommt leicht eine Varus- oder Valgusstellung im Kniegelenk zustande. Da die Infraktion der inneren Hälfte (dem Condylus int. femoris gegenüber) häufiger ist, wird meist eine Varusstellung entstehen. Auch die Gefahr einer sekundären Arthritis deformans ist groß.

Fig. 357. Einbruch der äußeren Partie der oberen Tibiagelenkfläche durch Stauchung; ältere Frau.

Zur **Behandlung** am besten permanente Gewichtsextension mit Schleifbrett für den Fuß, eventuell damit verbunden ein seitlicher Zug durch eine Schlinge, welche die drohende Varus- (oder

Digitized by Google

Valgus-) Stellung überkorrigiert. Frühzeitige Massage und Mobilisation.

b) **Der Querbruch der Tibia an ihrem oberen Ende.** (Fractura tibiae infracondylica.) Taf. 59, Fig. 4.

Dieser Knochenbruch ist selten. Er **entsteht** entweder durch direkte Gewalt, z. B. durch Hufschlag, oder (seltener) indirekt durch Gewalten, welche unter anderen Umständen zu einer Fraktur am unteren Femurende oder zu einer Luxation im Kniegelenk führen können.

Fig. 358. Kompressionsbruch der Tibia, geheilt mit Varusstellung. 46 j. Mann.

Es handelt sich um einen Querbruch am oberen Gelenkteil der Tibia, durch welchen bei mehr schrägem Verlaufe der Bruchlinie auch das Gelenk selbst direkt und primär mit betroffen sein kann. Auch beim Querbruch ist das Gelenk meistens beteiligt (Bluterguß). —

Die **Diagnose** wird durch die Verbreiterung des Knochens, den Druckschmerz, die abnorme Wackelbewegung usw. am besten in Narkose gesichert.

Zur **Behandlung** bevorzuge ich permanente Gewichtsextension bei freiliegender Frakturstelle. An

Digitized by Google

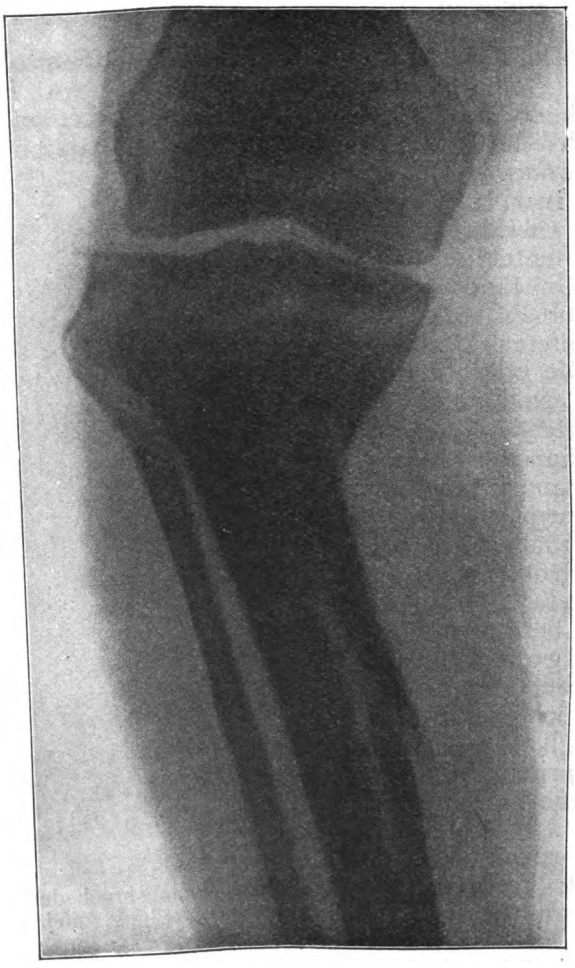

Fig. 359. Fraktur am oberen Ende der Tibia mit Einkeilung und Splitterung der Diaphyse; Röntgenbild. 37 j. Mann, Fraktur 4 Wochen vor der Aufnahme infolge von direktem Schlag mit schwerem Hammer. Pat. war bisher ohne Verband und nicht bettlägerig und so „geheilt"!

Digitized by Google

dieser, wie am Gelenk, kann frühzeitig Kompression und Massage ausgeübt werden. Drohende Varus- oder Valgusstellung muß ebenfalls wie beim Kompressionsbruch der Tibia bekämpft werden.

c) **Die traumatische Epiphysenlösung am oberen Ende der Tibia.** (Taf. 55, Fig. 1 und 2.)

Eine seltene Verletzung. Handelt es sich um eine schwere Kontusion am oberen Tibiaende bei einem Kind, so ist an diese Verletzung zu denken. Eine Sicherstellung der Diagnose ist, abgesehen von einem entscheidenden Röntgenbefund, nur in Narkose möglich, wenn abnorme Beweglichkeit und charakteristische Knorpelkrepitation nachgewiesen werden. Vergleiche übrigens das unter a und b Gesagte, auch bezüglich der Behandlung; doch sind hier (bei geringer Neigung zur Dislokation) auch Schienenverbände anwendbar.

Fig. 360. Fract. infracondylica tibiae (Splitterbruch) und Fract. fibulae. Röntgenbild. Ähnlich einem Stauchungsbruch der Diaphyse. Erwachsener Mann, wurde durch ein Automobil weggestoßen und fiel gegen die Bordschwelle. Gleichzeitig im Fußgelenk derselben Seite Lux. sub. talo. — Bluterguß im Kniegelenk durch Punktion entfernt. Reposition in Narkose. Heilung. Ch. Kl. der Charité, Berlin.

d) **Abriss der Tuberositas tibiae.**

Eine sehr seltene Verletzung, bei Kindern als Apophysenlösung, und bei Erwachsenen beobachtet. Wie bei allen Apophysenfrakturen besteht

Digitized by Google

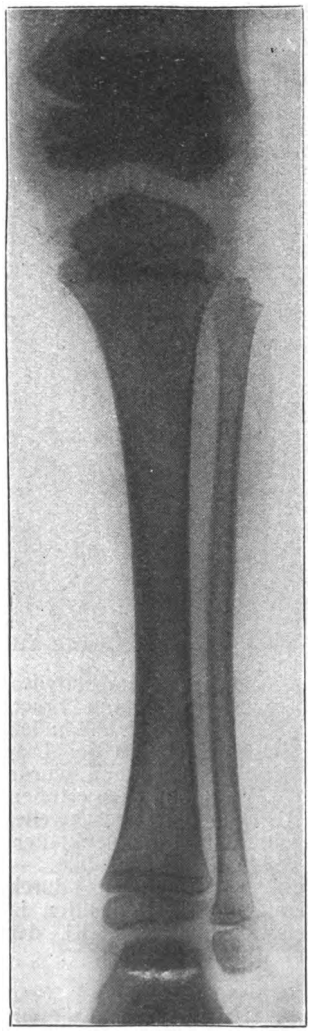

Fig. 361. Röntgenbild eines kindlichen Kniegelenkes und Unterschenkels von vorn, 3 j. Kind. Die Epiphysen gut erkennbar.

die Neigung zu erheblicher Dislokation: Das Fragment wird durch den Zug des Quadrizeps (vermittelt durch Patella und Lig. patellare) nach oben disloziert. Aktive Streckung des Unterschenkels im Kniegelenk ist unmöglich. Man fühlt das Fragment unter der Haut, nach allen Richtungen leicht beweglich. Die Patella oberhalb intakt; das Kniegelenk muß nicht unbedingt beteiligt sein, enthält aber meistens einen Bluterguß. — Hieher gehören auch die von Schlatter beschriebenen Fälle von Verletzungen des schnabelförmigen Fortsatzes der oberen Tibiaepiphyse.

Die **Behandlung** kann ähnlich wie diejenige der Kniescheibenbrüche durchgeführt werden; das beste Verfahren ist das Annageln des gut reponierten Fragmentes an die richtige Stelle, was am leichtesten bei Hyperextension gelingen wird.

II. Isolierte Fraktur am oberen Ende der Fibula.

Eine Fraktur am Capitulum fibulae kann durch direkte Gewalt (z. B. Hufschlag, Stoß) oder indirekt durch heftigen Zug des M.

Digitized by Google

biceps femoris (Rißbruch) erfolgen. Dabei kann der N. peroneus verletzt werden. — Neigung zur Dislokation ist nicht immer beobachtet; ist sie vorhanden, so ist blutige Vereinigung der Knochenfragmente durch die Naht (Silberdraht) das sicherste Verfahren. Im übrigen Behandlung nach allgemeinen Prinzipien.

B. Fraktur des Unterschenkels im mittleren Teil (Schaftstück).

I. Fraktur beider Knochen im Bereiche der Diaphyse.

Tafel 60, 61.

Diese Verletzung ist sehr häufig. Sie entsteht meistens durch direkte Gewalt (Biegungsbrüche oder Abquetschung durch Überfahren, Hufschlag oder dergl.) und betrifft beide Knochen an ungefähr gleicher Stelle. Auf indirekte Weise, besonders durch Torsion des Körpers bei fixiertem Fuß entstehen oft isolierte Schrägbrüche der Tibia; die Fibula bricht dann erst infolge der Belastung des Körpers, den sie nicht allein zu tragen vermag, in der Form eines Biegungsbruches meist höher oben am Schaft (vgl. Tafel 61, Fig. 1, sowie Fig. 316). Natürlich sind im all-

Fig. 362. Fract. cruris, Röntgenbild. 17 j. Bursche wurde beim Fußballspiel überrannt und fiel zu Boden. Extension. Wegen geringer Kallusbildung Heißluftbehandlung. Heilung. — Querbruch der Tibia, typischer Biegungsbruch der Fibula. — Ch. Kl. Würzburg.

Digitized by Google

gemeinen die Schrägbrüche (durch Biegung oder Torsion) ungünstiger, mehr zur Dislokation der Fragmente geneigt, als Querbrüche. Häufig drängt das spitze, obere Fragment, zumal wenn die Bruchlinie vorn gerade an der Crista tibiae ausläuft (mit der Form eines Flötenmundstücks) vorn gegen die Haut und vermag dieselbe zu perforieren.

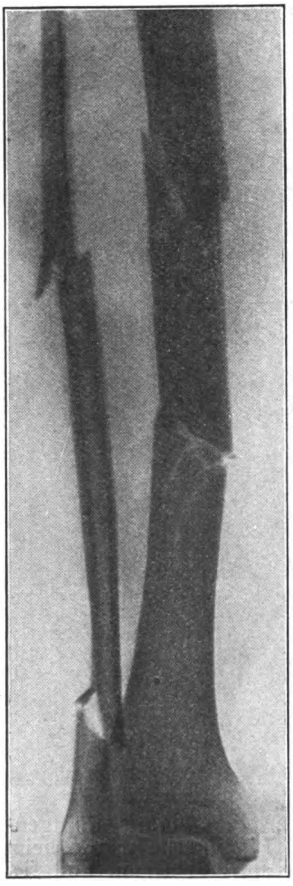

Fig. 363. Schwerer Stückbruch beider Unterschenkelknochen, hauptsächlich durch Biegung; überfahren.

Die **Diagnose** der Fraktur ist meistens sehr leicht, weil der Nachweis der abnormen Beweglichkeit, der Krepitation und der Dislokation leicht gelingt; eine vorhandene Drehung des unteren Bruchstückes ist bei Beachtung der Lage der Patella und des Fußes (im Vergleich zur gesunden Seite) zu erkennen und durch genaues Abtasten der Crista tibiae von oben und von unten bis zur Bruchstelle leicht zu kontrollieren. Der Nachweis der Frakturstelle an der Fibula ist manchmal ohne Röntgenbild nicht sicher zu stellen.

Die Untersuchung auf abnorme Beweglichkeit an der vermuteten Bruchstelle geschieht am besten unter Assistenz eines Gehilfen, welcher das auf dem Untersuchungstisch oder Bett liegende Knie mit beiden Händen fest fixiert; der Untersuchende palpiert mit der

Digitized by Google

einen Hand (z. B. der linken) an der event. Bruchstelle, während er mit der andern (der rechten) Hand den Unterschenkel an der Knöchelgegend fest faßt

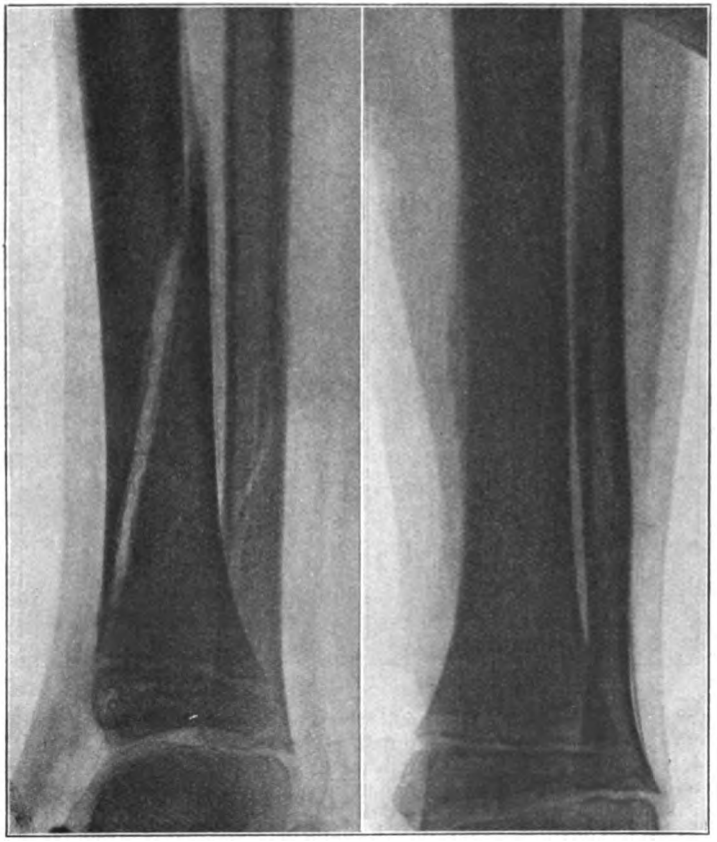

Fig. 364. a b

Fig. 364. Spiralbruch beider Unterschenkelknochen im unteren Abschnitt; 47 j. Mann, Prof. Lobenhoffer, Bamberg. Während das Röntgenbild seitlich die Bruch- und Fissurlinien deutlich zeigt, ist von vorn (Fig. 364 b) kaum etwas Krankhaftes zu erkennen.

Digitized by Google

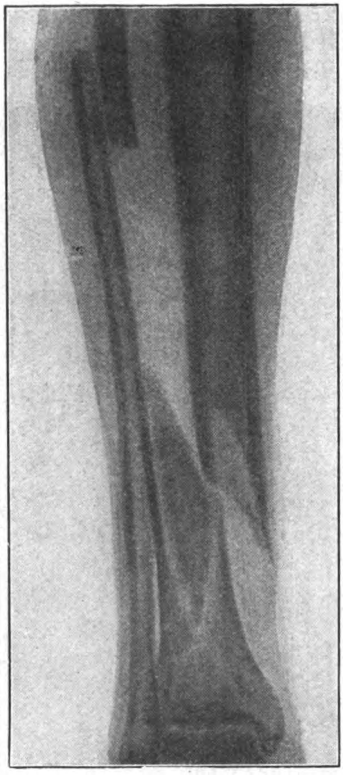

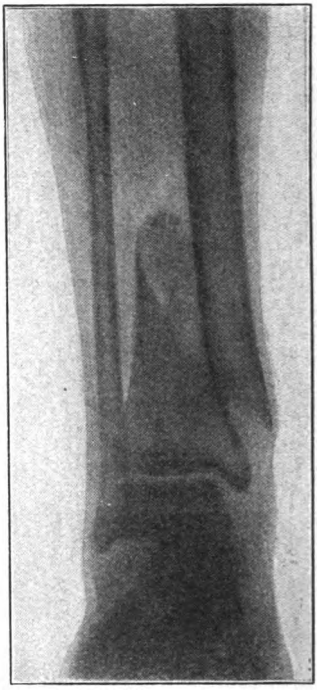

Fig. 365. Fig. 366.

Fig. 365. Fractura supramalleolaris der Tibia (Torsionsbruch) und Fraktur der Fibula; durch Sturz vom Fahrrad. Kam mit fest konsolidierter Bruchstelle und starkem Kallus 9 Wochen nach der Verletzung in Behandlung. Die Spitze des oberen Fragmentes wurde operativ entfernt, sodann durch mechanische Behandlung und einen das Fußgelenk entlastenden Schienenschuh befriedigende Beweglichkeit erzielt.

Fig. 366. Röntgenbild eines supramalleolären Spiralbruches der Tibia; Fraktur der Fibula findet sich an deren oberem Ende — 52 j. Mann. — Bei der Aufnahme (3 Wochen nach der Verletzung) bestand die obige Deformität an der Bruchstelle, dazu starke Drehung des Fußes nach innen. Mehrmals in Narkose gewaltsame Korrektur der Stellung; später Abmeißelung der vorspringenden Knochenspitze. Langsame Konsolidation in befriedigender Stellung.

Digitized by Google

und ab- und adduzierende Bewegungen ausführt. Ist der Nachweis besonders schwierig und das Resultat der Untersuchung sonst unsicher, so ist es nützlich, wenn der Untersuchende für die event. Bruchgegend und seine linke, palpierende Hand eine feste Grundlage und Stütze an seinem eigenen Körper, z. B. an seinem Oberschenkel schafft und dann den Bewegungsversuch mit der rechten Hand ausführt.



Fig. 367. Fractura crusis; Torsionsbruch der Tibia, die Fibula ist höher oben gebrochen. Röntgenbild. — Ch. Kl. München.

Die **Röntgenuntersuchung** ist wichtig, um die Bruchform und die Stellung der Fragmente zu erkennen, dann um die Reposition und die Stellung der Bruchstücke während der Heilung zu kontrollieren.

Therapie. Immer ist eine möglichst genaue Reposition vorzunehmen durch kräftigen Zug am verletzten Fuß und Kontraextension am Schenkel oder Becken und direkte Manipulation an der Bruchstelle. Wenn aber ein Schrägbruch vorliegt, tritt die Dislokation wieder ein. Ein Andrängen des oberen oder ausnahmsweise des unteren Bruchstückes vorn gegen die dünne Haut ist durch geeignete Lagerung in mäßiger Überstreckung an der Bruchstelle zu bekämpfen. Bezüglich der Reposition bei Torsionsbrüchen vgl. S. 55

Die Angabe, daß bei richtiger Stellung die Spina ant. sup., der innere Patellarrand und der Innenrand der großen Zehe in einer Linie liegen müssen, trifft für die Mehrzahl der normalen Beine nicht zu (vergl. Taf. 60, Fig. 3). Am besten ist es, bei völlig horizontaler Patella die Stellung des Beins zu prüfen und je nach der Form und Richtung des anderen, gesunden Unter-

Digitized by Google

schenkels die Stellung des gebrochenen Beins zu fixieren. So wird namentlich eine Dislocatio ad peripheriam bestens vermieden.

Im Verband müssen Knie und Fuß inbegriffen sein. In der ersten Woche eventuell Benutzung einer sogenannten Volkmannschen T-Schiene aus starkem

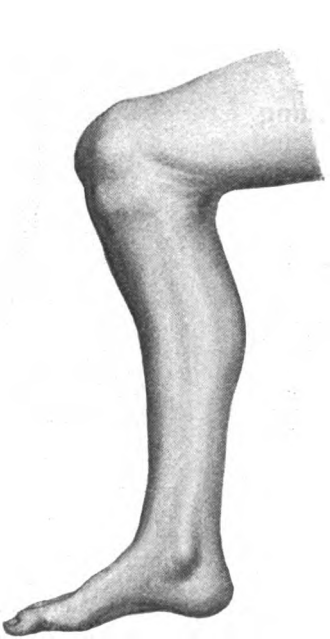

Fig. 368. Deform geheilter Unterschenkelbruch mit Ausbiegung nach hinten. (rekurviert).

Fig. 369. Seitliche Biegung an einem geheilten Unterschenkelbruch.

Blech, oder zwei seitlich biegsame Schienen; durch Polsterung wird dafür gesorgt, daß nirgends Druckstellen auftreten, besonders in der Fersengegend. Leichte Fälle ohne Dislokation können von Anfang bis zu Ende in festen Verbänden behandelt werden. Werden solche benützt, so muß gegen Ende der

Digitized by Google

ersten Woche eine genaue Untersuchung und Reposition in Narkose vorgenommen werden. Dann ist ein etwas gepolsterter Gipsverband nützlich; eine zweite Revision und Anlegung eines gut sitzenden Gipsverbandes ohne Polsterung muß wieder etwa acht Tage später stattfinden. Seitliche Deviationen sind auf diese Art meist zu vermeiden; größere Sorgfalt erheischt eine etwa vorhandene

Fig. 370. Extension und Kontraextension bei Fraktur des Unterschenkels. Ein Mullstreifen mit Gewichtsbelastung wirkt dem Vordrängen des oberen Fragmentes an der Bruchstelle entgegen.

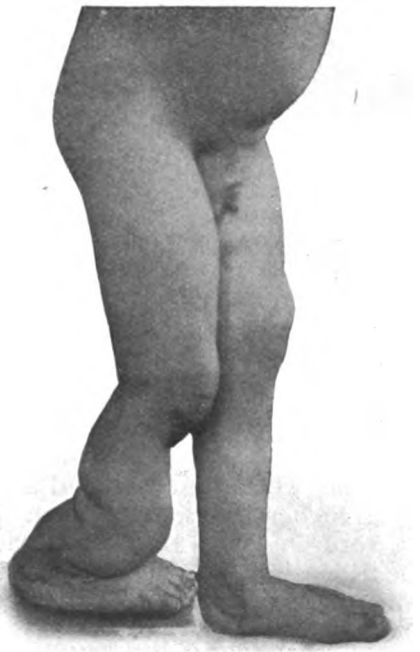

Fig. 371. Pseudarthrose eines kindlichen Unterschenkels, 3 j. Knabe. Man sieht die schwere Deformität auch ohne Röntgenbild. — Operation d. Pseudarthrose und Geradstellung der Knochen; guter Erfolg. Vgl. Fig. 372.

Digitized by Google

Drehung, welche bei den Frakturen in der oberen Hälfte des Unterschenkels vornehmlich als Innenrotation des unteren Abschnittes vorkommt. Eine Überstreckung an der Frakturstelle ist zu vermeiden, weil eine rekurvierte Stellung zurückbleiben kann. Namentlich bei der Anlegung eines Gipsverbandes, wenn das Bein nur durch Extension (am Fuß) und Kontraextension frei gehalten ist, erfolgt leicht eine Ausbiegung an der Bruchstelle nach hinten, wenn der Zug nicht stark genug

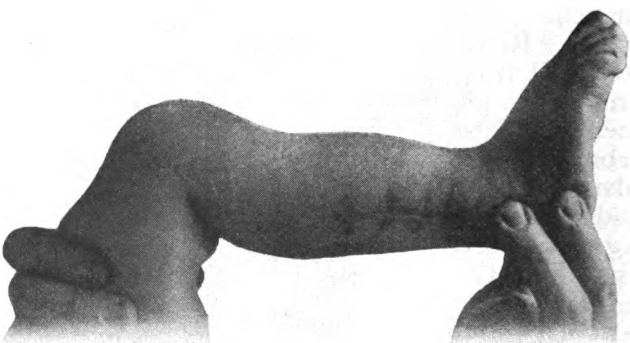

Fig. 372. Der Unterschenkel des 3 j. Knaben (vgl. Fig. 371) nach der Behandlung; geheilte Wunde, Knochen konsolidiert.

ist; dann empfiehlt es sich, die Bruchstelle mittels einer Schlinge, oder mit der Hand während der Anlegung des Verbandes emporzuheben.

Zum Zurückdrängen der Spitze eines Fragmentes diente die Malgaignesche Schraube, welche im Verband befestigt, durch einen vorzuschiebenden Stachel einen direkten Druck auf das vordrängende Bruchstück auszuüben vermag; gute Reposition, passende Lagerung, eventuell permanente Gewichtsextension werden aber in der Regel genügen. Vgl. Fig. 370.

Digitized by Google

Der Extensionsverband mit permanentem Gewichtszug ist auch bei Unterschenkelfrakturen anwendbar und gibt gute Resultate. Bei Brüchen mit Neigung zu wiederkehrender Dislokation eignet sich der Zugverband, um die beste Stellung zu erhalten;

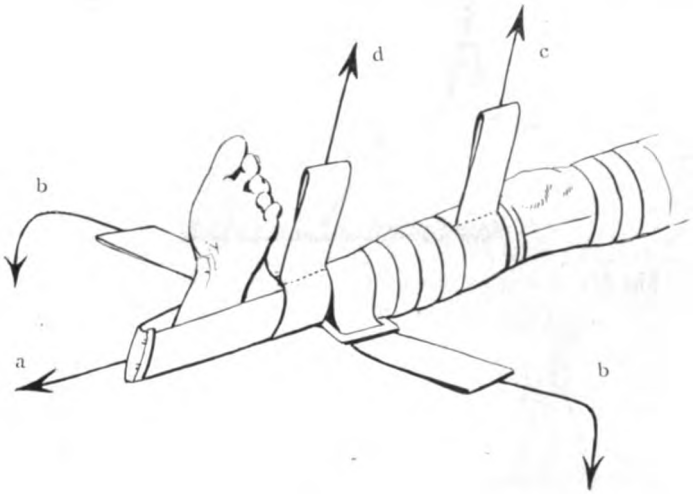

Fig. 373. Älterer Verband nach Bardenheuer bei Flötenschnabelbruch des Unterschenkels. Durch die Pfeile ist die Zugrichtung der einzelnen Verbandteile angedeutet: a besorgt die Extension in der Längsrichtung; b wirkt auf das obere (proximale) Bruchstück an seinem unteren Ende nach hinten (vgl. den Gewichtszug in Fig. 315, d hebt das untere (distale) Bruchstück nahe der Frakturstelle nach vorn; c hebt den Unterschenkel an seinem oberen Ende nahe dem Kniegelenk und unterstützt dadurch die Wirkung des Zuges b in der Richtung nach hinten. — Nach Bardenheuer-Graessner. — Bei Zugverbänden nach Zuppingers Prinzip ist der Verband einfacher; vgl. Fig. 323.

er bedarf aber sorgfältiger und häufiger Kontrolle und die Anbringung von Seitenzügen; vergl. Fig. 373. Zuppinger und seine Schüler verwenden den Dauerzug in besonderer Weise mit bestem Erfolg; vergl. die Abbildungen 319—321; sie verzichten ev. auf vorherige peinliche Reposition, da der Verband nach Z. auch reponierend wirkt. Die Semiflexion

Digitized by Google

ist dabei von günstigem Einfluß. Während es früher als unbedingte Regel galt, das Knie in Streckung, das Fußgelenk in rechtwinkeliger Beugung zu immobilisieren, gibt man jetzt den Gelenken nicht nur im

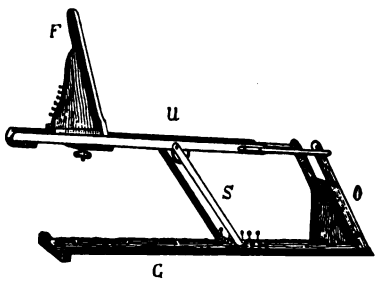

Fig. 374. Unterschenkel-Apparat nach Zuppinger.

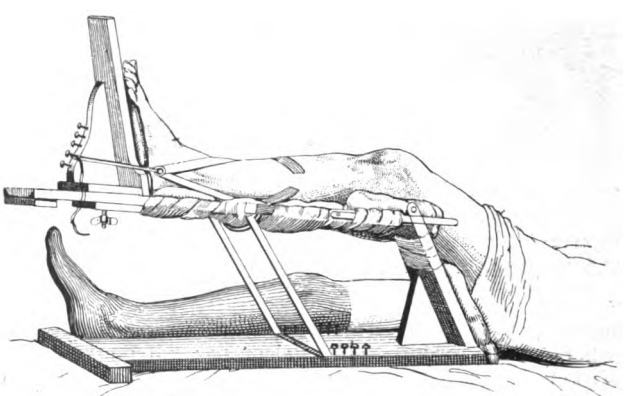

Fig. 375. Derselbe Apparat, gepolstert. Verband bei einer Schrägfraktur im untern Drittel; die Heftpflasterstreifen angelegt, sie bieten unten Ansatz für Zugschnüre, welche über die Fußbrettstrebe geknotet sind; ihr Abgleiten durch Nagelstifte gehindert. Automatische Zugwirkung bei dieser Apparatstellung gering; je flacher der Kniewinkel, um so geringer der Zug. Das Grundbrett wird zweckmäßig durch Sandsack beschwert. Durch distalen Zug am Fußbrett und erneutes Festschrauben wird der Zug (welcher nachläßt, wenn der Unterschenkel länger wird oder die Pflasterstreifen sich dehnen) wiederhergestellt.

Digitized by Google

Zugverband, event. auch im Schienen- und Gipsverband die Mittelstellung (Semiflexion) und sorgt durch geeignete Mittel (aktive und passive Bewegungen) dafür, daß eine Gelenksteifigkeit sicher vermieden wird.

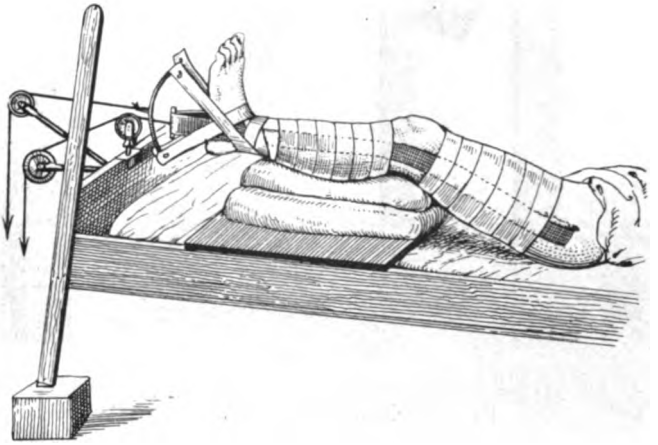

Fig. 376. Modifikation des Bardenheuerschen Zugverbandes nach Zuppinger (Semiflexion), mit Verwendung des Stiefelzuges nach Rücker-Grune; für Unterschenkelbrüche „mit Ausnahme der Malleolar-Frakturen". Nach Grune.

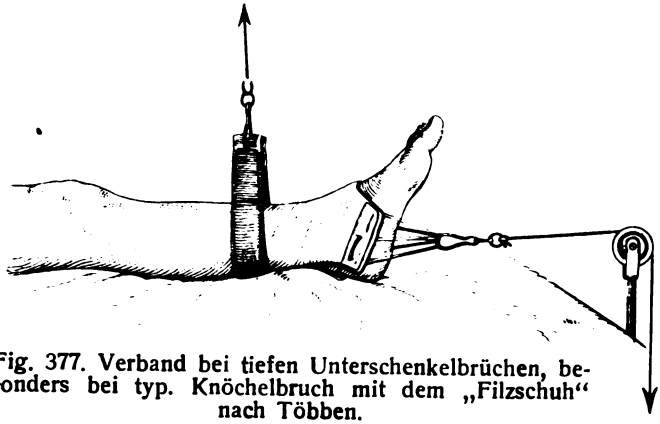

Fig. 377. Verband bei tiefen Unterschenkelbrüchen, besonders bei typ. Knöchelbruch mit dem „Filzschuh" nach Többen.

Digitized by Google

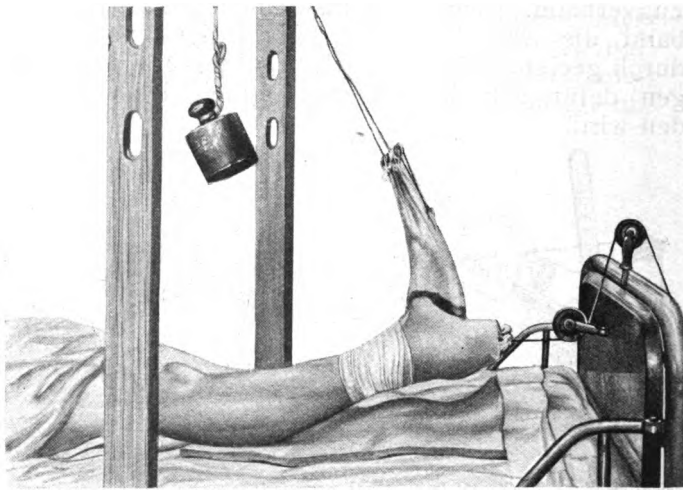

Fig. 378. Mastisol-Trikotverband bei tiefer Tibiafraktur (G.-R. Payr, Leipzig) vgl. Fig. 379.

Der einfache Heftpflaster-Zugverband hat einige Modifikationen erfahren, welche für Behandlung der Unterschenkelbrüche in verschiedener Höhe wertvoll sind. Hier erwähne ich die bekannten Seitenzüge Bardenheuers (Fig. 373), die Streifen für „Stiefelzug" nach Rücker-Grune (Fig. 376), den gepolsterten Gipsschuh nach Knoke (C. f. Chir. 1910, Nr. 14), den Filzschuh nach Többen (Fig. 377) und den Mastisol-Trikotverband (Fig. 378 und 379).

Ambulante Behandlung der Unterschenkelfrakturen sog. Gehverbände.

Um Verletzte mit Unterschenkelbrüchen ambulando zur Heilung zu bringen, sind verschiedene Verfahren empfohlen worden. Man kann hiezu Schienenapparate (Hessing) benutzen, welche der Thomasschen Schiene (Fig. 331) nachgebildet sind.

Digitized by Google

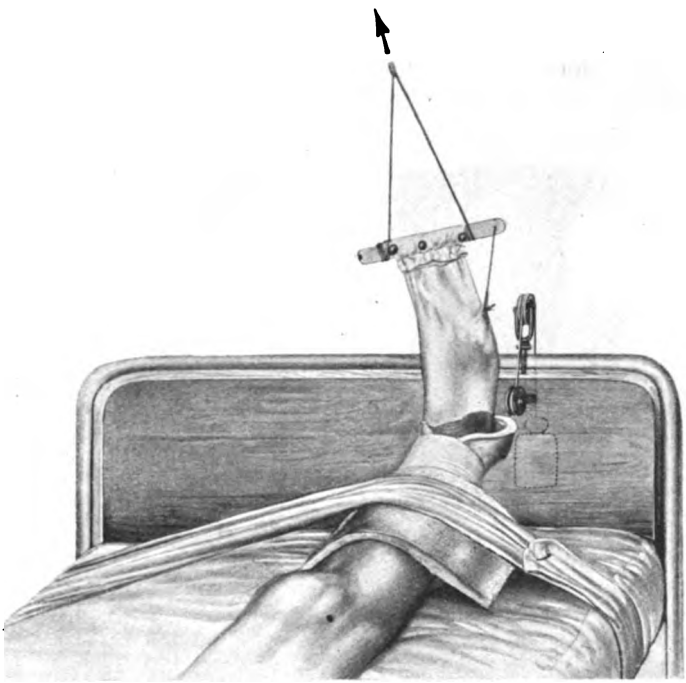

Fig. 379. Zugverband bei tiefer Schrägfraktur der Tibia mit Hilfe eines durch Mastisol (von Oettingen) angeklebten Trikotschlauches. Ansicht von oben. Nach Originalaufnahmen aus der Leipziger Ch. Klinik, G.-R. Payr.

Dabei ist der Unterschenkel gegen das Fußende der Schiene elastisch gezogen, (extendiert), oder er hängt und ist gleichzeitig durch besondere Schienen fixiert; der Patient stützt sich beim Gehen auf seinen Tuber ischii. Gipsverbände sind diesem Verfahren nachgebildet oder reichen wenigstens bis zur Mitte des Oberschenkels bei leicht gebeugtem Knie (Krause, Korsch). Andere empfehlen Schienen- oder Gipsverbände, welche nur den Unterschenkel und Fuß immobilisieren und

Digitized by Google

das Kniegelenk frei beweglich lassen (Schmid, Dollinger u. a.). Die Technik dieser Verbände erheischt vollkommene Reposition; also nur bei sicher reponierten Querbrüchen! bei Schrägbrüchen

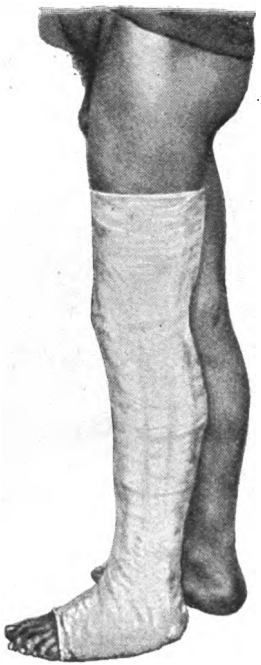

Fig. 380. Gehgipsverband bei Fractura cruris in der Mitte oder oberhalb der Mitte des Unterschenkels.

Fig. 381. Gehgipsverband bei Fractura cruris unterhalb der Mitte des Unterschenkels, besonders bei Knöchelbruch.

nur etwa von der dritten Woche an, wenn eine gewisse Konsolidation schon eingetreten ist. Anlegung eines schwach gepolsterten Verbandes bei stärkstem (womöglich mechanischem) Zug (zur Erhaltung der reponierten Stellung). Der Verband muß so stark

Digitized by Google

sein, daß er selbst beim Gehen jede Verschiebung der Fragmente verhindert; der Druck wird zum Teil in die Gegend des obersten Unterschenkelstückes verlegt. Der Verletzte soll mit einem solchen Verbande (ohne Krücken) schmerzlos umhergehen können. Die von J. Fränkel aus der Bierschen Klinik angegebene Verbesserung (mit eingegipstem Gehbügel) ist beachtenswert, vgl. S. 365. — Die Distraktionsklammern (Hackenbruch) sind für diese Verbände mit Vorteil zu verwenden. Ein solcher Gipsverband ist öfters, womöglich alle acht Tage zu wechseln, und bei dieser Gelegenheit das Bein zu baden, zu massieren und die Gelenke zu bewegen. In besonders schweren und besonders bei älteren Fällen mit Dislokation kann die operative Behandlung notwendig sein. — Wegen weiterer Einzelheiten der Behandlung sind die instruktiven Abbildungen Fig. 380 bis 384 nachzusehen.

Fig. 382. Knabe mit Schrägfraktur des Unterschenkels. Entlastender und Fixationsverband für Unterschenkel und Fuß nach Dr. Fränkel.

Nach erfolgter Konsolidation sind Bäder, Dusche, Massage, aktive und passive Bewegung zur Wiederherstellung der Funktion erforderlich.

Eine zurückgebliebene unangenehme oder schmerzhafte Knochenprominenz an der Bruchstelle wird durch Abmeißelung entfernt; dazu am besten ein Lappenschnitt.

Digitized by Google

Die **Prognose** dieser Unterschenkelbrüche ist wesentlich von der Therapie abhängig. Bei zweckmäßiger Behandlung von Anfang an muß die Fraktur (wenn besondere Komplikationen fehlen) mit voller Wiederherstellung der Funktion zur Hei-

Fig. 383. Kombination des Fränkelschen Gehgipsverbandes mit dem Filzschuh nach Többen. Vgl. Fig. 377.

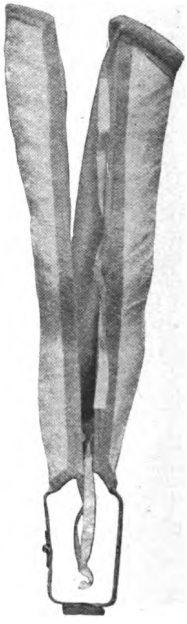

Fig. 384. Abnehmbar gemachter entlastender Verband f. die untere Extremität, bis Tub. ischii hinaufreichend nach Dr. Fränkel.

lung gelangen. Die Erfahrung lehrt aber, daß dieses Resultat heute noch nicht in der Hälfte der Fälle erreicht wird: Deformität an der Bruchstelle, Ödem daselbst, Steifigkeit anliegender Gelenke usw. bedingen allzu häufig langandauernd oder gar für immer die Arbeitsunfähigkeit der Verletzten.

Digitized by Google

II. Isolierte Fraktur des Tibiaschaftes.

Taf. 60, Fig. 4 und 4a.

Es ist schon erwähnt, daß die Fraktur beider Unterschenkelknochen nicht selten zunächst nur eine Fraktur der Tibia ist, und daß der Bruch der Fibula



Fig. 385. Spiralfissur der Tibia (Mitte), 6 j. Mädchen.

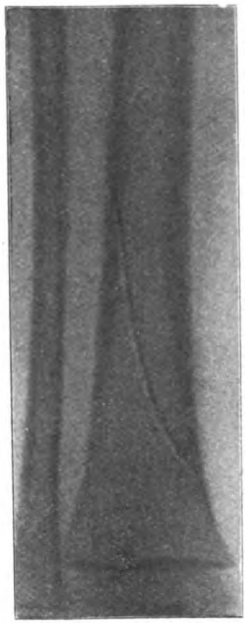

Fig. 386. Fissur der Tibia (untere Hälfte), 5 j. Mädchen.

erst sekundär erfolgt. Außer durch Torsion (indirekt) kann das auch durch Biegung erfolgen; sieht man doch bei der Osteoklasis rhachitischer Unterschenkel oft genug, daß nur die Tibia bricht, und daß zur Erzeugung des Bruches an der Fibula noch eine weitere Gewaltwirkung nötig ist.

Digitized by Google

Die isolierte Fraktur der Tibia kann auch direkt erfolgen durch Schlag, Stoß, Fall, Hufschlag usw.

Der **Nachweis** der isolierten Tibiafraktur ist bei Schrägbrüchen mit Verschiebung nicht schwierig, wenn auch die intakte Fibula gewissermaßen als Schiene wirkt. Schwer ist die Diagnose, wenn Querbruch vorliegt und die Knochenfragmente ohne Verschiebung breit aneinanderliegen; in Ermangelung anderer Zeichen ist dann nur ein gewisses Knacken bei forziertem Bewegungsversuch nebst Druck- und Stoßschmerz vorhanden. Wenn die isolierte Fraktur der Tibia mit

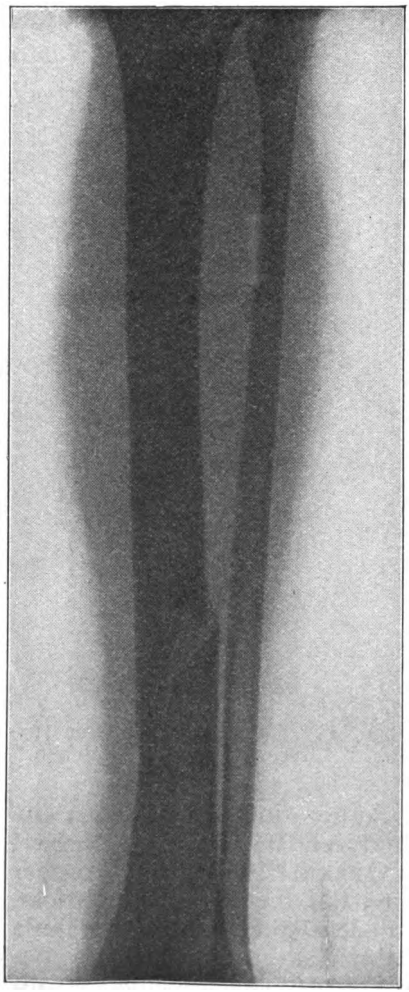

Fig. 387. Spiralbruch der Tibia, 16 j. Bursche, fast ohne jede Verschiebung. Man sieht auch hier die aufwärts gerichtete Zacke des unteren, die abwärts laufende Zacke des oberen Bruchstückes. Ein solcher Befund ist selten und nur bei jugendlichen Individuen (mit dickem Periost) denkbar; er ist analog den (relativ häufigen) Oberschenkelfrakturen bei Kindern, welche keine Dislokation zeigen.

Digitized by Google

stärkerer Dislokation verbunden ist, so muß die Fibula mitbeteiligt sein. Die Fibula muß dann entweder auch gebrochen sein und eine ähnliche Dislokation zeigen, oder, und das kommt besonders bei Tibiabrüchen in der oberen Hälfte des Schaftes vor, sie ist luxiert; so findet sich das Capitu-

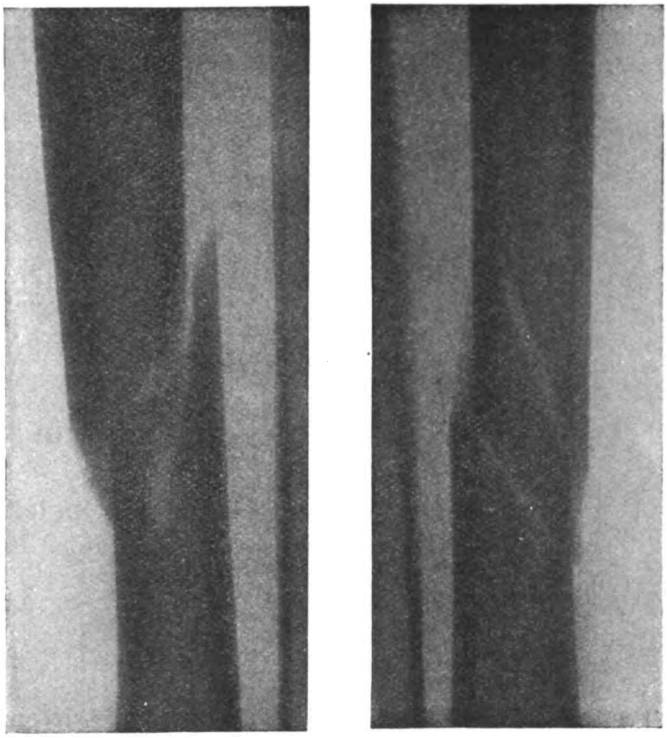

Fig. 388. Torsionsbruch der Tibia (Mitte), 14 j. Knabe; von vorn und seitlich; geringe Dislokation. Das Röntgenbild ist auch zum Studium des Zustandekommens der beiden hellen Spalten (wo nur ein Bruchstück liegt) und des dazwischen liegenden Schattens (wo die beiden spitzen Zacken der Fragmente sich decken) lehrreich.

Digitized by Google

lum fibulae nach oben verschoben (Tafel 60). Die Vortäuschung einer isolierten Tibiafraktur wird dadurch erleichtert, daß die Fibula sehr häufig nicht in gleicher Höhe, sondern an einer entfernten, meist viel höheren Stelle gebrochen ist (Taf. 60, Fig. 2).

Therapie: Möglichst vollkommene Reposition der Fragmente, wobei auch eine etwa vorhandene Luxation des Capitulum fibulae, in frischen Fällen, sich ausgleichen läßt. Zur Retention ist ein gut sitzender Gips- oder Schienenverband und besonders der Zugverband brauchbar; bei Querbrüchen ohne Verschiebung ist eine ambulante Behandlung leichter durchführbar, als bei den Brüchen beider Knochen.

III. Isolierte Fraktur des Fibulaschaftes.

Eine seltene Verletzung, welche nur durch heftige direkte Gewalt möglich ist. Die Fibula ist zum Teil unter dicker Muskellage geschützt. Behandlung nach allgemeinen Prinzipien.

C. Fraktur des Unterschenkels am unteren Ende.

I. Fraktur beider Knochen am unteren Ende.

Im folgenden ist wiederholt von gewaltsamen Bewegungen des Fußes, einem Umknicken desselben usw. die Rede. Außer der Dorsal- und Plantarflexion handelt es sich noch um eine seitliche Bewegung (Umknicken) des Fußes nach außen, eine Pronationsbewegung (wird von manchem als Abduktion bezeichnet), oder nach innen, d. i. eine Supination (zuweilen als Adduktion bezeichnet); vergl. S. 446. Diese seitliche Bewegung wirkt auf den hinteren Abschnitt der Fußwurzel (Talotarsalgelenk) und die starken seitlichen Bänder des Talokrural-Gelenkes ungefähr um eine der Fußlänge entsprechende Achse ein. Außerdem gibt zuweilen noch eine

Digitized by Google

Drehung, Rotation des Unterschenkels mit Fuß um eine der Längsrichtung des Unterschenkels entsprechende, senkrechte Achse (auch In- bezw. Eversion genannt) zu Verletzungen Veranlassung.

a) Supramalleoläre Fraktur beider Unterschenkelknochen. Fract. cruris supramalleolaris. Tafel 61.

Dieser Bruch verdient besondere Beachtung: er ist vergleichbar andern suprakondylären Frakturen am unteren Femur- oder Humerus- und namentlich am unteren Vorderarmende. — Er **entsteht** durch direkte Gewalt oder indirekt durch Umknicken des Fußes (Ab- oder Adduktion), Biegungsbrüche (auch als Infraktion) sind nicht selten; auch durch Torsion des Fusses, mit bis in das Sprunggelenk hinreichenden Bruchlinien (Taf. 61, Fig. 1) können sie zustande kommen.

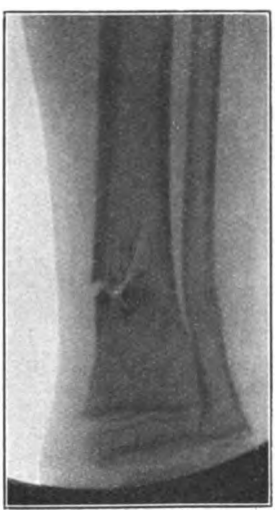

Fig. 389. Supramalleoläre Infraktion d. Unterschenkelknochen, 9 j. Knabe v. einem Wagen überfahren. Biegungsbruch. Reposition, Gipsverb. Heilung. Ch. Kl. Würzburg.

Die **Diagnose** der supramalleolären Fraktur als solcher ist nicht schwierig. Die Dislokation ist meistens erheblich; sie kann eine Valgusstellung (Tafel 61, Fig. 3) oder Varusstellung (Kurvatur des Unterschenkels im Sinne eines sog. O-Beines, Tafel 61, Fig. 4) bedingen; auch nach hinten kann das periphere Bruchstück disloziert sein, der Fuß zurücksinken.

Behandlung: Nach Reposition der Fragmente muß ein Verband zur Immobilisation der Bruchstelle und des Fußgelenkes (nebst Fuß), anfangs auch des Kniegelenkes angelegt

Digitized by Google

werden. Man soll dabei eine Überkorrektion der Stellung vermeiden; ich habe gesehen, daß bei anfänglicher Auswärts-Dislokation an der Bruchstelle eine Einwärts-(Varus-)Stellung des konsolidierten Bruches entstand, weil der Verband die überkorrigierte Stellung allzu lange fixierte. Die Verschiebung des Fußes mit den unteren Fragmenten nach hinten muß speziell vermieden werden. Wenn die Dislokation im immobilisierenden Verbande nicht zu heben ist, kommt die Behandlung mit Dauerzug in Frage, für welche besondere Hilfsmittel verfügbar sind, wie die Stiefelzüge nach Rükker, der Gipsschuh nach Knoke, der Filzschuh nach Többen, der Mastisolverband; vgl. S. 416 und die betr. Abbildungen. Vgl. übrigens die Angaben über Behandlung der Knöchelbrüche, S. 435. — Sonst ist Operation erforderlich.

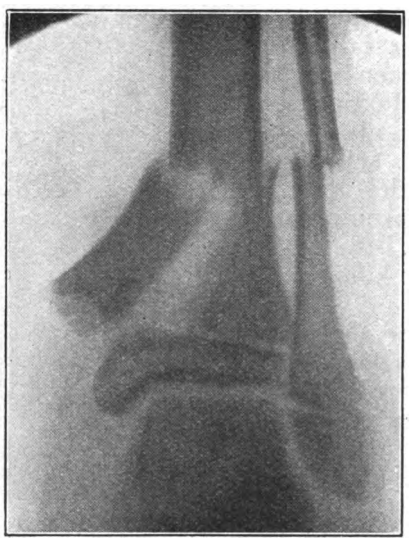

Fig. 390. Fract. supramalleolaris cruris bei einem 10 j. Knaben; Aussprengung eines Tibiastückes bis in die Knorpelfuge hinein. Reposition auch in Narkose unmöglich; daher Schnitt und Nagelung. Gute Heilung. — Ch. Kl. Würzburg.

Bei deform geheilten Fällen zeigt die Inspektion des Fußes von hinten (besonders beim Vergleich beider Füße, indem beide einander parallel gerichtet sind) den Grad der Verschiebung. die Korrektur der Stellung kann nur durch Osteoklasis oder Osteotomie an der Bruchstelle erzielt werden.

Digitized by Google

b u. c) Die Knöchelbrüche

bilden eine zusammengehörige Gruppe und sind von sehr großer praktischer Bedeutung. Sie entstehen auf indirekte Weise, indem der Fuß im Knöchelgelenk einer gewaltsamen Bewegung im Sinne der Pronation oder Supination, oder im Sinne der Drehung des Fußes (Eversion oder Inversion) unterworfen wird. Man kann also von Supinations-, Pronations- und In- oder Eversionsbrüchen sprechen. Für die Praxis ist aber die Einteilung der Knöchelbrüche in Verrenkungsbrüche (Stromeyer) und Verstauchungsbrüche (v. Burckhardt) besser; bei den ersteren ist eine gleichzeitige Luxation des Fußes vorhanden, bei den letzteren nur eine Distorsion des Knöchelgelenkes. Diese beiden Gruppen haben das Gemeinsame der indirekten Entstehung, das Vorhandensein eines Bruches eines oder beider Unterschenkelknochen an ihrem unteren Ende und die gleichzeitige Verletzung des Bandapparates des Knöchelgelenkes von der einfachen Distorsion bis zur vollständigen, mit ausgedehnter Bänderzerreißung verbundenen Luxation (v. Burckhardt). Knöchel-

Fig. 391. Komplizierter Knöchelbruch bei einer 25 j. Frau. Nach Spaltung der interponierten Haut gelang die Reposition. Unter asept. Behandlung Heilung mit guter Funktion.

Digitized by Google

Tab. 61.

Frakturen am unteren Ende des Unterschenkels.

Fig. 1. Torsionsbruch am unteren Tibiaende, typischer Biegungsbruch der Fibula. Das Präparat stammt von der Patientin, welche an derselben Tibia oben einen Kompressionsbruch erlitten hat (vgl. Tafel 59, Fig. 3 a und 3 b). Der Torsionsbruch reicht bis in das Talokruralgelenk.

Fig. 2. Torsionsbruch in der unteren Hälfte der Tibia, Fibula intakt. Das Fußgelenk nicht beteiligt.

Fig. 3. Supramalleolärer Bruch beider Unterschenkelknochen mit starker Verschiebung im Sinne eines Pes valgus. Knöcherne Heilung.

Fig. 4a und 4b. Supramalleolärer Bruch beider Unterschenkelknochen (rechtes Bein) mit erheblicher Deformität im Sinne eines Pes Varus resp. O-Beines geheilt. In Fig. 4 a Ansicht von hinten bei paralleler Stellung des verletzten und des gesunden Beines. In Fig. 4 b das verletzte Bein allein, von vorn. 49 j. Mann.

---

brüche durch direkte Gewalt sind geradezu selten. Bei der Behandlung aller Knöchelbrüche ist es grundsätzlich wichtig, daß es sich um einen Gelenkbruch handelt (vergl. S. —); also methodische Anwendung von passiven und aktiven Bewegungen und Massage! Zu allererst ist aber die exakte Richtigstellung der Bruchstücke notwendig, wenn Dislokation besteht (wie bei den Verrenkungsbrüchen immer, während die Verstauchungsbrüche nur geringe oder keine Dislokation darbieten). Die Reposition geschieht durch kräftiges Anziehen der Ferse mit rasch folgendem Hinüberdrängen des Fußes in korrigierender Richtung. Wiederholte Revision der Stellung während der Behandlung!

b) **Der typische Knöchelbruch.** Tafel 62, 63. Fractura malleoli int. cum Fr. fibulae supramalleolari, — oder: Fract. malleolaris tibiae et supramalleolaris fibulae. — („Fracture de Dupuytren" der Franzosen, „Potts Fractur" der Engländer und Amerikaner.)

Digitized by Google

Fig. 1.

Fig. 2.

Fig. 3.

Fig. 4 a

Fig. 4 b

Digitized by Google

Tab. 62.

Fig. 1.

Fig. 2.

Digitized by Google

Tab. 62.

Typischer Knöchelbruch.

Fig. 1. Präparat künstlich hergestellt; das Fußgelenk von vorn eröffnet und frei präpariert. Man erkennt den Abriß des Malleolus internus, welcher durch das starke Lig. deltoid. in Verbindung mit der Fußwurzel geblieben ist. Man sieht ferner die kleinen durch das Lig. tibio-fibulare ant. und post. an der Tibia ausgerissenen Knochenstücke. Der äußere Knöchel ist von der Tibia entfernt; dieses ist durch eine Fraktur der Fibula oberhalb des Knöchels ermöglicht, indem nun der äußere Knöchel eine erhebliche Abknickung nach außen erfahren konnte.

Fig. 2. Frontaler Längsdurchschnitt durch Unterschenkel und Fuß nach Herstellung eines typischen Knöchelbruches. Man erkennt den abgerissenen Malleolus internus, der neben dem Talus liegt. Man sieht schön die supra-malleoläre Fraktur der Fibula und die laterale Abknickung an dieser Bruchstelle, in deren Folge die schwere Valgusstellung des Fußes entsteht.

Aetiologie: Der typische Knöchelbruch entsteht in der Regel durch Umknicken des Körpers nach außen bei fixiertem Fuß, oder durch Umknicken des Fußes nach außen. Die Fraktur ist auch an der Leiche herzustellen.

Die Auswärtsbewegung (Pronation) des Fußes im Talokruralgelenk führt zu einer starken Anspannung des inneren Seitenbandes, des Lig. deltoides; wird die Bewegung fortgesetzt, so reißt in der Regel nicht das Band ein, sondern die Spitze des Knöchels wird abgerissen. Nun drängt die weiterwirkende Gewalt den Fuß als Ganzes, speziell den Talus gegen den äußeren Knöchel, und führt oberhalb desselben eine Abknickung, die Fraktur herbei. In manchen Fällen mag auch die Körperlast, nach dem Abriß des inneren Knöchels bei abduziertem Fuß zur Fraktur der Fibula durch Biegung führen, indem die Fibula allein zum Tragen des Körpers nicht ausreicht. Die Bruchlinie der Fibula ist nicht selten längs gerichtet mit Bildung einer scharfen Spitze an dem unteren Fragment, vgl. Fig. 394 und 395. Wittek meint, daß dieser Verlauf der Bruchlinie in dem Gefüge des Knochens anatomisch begründet sei.

Digitized by Google

Tab. 63.

Knöchelbrüche.

Fig. 1. Normale Epiphysenlinien am unteren Ende von Tibia und Fibula.

Fig. 2a und 2b. Deform geheilter Knöchelbruch, d. i. schwerer traumatischer Plattfuß nach typischem Knöchelbruch. Ansicht von vorn und hinten; bei der Ansicht von hinten sieht man die charakteristische Winkelbildung zwischen der Längsachse des Unterschenkels und dem Fersenteil des Fußes. Vagusstellung des Fußes; Knickfuß. (39j. Mann.)

Fig. 3a und 3b. Subluxation des Fußes nach hinten bei typischem Knöchelbruch. In Fig. 3a ist der lebende Fuß abgebildet, in Fig. 3b das Skelettbild eingezeichnet. (28j. Mann.)

Symptome. Wir finden bei dem typischen Knöchelbruch die Spitze des Malleolus internus abnorm beweglich und oft nach abwärts disloziert, die Fibula oberhalb des Mall. ext. gebrochen. Nimmt der unter-

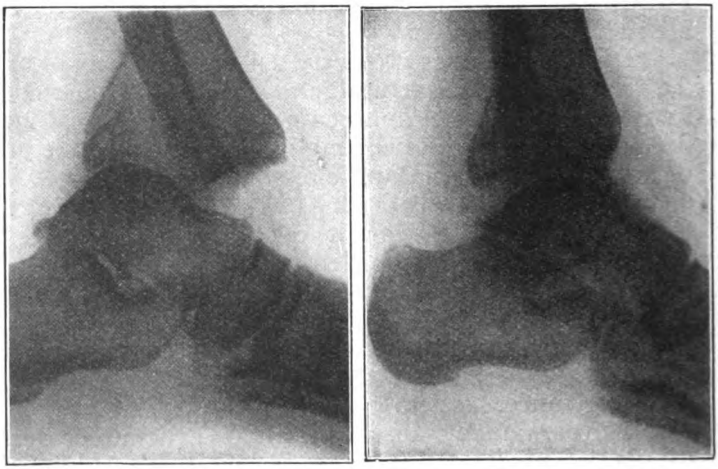

Fig. 392 und 393. Typischer Knöchelbruch mit schwerer Dislokation nach hinten, Zurücksinken des Fußes in Luxationsstellung. Röntgenbilder. Vergl. Tab. 63, Fig. 3a und 3b. Heilung im Extensionsverband.

Digitized by Google

Fig. 1.

Fig. 2a



Fig. 2b

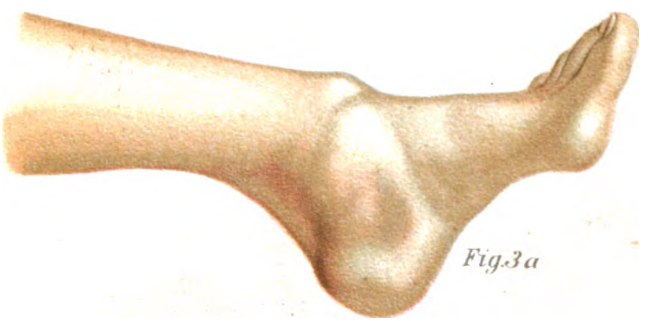

Fig. 3a

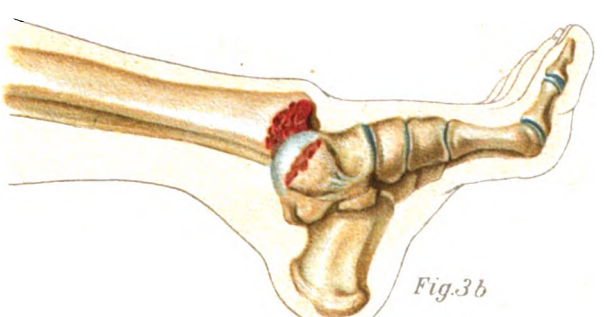

Fig. 3b

Digitized by Google

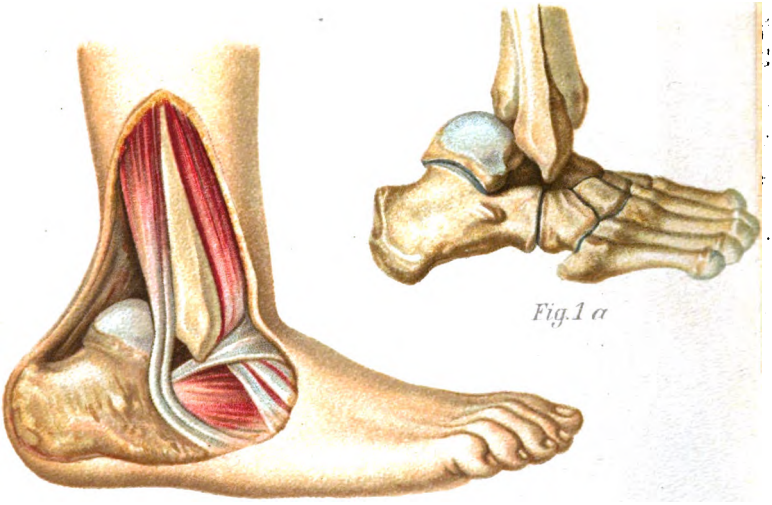

Fig. 1 a

Fig. 1.

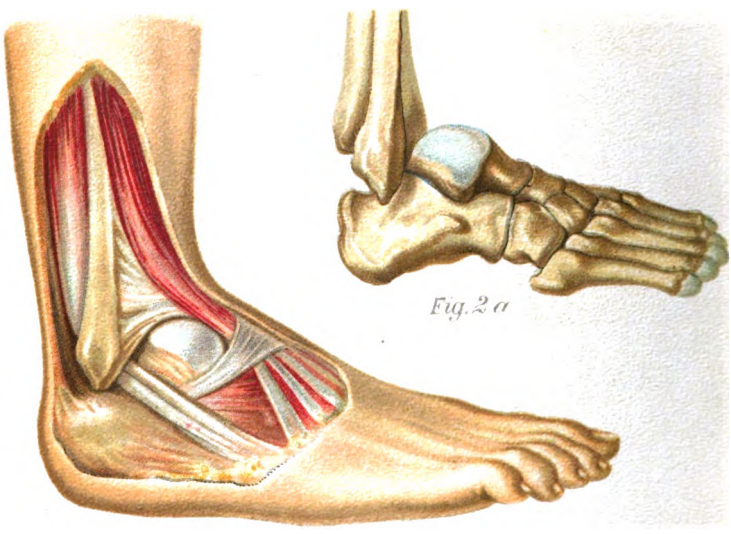

Fig. 2 a

Fig. 2.

Digitized by Google

Tab. 64.

Luxationen des Fußes im Talokruralgelenk.

Fig. 1 und 1a. Präparat einer Luxation des Fußes nach hinten. Der Talus steht hinter dem Malleolus ext.; die Peronealsehnen sind zwischengelagert. Der Fuß ist verkürzt der Fersenteil des Fußes verlängert. — In Fig. 1 a Skelettbild.

Fig. 2 und 2a. Präparat einer Luxation des Fußes nach vorn. Der Talus steht vor den Unterschenkelknochen; die Peronealsehnen erscheinen gedehnt. Der Fuß ist verlängert, der Fersenteil des Fußes verkürzt. — In Fig. 2a Skelettbild.

---

suchende Arzt den Fuß in die eine Hand und fixiert gleichzeitig den Unterschenkel oberhalb der Knöchelgegend, so kann eine abnorme seitliche Verschiebung, besonders eine Pronation des Fußes in abnormer Ausdehnung ausgeführt werden. Dazu steht der Fuß meistens schon in abnormer Stellung

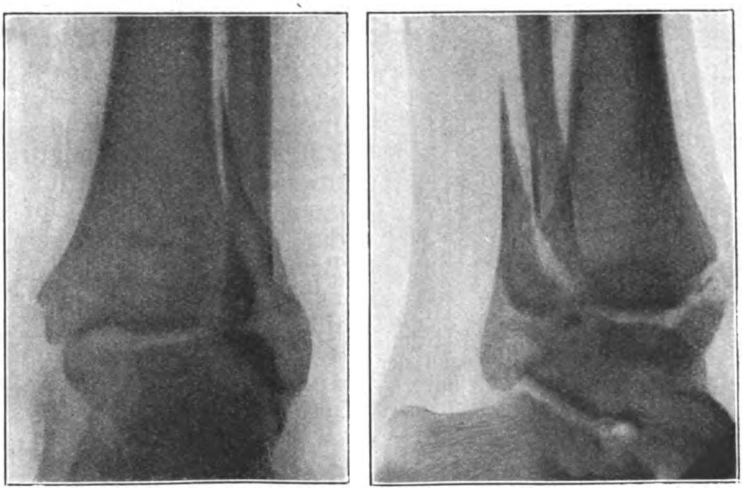

Fig. 394 a und b. Typ. Knöchelbruch nach Ausgleiten auf nasser Straße; 32 j. Mann. Reposition.

Digitized by Google

(Knickfuß, Valgusstellung) nach außen abgewichen.

Die Gegend des Mall. internus, in Wahrheit die Bruchkante der Tibia prominiert manchmal so stark, daß die dünne Haut darüber sehr gespannt ist und zu reißen droht; ist sie gerissen, ist somit eine komplizierte Verletzung vorhanden, so liegt nicht selten eine wirkliche Luxation vor (Verrenkungsbruch). Das untere Tibiaende kann derart durch die Haut hervorgetreten sein, daß die Reposition erst nach ausgedehnter Spaltung der interponierten Haut möglich ist. Fig. 391.

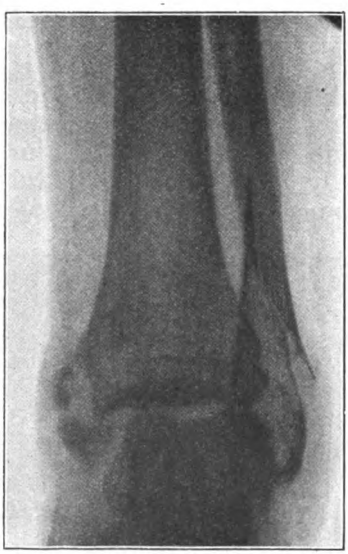

Fig. 395. Derselbe Knöchelbruch wie Fig. 394 nach der Reposition. Gute Heilung. —

An der Fibula findet sich immer die charakteristische Abknickung oberhalb des Knöchels mehr oder weniger ausgesprochen. Die abnorme Beweglichkeit des Fibulastückes ist häufig durch — freilich meist etwas schmerzhafte — Palpation nachweisbar; zuweilen wird das Fragment durch Druck auf die Knöchelspitze an der Bruchstelle etwas abgehoben, hie und da unter fühlbarer Krepitation.

Es ist wichtig, sich die anatomischen Details dieser Fraktur genau vorzustellen. Das vom inneren Knöchel abgerissene Stück ist zuweilen sehr klein. Die Abknickung der Fibula in der beschriebenen Weise ist natürlich nur möglich durch eine Trennung der straffen Bandverbindungen zwischen Tibia und

Digitized by Google

Fibula an ihrem unteren Ende. Diese Ligamente können reißen, aber es kann auch dabei ein mehr oder weniger großes Stück Knochen vom Gelenkende der Tibia mit abgerissen werden. So kommt es zum Abriß von Knochenteilen (in verschiedener Größe, zuweilen in Form eines in das

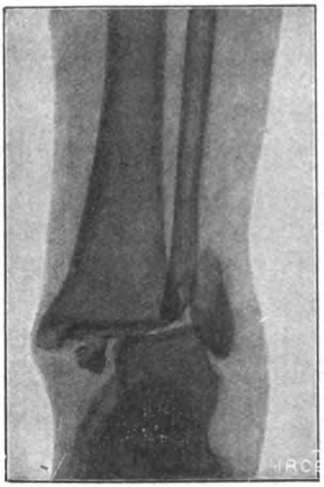

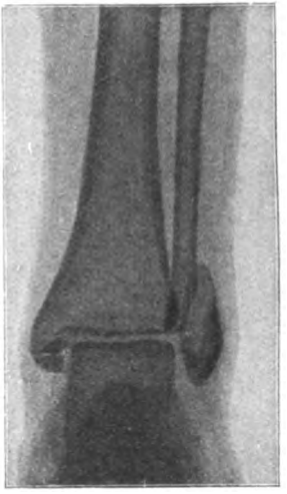

Fig. 396 und 397. Typischer Knöchelbruch vor und nach der Reposition, Röntgenbild. — 51 j. Mann kam zu Fall. Röntgenbild zeigt die abgerissene, nach auswärts verschobene Spitze des inneren Knöchels, die supramalleoläre Fraktur der Fibula und die Dislokation des unteren Bruchstückes. Reposition in Narkose. Heilung.

Gelenk reichenden Schrägbruches) vorn durch das Lig. tibio-fibulare anterius und manchmal auch hinten durch das Lig. tib.-fib. posterius. Vergl. Tafel 62. Erst nach Lösung dieser Verbindung zwischen Tibia und Fibula kann die Fibula seitwärts so weit abgeknickt werden, daß nun auch an dieser der Bruch und zwar eine Biegungs- oder Abknickungs-(Abquetschungs-)fraktur erfolgt.

Digitized by Google

Fig. 398. Normales Fußgelenk eines Erwachsenen; Röntgenbild von vorn.

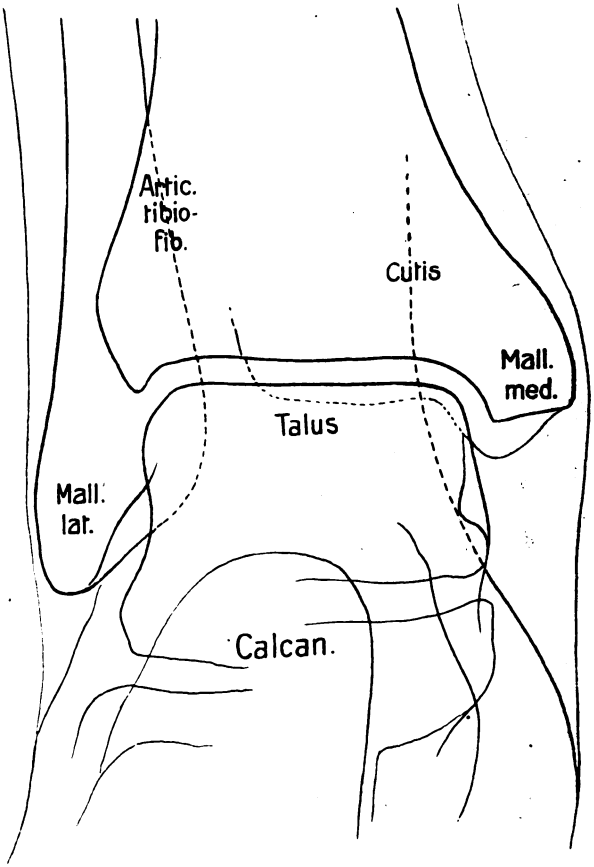

Fig. 399. Erklärungsskizze zu Fig. 398. (Dr. Werner.)

Klinisch ist von Wichtigkeit, daß in manchen Fällen dieser Art die Funktion nicht völlig aufge-

Digitized by Google

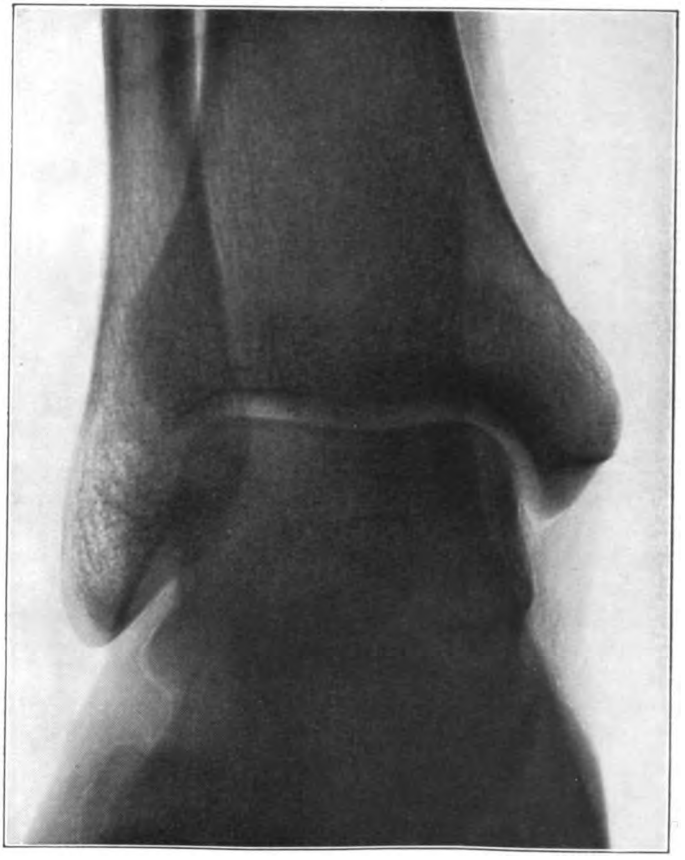

Fig. 398.

Digitized by Google

Digitized by Google

hoben ist. Energische Naturen (auch Kinder) bringen es ausnahmsweise fertig, noch eine Strecke zu gehen und — wenn auch hinkend aufzutreten.

Prognose. Der typische Knöchelbruch, auch wenn er nicht kompliziert ist, stellt immer eine schwere Verletzung dar. Es ist ein wahrer Gelenkbruch und doppelt wichtig, da das betroffene Gelenk die ganze Körperlast zu tragen hat. Noch heute werden zuweilen bei der Behandlung große Fehler gemacht, welche die Funktion des Gelenkes und die Arbeitsfähigkeit des Verletzten lebenslang in Frage stellen.

Therapie. Es handelt sich vor allem um eine exakte Reposition der Fragmente. Der Fuß muß in toto gegen die Tibia hin verschoben werden. Früher wurde Wert darauf gelegt, daß der Fuß auch in eine wahre Varusstellung gebracht werde, um die vorhandene und für später drohende Valgusstellung ganz sicher auszugleichen, respektive zu verhindern. Das ist weder notwendig noch gut; wenn nur die Reposition des Fußes selbst exakt vorgenommen wird, wobei natürlich der Knickungswinkel an der Fibula oberhalb des Mall. externus verschwinden muß. Hiezu ist ein kräftiger seitwärts verschiebender Druck auf die Fibula gegen die Tibia hin notwendig oder auch ein kräftiges Zusammendrücken der beiden Knöchel gegeneinander. In einem schweren, komplizierten Fall dieser Art habe ich das untere Bruchstück der Fibula reponiert und an das untere Ende des Tibiaschaftes angenagelt. — Wichtig ist es, eine etwa gleichzeitig vorhandene Verschiebung des Fußes nach hinten durch Zug nach vorn auszugleichen.

Ist somit die Reposition, wenn nötig in Narkose, vorgenommen, so muß der Fuß und Unterschenkel sicher gelagert werden. Es ist wichtig, daß der Fuß rechtwinklig so fixiert wird, daß er später mit normaler Gehfläche den Boden berühren kann. Hierzu eignet sich in den ersten Tagen ein Schienenverband

Digitized by Google

(Blechschiene oder Drahtschiene) am besten, später eine Gipsschiene oder ein in zwei Schalen zerlegter, wenig gepolsterter Gipsverband. So kann dann der Verletzte bald das Bett verlassen und das Bein gebrauchen.

Das wird erleichtert, wenn nach J. Fränkel ein Gehgipsverband angelegt wird; so kann der Fuß

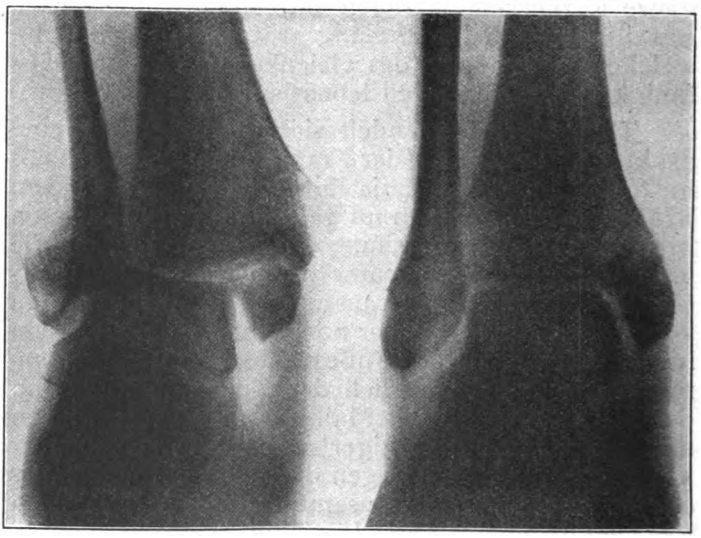

Fig. 400 und 401. Typischer Knöchelbruch, 52 j. Mann. Röntgenbilder vor und nach der Behandlung. Die Fraktur der Fibula ist etwas tiefer als gewöhnlich. Heilung.

nach einiger Zeit, ev. nach Abnahme des den Fuß und die Knöchelgegend fixierenden Gipsverbandes (also des unteren Teils desselben) frei schwebend im Gehbügel getragen werden und ist dabei direkter und Bewegungsbehandlung gut zugänglich. Vgl. Fig. 382. Lexer empfiehlt nach voller Reposition einen Verband mit Heftpflasterstreifen, Fig. 409.

Digitized by Google

In den ersten 14 Tagen soll der Verband alle 3—4 Tage, dann alle 2 Tage entfernt werden, um die Massage des Gelenkes und passive Bewegungen vorzunehmen; dabei ist fortwährend noch auf die Stellung des Fußes zu achten; ich habe es erlebt, daß eine in den ersten Wochen vorhandene

Fig. 402. Doppelter Knöchelbruch mit geringer Verschiebung der Fragmente. Röntgenbild. Matrose.

gute Stellung des Fußes später infolge mangelnder Aufmerksamkeit beim Verbande ungünstig wurde. Auch später, wenn die Fraktur konsolidiert ist, ist dieser Punkt noch zu beachten, und der Patient sollte

Digitized by Google

nicht ohne einen passenden Schienenschuh, zur Verhinderung einer Valgusstellung des Fußes, entlassen werden. Von der Benützung medico-mechanischer Apparate habe ich Nutzen gesehen.

Wenn eine Neigung des Fußes zur Valgusstellung zu bekämpfen ist, so eignet sich ein Verband nach Art des alten Dupuytrenschen Schie-

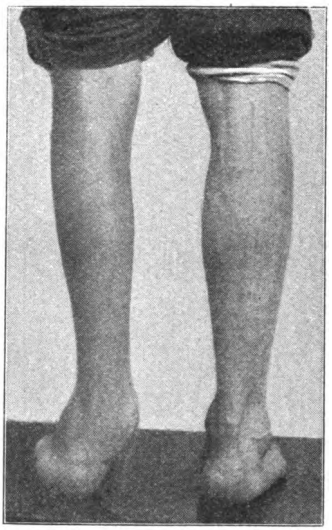

Fig. 403 und 404. Alter mit schwerer Dislokation geheilter Knöchelbruch des linken Fußes, 47 j. Mann. Erhebliche, immer zunehmende Beschwerden.

nenverbandes. Derselbe besteht aus einer an der inneren Seite des Unterschenkels angelegten Schiene, welche nach Polsterung im Bereiche des Unterschenkels so gelagert und fixiert wird, daß sie über die Gegend des inneren Knöchels und den Fuß frei hinabreicht, so daß dieser nun durch Bindentouren gegen die Schiene hingezogen werden kann.

Digitized by Google

Daß hierdurch einer Verschiebung des Fußes nach außen und einer Valgusstellung des Fußes entgegengearbeitet wird, ist klar. Lange war es üblich, und vielleicht wird es noch jetzt von manchen geübt, daß durch diesen Verband oder auf andere Weise nicht nur die Richtigstellung des Fußes, sondern geradezu

Fig. 405 und 406. Alter typischer Knöchelbruch, daneben die gesunde Seite, Röntgenbild. 40j. Frau. Fraktur vor 14 Jahren erlitten, Heilung ohne ärztliche Hilfe. Typische Deformität. Wachsende Beschwerden beim Gehen und Stehen. Operation: Osteotomie des Malleol. int. und der Fibula, dann Korrektion der Stellung soweit möglich. Zweite, möglichste Korrektion der Fußstellung 8 Tage später, wieder in Narkose. Heilung, Stellung sehr gebessert.

eine Überkorrektion, also Klumpfußstellung herbeigeführt wurde. Das ist unnötig und zuweilen schädlich; aber die Geradestellung des Fußes, die völlige Streckung des nach außen offenen Winkels an der Bruchstelle der Fibula muß unbedingt erreicht werden; dazu häufiger Verbandwechsel, Massage usw.

Eine Extensionsbehandlung scheint bei den typischen Knöchelbrüchen ausgeschlossen, weil

Digitized by Google

die Angriffsfläche für die Klebepflaster so klein ist. Dem ist aber nicht so; abgesehen von der direkten Nagel-Extension nach Steinmann und Codivilla, welche gerade hier bei komplizierten Frakturen günstig wirkt, ist auch die Extension mit Pflasterverband von Bardenheuer und seinen Schülern für die Frakturen in der unteren Hälfte und speziell am unteren Ende des Unterschenkels ausgebildet worden; besonders zweckmäßig ist der Stiefelzug nach Rücker, Fig. 410. Auch mit dem Mastisol-Verband sowie dem Zug an einer schuhartigen Gamasche ist eine gute Wirkung zu erzielen; vgl. S. 416

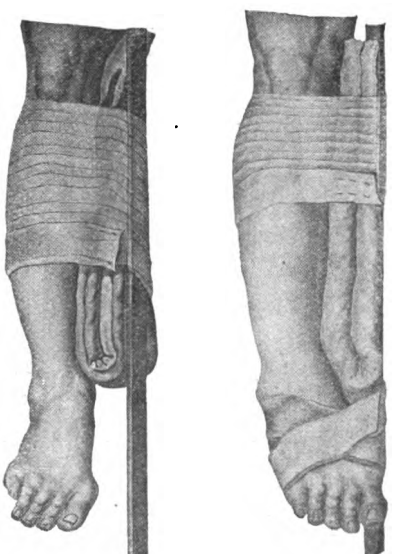

Fig. 407 und 408. Dupuytrens Verband bei typischem Knöchelbruch mit Dislokation im Sinne der Entstehung eines Pes Valgus traumaticus. Die Schiene wird auf einem den Unterschenkel deckenden Kissen befestigt; gegen ihr unten vorstehendes Ende kann der Fuß hingezogen werden. Verkleinerte Reproduktion nach den Original-Abbildungen von Dupuytren.

Hat man es einmal mit einer schlechten Stellung dieser Fraktur zu tun, sind die Fragmente schon wochenlang in der perversen Stellung fixiert, so muß unbedingt sofort die geeignete operative Hilfe geschafft werden. Gelingt es nicht mehr, die eingetretenen Verbindungen einfach zu brechen, so ist die Osteotomie der Fibula an der Bruchstelle, manchmal auch die an dem Malleolus internus auszuführen, um

Digitized by Google

den Fuß zu reponieren. Die Nachbehandlung hat dann wie nach einer frischen Fraktur zu geschehen.

In Fällen deformer Stellung auf eine allmähliche Besserung durch Gewöhnung zu rechnen, ist falsch. Die Störungen, welche von der Knöchelgegend aus auf die Stellung des Talus und der übrigen Fußwurzelknochen einwirken, verursachen mit der Zeit eher größere Beschwerden. Wird die Operation verweigert, so können Schienenschuhe mit möglichster Korrektur der Stellung, Fixierung und Entlastung des Fußes einigen Nutzen gewähren. Die Hauptsache ist und bleibt aber für uns, die Deformität schon während der Heilung der Fraktur zu vermeiden, und sie, wenn doch vorhanden, so früh wie möglich energisch zu heben.

Fig. 409. Heftpflasterstreifen-Verband nach Lexer für den typischen Malleolenbruch. Die Streifen gehen, sich breit deckend, über den äußeren Knöchel abwärts, quer über die Fußsohle und steigen an dem inneren Knöchel und der Innenseite des Unterschenkels aufwärts bis an das Knie; der Fuß steht etwas supiniert.

c) **Doppelter Knöchelbruch** Fract. malleolorum, Fr. malleoli externi et interni.

Wenn durch gewaltsames Umknicken nach außen resp. Supination des Fußes der Malleolus externus abgerissen und der Fuß in Varusstellung gebracht wird, kann auch der Malleolus internus abgesprengt werden. Eine Fraktur der Tibia in Analogie des typischen Knöchelbruches ist dabei aus mechanischen Gründen nicht möglich. Diese Verletzung ist aber viel seltener, als der unter b beschriebene typische Knöchelbruch. Hier mögen auch andere seltenere

Digitized by Google

Knochenbrüche, z. B. durch Drehung des Fußes im Talokruralgelenk um eine senkrechte, der Längsrichtung des Unterschenkels entsprechende Achse erwähnt werden. — Bei sorgfältiger Untersuchung entstehen keine Schwierigkeiten; Behandlung gleicher Art wie bei den typischen Knöchelbrüchen.

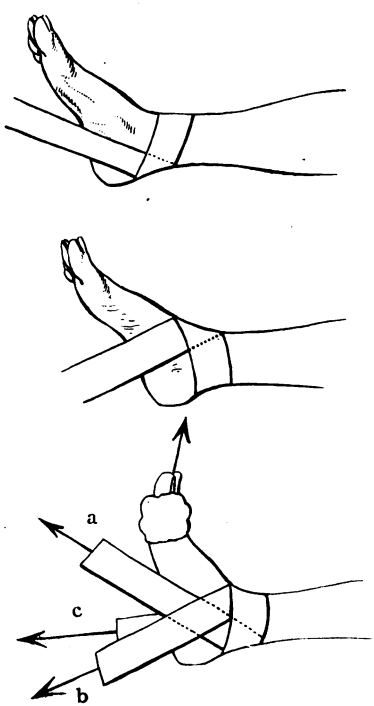

Fig. 410. Zugverband nach Rücker (Zentralbl. f. Chir. 1910 Nr. 4). Oben: der „untere Stiefelzug"; in der Mitte: der obere „Stiefelzug"; unten: diese beiden Züge nebst der „Hauptlängsstrecke". Wird nun an allen drei Streifen (a. b. c.) gleichzeitig mit Gewichten gezogen, so kommt ein ausreichender Zug zustande; zugleich kommt direkter Druck an der Bruchstelle im Sinne der Reposition zur Wirkung.

d) **Epiphysenlösung am unteren Ende der Unterschenkelknochen.** Vergl. Tafel 63, Fig. 1.

Eine seltene Verletzung, welche natürlich nur bei jugendlichen Individuen vorkommt. Manchmal beobachtet man sie bei dem gewaltsamen Redressement schwerer Klumpfüße. Durch den Nachweis abnormer Beweglichkeit oberhalb der Knöchelgegend und dabei vorhandener Knorpelcrepitation sind sie erkennbar. Nicht immer handelt es sich um eine reine Knorpellösung; häufig sind Absprengungen am unteren Diaphysenende damit verbunden. Die Behandlung erfordert Ruhigstellung und Übung.

Digitized by Google

II. Isolierte Fraktur der Tibia } an ihrem
III. Isolierte Fraktur der Fibula } unteren Ende.

Hieher gehören die isolierten supramalleolären und die malleolären Frakturen je eines der beiden Knochen. Diese Verletzungen entstehen indirekt in gleicher Weise wie die genauer beschriebenen „Knöchelbrüche", nur durch weniger intensive oder nicht sofortwirkende Gewalt als diese durch forzierte Gewalteinwirkung am Fuße; direkt durch kantig wirkende Körper, welche die Knochenstelle treffen oder an welchem der betreffende Teil aufschlägt.

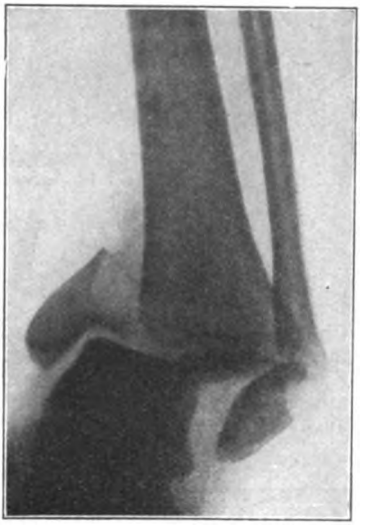

Fig. 411. Doppelter Knöchelbruch. Der Beobachter erkennt sofort die ungewöhnliche Form, welche von der des typischen Knöchelbruches völlig abweicht. Der äußere Knöchel ist abgerissen, der innere mit einem Stück des Tibiaendes abgedrückt, der Talus und Fuß nach innen verschoben und luxiert; 56 j. Mann.

Isolierte Frakturen eines Knöchels sind relativ häufig, isolierte supramalleoläre Brüche selten.

Die **klinische Untersuchung** liefert nicht immer ein sicheres Resultat; doch deutet Schmerz bei Seitwärtsbewegung des Fußes, Druck- und Stoßschmerz zum mindesten auf eine Fissur. Die Röntgen-Aufnahme ist entscheidend. In zweifelhaften Fällen ist so zu behandeln, als wenn eine Fraktur vorliegt. Die Behandlung wird dabei nach den für die „Knöchelbrüche" festgestellten Prinzipien vorgenommen.

Digitized by Google

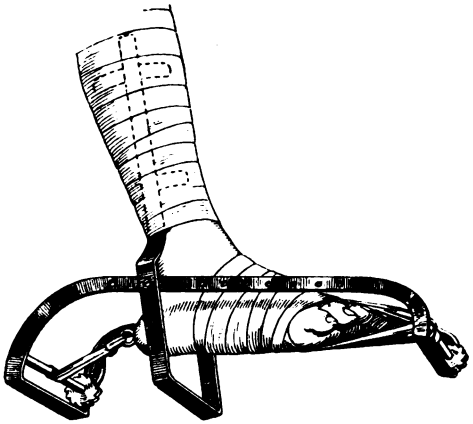

Fig. 412. Extensionsschiene bei Malleolar-, Talus-, Kalkaneus- und Metatarsus-Frakturen nach Wahl. Die Schiene gestattet Zugwirkung am vorderen, wie am hinteren Teil des Fußes mittelst Heftpflaster- oder Mastisolverbandes; ebenso aber auch mit Nagel- oder kleiner Ringschraube. Zugleich ermöglicht das Steigbügelstück der Schiene seitliche Einwirkung. Ein in Knöchelhöhe befindliches Scharniergelenk gestattet frühzeitige Dorsal- und Plantarflexion. Die Schiene wird am Unterschenkel mit Gipsbinden befestigt.

Fig. 413. Fraktur beider Knöchel, Verrenkungsbruch. Erwachsener Mann. Auf der Straße von Automobil von hinten umgeworfen, angeblich Fuß überfahren. Rep. in Narkose. Heilung in guter Stellung. Ch. Kl. d. Charité, Berlin.

Digitized by Google

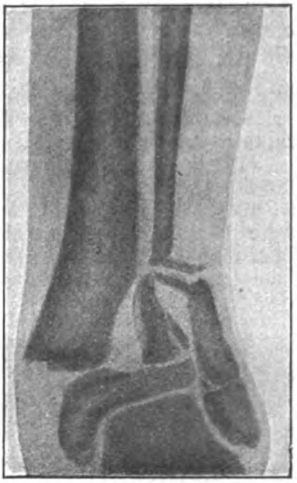

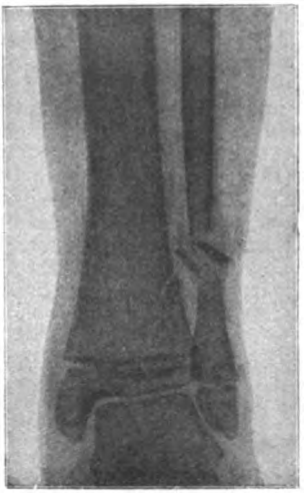

Fig. 414 und 415. Schwere Epiphysentrennung der Tibia unten, mit Fibula-Fraktur; vor und nach der Reposition; Röntgenbild. 16 j. Knabe, Fall. Starke Verschiebung, wie bei dem typischen Knöchelbruch; Reposition in Narkose; Heilung, gutes funktionelles Resultat.

6. Fußgelenk.

Die Bewegungen des Fußes geschehen bekanntlich im Sinne der Beugung und Streckung im Talokruralgelenk, im Sinne der Pronation und Supination aber im Talotarsalgelenk. Im letzteren Falle geschieht die Bewegung also derart, daß der Talus mit den Unterschenkelknochen fest verbunden bleibt, in der articulatio sub talo; sie vollzieht sich in den Gelenkverbindungen des Talus mit dem Kalkaneus einerseits und mit dem Os naviculare andererseits. Man spricht außerdem analog den betr. Operationen vom Chopart'schen und vom Lisfranc'schen Gelenk.

Einwirkende Gewalten, welche zur Verstauchung event. zu Luxation oder Rißfraktur führen, schädigen die Teile durch eine Übertreibung der normalen Bewegungsexkursion. Als solche unterscheiden wir:

Digitized by Google

1. die Bewegung des Fußes um eine horizontale frontale im Fußgelenk liegende Achse im Sinne der Beugung (Plantarflexion, Senkung) oder Streckung (Dorsalflexion, Hebung) des Fußes;
2. um eine horizontale sagittale (anteroposteriore) dem Längsdurchmesser des Fußes gleichgerichtete Achse im Sinne der Pronation (Flexion des Fußes fibularwärts) oder Supination (Flexion tibiawärts) des Fußes. Diese Bewegungen werden vielfach auch als Ab- und Adduktion bezeichnet;
3. um eine zur Fußlänge senkrechte, der Längsachse des Unterschenkels entsprechende vertikale Achse, so daß eine Drehung (Rotation) des Fußes nach außen (Fußspitze auswärts = Abduktion Eversion oder nach innen (Fußspitze einwärts) = Adduktion, Inversion erfolgen kann.

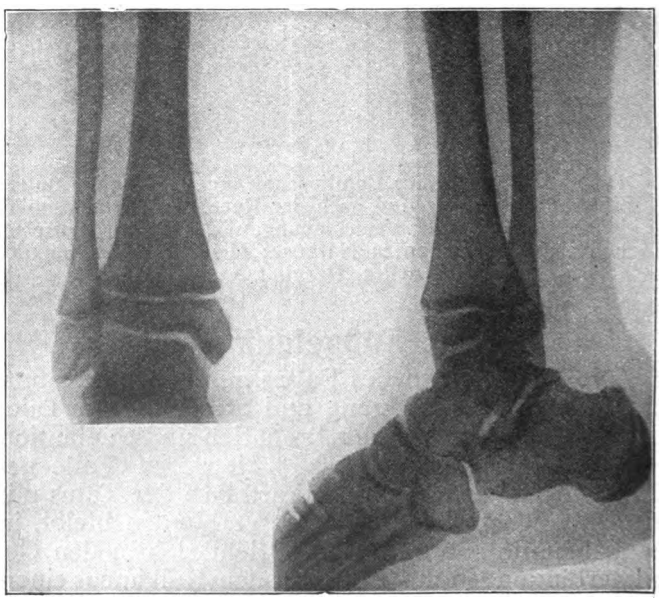

Fig. 416. Traumatische Epiphysenlösung am unteren Ende der Unterschenkelknochen von vorn und von der Seite. 16 j. Bursche. Von vorn sieht man eine geringe Inkongruenz der zusammengehörigen Knochenkonturen der Diaphyse und Epiphyse an der unteren Knorpelfuge; eine ebenso geringe Verschiebung der Epiphyse der Fibula ist nur in der Seitenansicht zu erkennen. Reposition; gutes Resultat.

Digitized by Google

a) **Die Luxationen im Talokrural-Gelenk** Taf. 64.

Das sind die eigentlichen Luxationen des Fußes. Sie können nach vorn (durch übermäßige Dorsalflexion) und nach hinten (durch übermäßige Plantarflexion) vor sich gehen. Die Stellung des Fußes ist so charakteristisch (vgl. Tafel 64), daß die Diagnose ohne Schwierigkeit zu stellen ist. Die Reposition erfolgt durch direkten Druck auf die Tibia nach vorn oder hinten bei gleichzeitiger Flexion in der Richtung, welche zur Entstehung der Luxation führte. Die Fraktur eines Knöchels ist dabei ohne große Bedeutung. Seitliche Luxationen sind ohne Knöchelbrüche nicht möglich.

b) **Die Luxation im Talotarsalgelenk** oder sog. Luxatio sub talo kommt vor nach außen durch übermäßige Pronation, nach innen durch forzierte Supination des Fußes; häufig neben anderen Verletzungen, welche gleichzeitig entstanden. Die Luxation nach vorn oder hinten in diesem Gelenk ist sehr selten. Diagnose zuweilen schwierig; genaue Palpation der Knochenprominenzen, der Nachweis normaler Beweglichkeit im Talokrural-Gelenk, Beachtung der veränderten Form des Fußes, Untersuchung in Narkose, Röntgenbilder führen zum Ziele. Reposition schwierig; sie erheischt jedenfalls volle Erschlaffung der Muskulatur und Anwendung geeigneter Bewegungen unter Zuhilfenahme direkten Druckes; eventuell Operation.

c) **Isolierte Luxatio tali.**

Die Verrenkung des Talus kann nach den verschiedensten Richtungen erfolgen. Der Mechanismus ist kompliziert und nicht völlig klargelegt. Hochgradige Deformität; der Talus ist durchzufühlen. Die Tibia ist der Fußsohle näher gerückt und artikuliert zuweilen direkt auf dem Kalkaneus. — Die Reposition ist schwierig. Wenn sie nicht gelingt, so muß sie hier, wie bei den vorher genannten Luxationen mit Hilfe des Schnittes erzwungen werden; dadurch sind gute Resultate erlangt, obgleich der Talus einen gros-

Digitized by Google

Fig. 417. Normales Fußgelenk und Fußwurzel eines Erwachsenen; seitliche Röntgenaufnahme.

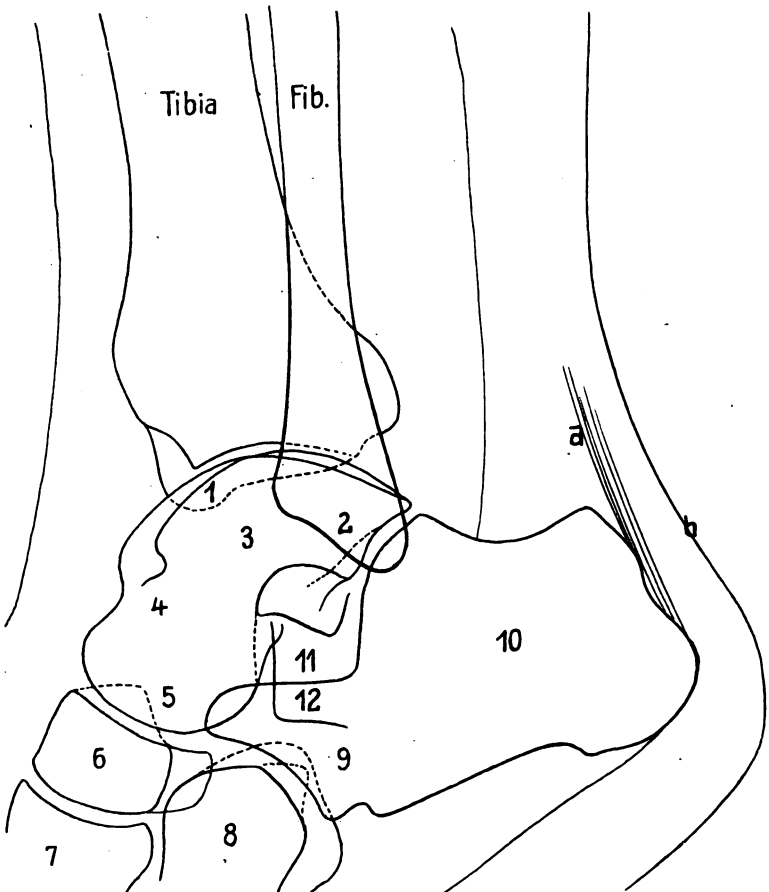

Fig. 418. Erklärungsskizze zu Fig. 417. (Dr. Werner.)

1 Mall. medialis. 2 Mall. lateralis. 3 Corpus tali. 4 Collum tali. 5 Caput tali. 6 Os naviculare. 7 Os cuneif. I. 8 Os cuboideum. 9 Proc. ant. calcan. 10 Corpus calcan. 11 Sinus tarsi. 12 Sustentaculum. a Tendo Achillis. b Cutis.

Digitized by Google

Fig. 417.

Digitized by Google

Digitized by Google

Fig. 419. Fig. 420. Fig. 421.

Fig. 419. Luxatio pedis sub talo nach innen, ganz frisch. Repos. in Narkose. 35 j. Mann.
Fig. 420. Luxatio pedis sub talo nach außen, frisch; Repos. in Narkose. 27 j. Mann.
Fig. 421. Rotationsluxation des Fußes (sub talo) nach außen, 51 j. Mann.

sen Teil seiner Verbindungen und Ernährungswege eingebüßt hat.

7. Der Fuß.

Nicht allein beim Studium der Verletzungen des Fußes, sondern auch bei der Untersuchung einzelner Fälle sollte man ein Fuß-Skelett zur Hand haben; außerdem muß der andere Fuß, wenn er unverletzt ist, in sorgsamster Weise verglichen werden. Bei der Inspektion müssen die beiden Füße einander parallel stehen, so daß sie der Beschauer bei der Betrachtung von vorn und von hinten in seiner Visierlinie sieht. Neben einer exakten, auch das Kleinste berücksichtigenden Palpation ist die Herstellung von

Digitized by Google

Sohlenabdrücken (durch Auftreten auf berußtes Papier, nachher Fixierung mit 5 % Schellacklösung) nützlich.

A. Fraktur der Knochen des Fuß-Skeletts.

Ihre Häufigkeit beträgt etwa 1,5% aller Knochenbrüche.

a) Fraktur des Talus.

Die Fraktur des Talus ist sehr selten eine reine und isolierte, vielmehr mit schweren Verletzungen des Fußgelenkes oder der Fußwurzel verbunden, und in dieser Form nicht so selten. In Verbindung mit Luxationen in der Fußwurzel kommen Infraktionen, Absprengungen und Frakturen des Talus vor. Auch bei schweren Frakturen des Calcaneus sind Brüche des Talus, besonders des Talushalses, beobachtet. Die Erscheinungen sind hauptsächlich von der begleitenden Verletzung abhängig und nicht immer deutlich. Doch weisen sichtbare Formveränderungen des Fußes, Schwellung am Fußrücken, Schmerz bei Druck auf Talushals und -kopf, vorh. Verdickung, Verengerung des Sinus tarsi, Behinderung, besonders der Dorsalflexion, Messungen mit dem Tasterzirkel auf die richtige Diagnose. Ein gutes Röntgenbild ist entscheidend. Therapie nach allgemeinen Regeln.

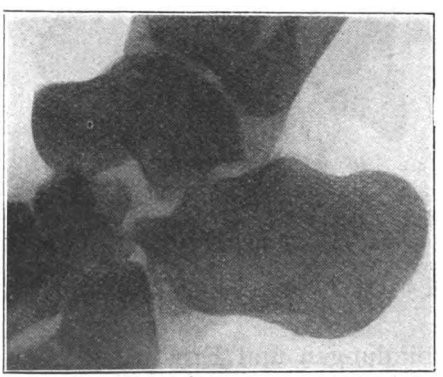

Fig. 422. Luxatio pedis sub talo nach außen. Seitliche R.-Aufnahme.

Digitized by Google

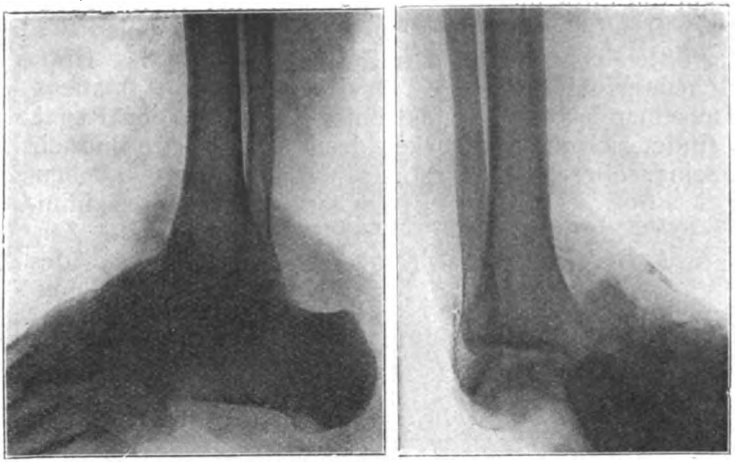

Fig. 423 und 424. Lux. sub Talo bei multipler Verletzung, vgl. Fig. 360; Erwachs. Mann; von einem Auto umgestoßen. Reposition in Narkose, Gipsverband. Heilung. — Ch. Kl. Charité, Berlin.

b) Fraktur des Kalkaneus.

Man unterscheidet den Bruch des Fersenbeinkörpers und den seiner Fortsätze, welche man als Proc. posterior (Tuber calcis, Fersenhöcker), anterior (Capitul. calcanei), medialis (sustentaculum) und lateralis (Proc. trochlearis s. inframalleolaris) unterscheidet.

Der Kompressionsbruch des Kalkaneus entsteht durch Fall oder ungeschickten Sprung



Fig. 425 und 426. Kompressionsbruch des Kalkaneus (künstlich), von oben und von der Außenseite gesehen.

Digitized by Google

auf die Füße meistens in recht typischer Weise; Maurer, Dachdecker, Bergleute, Anstreicher stellen das größte Kontingent. Die Zertrümmerung des Knochens erfolgt durch den Talus, welcher den Kalkaneus auseinandertreibt („Quetschfraktur"). In der Regel findet sich ein Längsbruch des Kalkaneus im Bereich seiner oberen Fläche; in schweren Fällen daneben weitere Bruchlinien, eine wahre Zertrümmerung des Knochens. Symptome: Der Kalkaneus ist verbreitert, abgeplattet und schmerzhaft; die Knöchel, besonders der innere, stehen der Fußfläche (event. dem Fußboden) näher; häufig findet sich Plattfußstellung. Die Beweglichkeit im Talokruralgelenk ist frei, dagegen die in dem Gelenk für Pronation und Supination des Fußes ist eingeschränkt. Zuweilen ist der Bruch doppelseitig.

Fig. 427. Kompressionsbruch des Kalkaneus; 18j. Mann, Fall von hochbeladenem Wagen mit r. Fuß gegen den Boden. Schienenverband; lange Nachbehandlung; bei Entlassung noch nicht schmerzfrei. — Ch. Kl. Charité Berlin.

An älteren und veralteten Fällen ist die Diagnose zuweilen leichter als bei frischen, wegen des Kallus und wegen sekundärer Veränderungen. Neben der Verbreiterung der Ferse (bis zu 2 cm) ist die Ausfüllung der Furchen zu beiden Seiten der Achillessehne durch Ödem, Atrophie der Wadenmuskulatur, starke Beeinträchtigung der Gehfähigkeit, an-

Digitized by Google

dauernde Schmerzhaftigkeit, Stellungsanomalien des Fußes, Tieferstehen der Knöchel charakteristisch.

Diese Fraktur ist viel häufiger, als man früher annahm. Die Fälle wurden verkannt und mit einer schweren Verstauchung verwechselt.

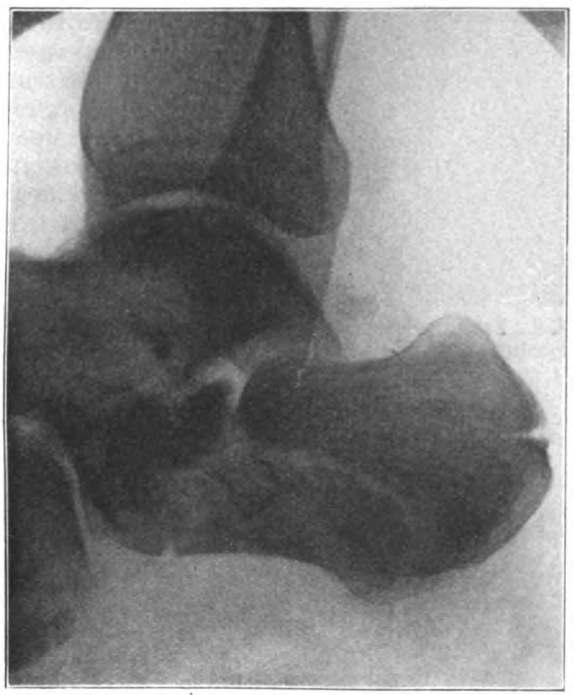

Fig. 428. Kompressionsbruch des Kalkaneus — Chir. Kl. Frankfurt a. M.

Die Prognose ist nicht sehr günstig. Die Funktion des Fußes bleibt oft lange gestört; bei spät erkannten Fällen ist die Arbeitsfähigkeit recht lange, nicht selten dauernd beeinträchtigt. Hiebei ist von Einfluß, daß nach neueren Untersuchungen diese Brüche häufig nicht auf das Fersenbein beschränkt

Digitized by Google

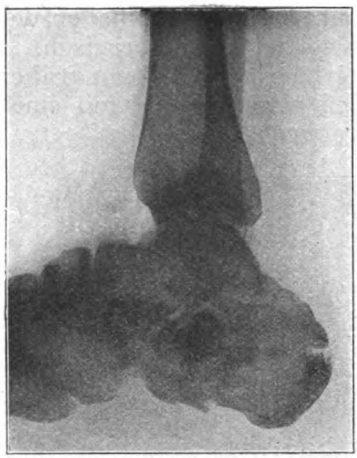

Fig. 429. Fract. calcanei, Kompressionsbruch. Erwachs. Mann, sprang aus dem Fenster der Polizeiwache, ein Stockwerk tief; gerade auf l. Fuß. Schienenverb., später Massage, Heißluft. Heilung.

Fig. 430. Kompressionsbruch des linken Fersenbeines, entstanden durch Fall auf die Füße. Erwachs. Mann. Ansicht von hinten.

sind, sondern daß gleichzeitig benachbarte Knochen (Malleolen, Talushals) beteiligt sein können.

Die **Therapie** hat möglichst für Reposition und langdauernde Fixation des Fußes in guter Stellung zu sorgen, sonst droht ein traumatischer Plattfuß. Eine stärkere Kompression der Ferse dürfte anfangs gefährlich sein (Fettembolie); bei älteren Fällen ist sie nützlich neben Massage und medico-mechanischer Behandlung.

Der Bruch des Fersenhöckers ist nicht häufig; er kommt vor als Rißbruch (durch plötzlichen Zug der Wadenmuskulatur) oder durch direkte Abquetschung, auch als Teilerscheinung bei schweren Kompressionsbrüchen des Fersenbeinkörpers. Das Bruchstück wird durch die Wadenmuskeln nach oben disloziert. Es kann bei flektiertem Knie reponiert und durch Annageln fixiert werden. Verband zunächst in Spitzfußstellung des

Digitized by Google

Fußes bei gebeugtem Kniegelenk. Unter Umständen kann ein gewaltsames Herunterziehen des dislozierten Bruchstückes nötig werden und Fixation durch Annageln nach schräger Durchschneidung der verkürzten Achillessehne und Naht derselben in verlängertem Zustande.

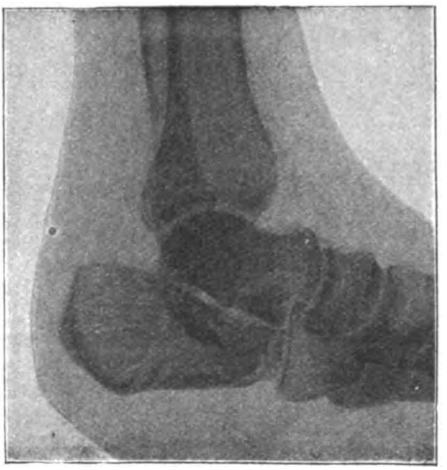

Fig. 431. Kompressionsbruch des Kalkaneus, Röntgenbild. Man sieht die Formstörung in der vorderen Hälfte des Kalkaneus; die Entfernung von oben nach unten ist kleiner als normal. Der Verletzte blieb dauernd geschädigt.

Fraktur des Sustentaculum Tali. Es handelt sich dabei um den Abbruch des bekannten Knochenfortsatzes an der Innenseite des Kalkaneus, welcher den Talus trägt und eine Rinne für die darunter verlaufende Sehne des Flexor hallucis bildet. Dementsprechend heftiger Druckschmerz an diesem Punkt; der Talus rückt

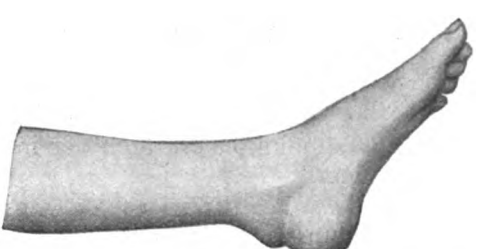

Fig. 432. Fraktur des Fersenhöckers durch Fall auf die Füße; 4 Wochen alt. 48 j. Frau. Das Bruchstück ist stark aufwärts verschoben. Operation; Annagelung. Heilung.

Digitized by Google

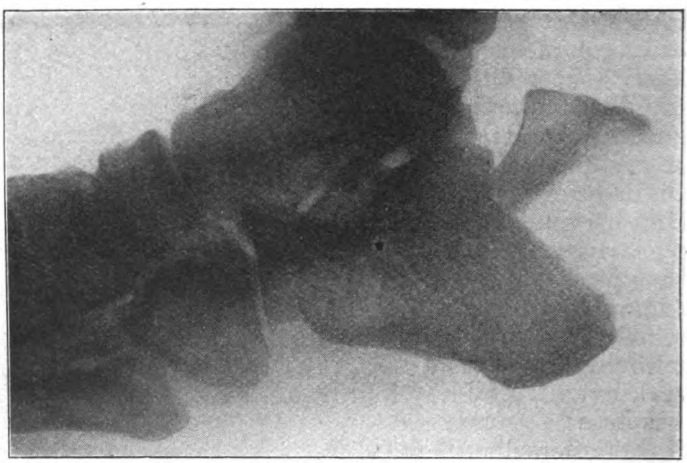

Fig. 433. Rißfraktur des Fersenhöckers, Röntgenbild, 46 j. Mann.

nach innen unten, Valgusstellung des Fußes; Flexion und Extension des Fußes im Talorkruralgelenk ist wenig, aktive Pro- und Supination stark behindert.

Bei älteren Fällen ist eine Verdickung am Sustentakulum (unter dem Malleol. int.) meist vorhanden. An Präparaten findet es sich mit dem hinteren medianen Fortsatz des Talus, zuweilen durch Kallus verschmolzen.

Dieser isolierte Bruch des Sustentakulum ist selten; er kann bei supinierter und bei pronierter Fußstellung erfolgen durch eine heftige Gewalt (Fehltritt auf der Treppe, beim Springen, Sturz vom Pferde. Häufiger ist neben dem Bruch des Sustentakulum der Fersenbeinkörper, auch der innere Knöchel mit gebrochen.

Fraktur des Processus anterior kann eine Teilerscheinung der Kompressionsbrüche des Fersenbeinkörpers sein, kommt jedenfalls nur selten isoliert vor. Das anliegende Würfelbein kann mit verletzt sein.

Digitized by Google

Fraktur des Processus inframalleolaris (trochlearis) ist jedenfalls sehr selten: sie kommt wohl eher durch direktes Absprengen als durch den Zug des Lig. calcaneo-fibulare (Rißfraktur, wie früher angenommen wurde) zustande. Die Peroneussehnen können dabei mit verletzt sein.

Therapie dieser Verletzungen nach allgemeinen Regeln; jedenfalls Fixation des Fußes in normaler Stellung für längere Zeit.

c) Fraktur der übrigen Knochen.

Isolierte Frakturen der übrigen Knochen des Fußskeletts sind selten, und wenn diagnostiziert nach möglichster Reposition (wenn nötig nach blutiger Freilegung des dislozierten Fragmentes) längere Zeit ruhig zu stellen (feste Verbände, später Schienenschuh, auch Extensionsbehandlung ist nützlich).

Frakturen an den Metatarsalknochen sind, wie neuere Untersuchungen (Kirchner u. a.) ergeben haben, viel häufiger als früher angenommen wurde. Namentlich hat sich mit Hilfe der Röntgenuntersuchung herausgestellt, daß die nach leichter Verletzung entstehende Schwellung des Fußes („Schwellfuß" bei Soldaten) in vielen Fällen auf der Fraktur eines Metatarsalknochens beruht; es ist überraschend, welche geringfügigen Verletzungen des durch den Stiefel geschützten Fußes genügen (Stoß gegen die Fußsohle oder in der Längsachse des Fußes, z. B. beim Marschieren, zumal auf unebenem, hartgefrorenem Boden usw.), um die isolierte Fraktur eines Metatarsus herbeizuführen. Häufiger entstehen diese Frakturen durch direkte Gewalt, eventuell mit Weichteilverletzung. Vgl. die Abbildungen.

Isolierte Frakturen der Phalangen kommen nicht selten vor.

Diagnose nicht schwierig; Bestätigung mit Hilfe der Röntgenstrahlen.

Digitized by Google

Fig. 434. Normaler Fuß (Fußwurzel und Mittelfuß) eines Erwachsenen. Röntgenaufnahme von oben.

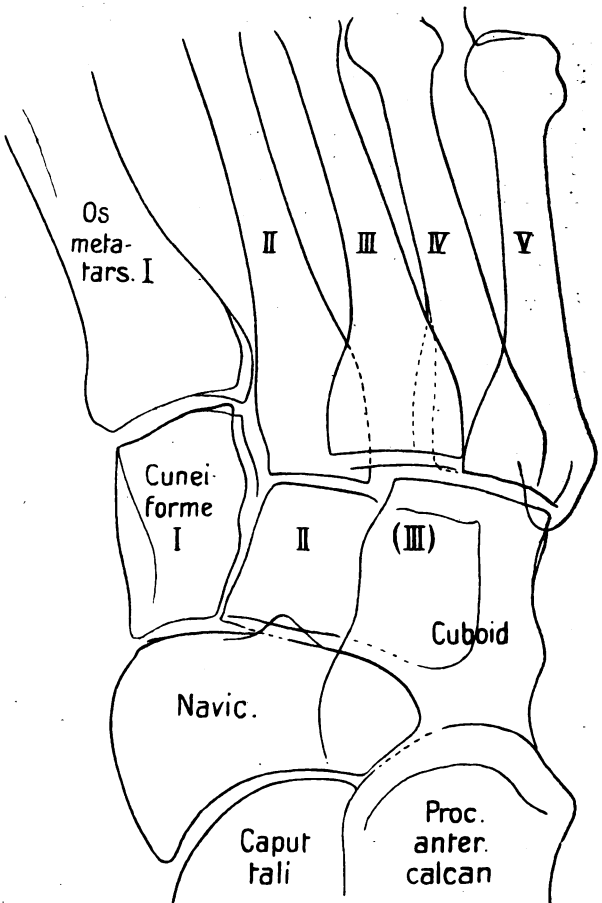

Fig. 435. Erklärungsskizze zu Fig. 434. (Dr. Werner.)

Die Behandlung aller dieser Brüche geschieht nach allgemeinen Regeln.

Digitized by Google

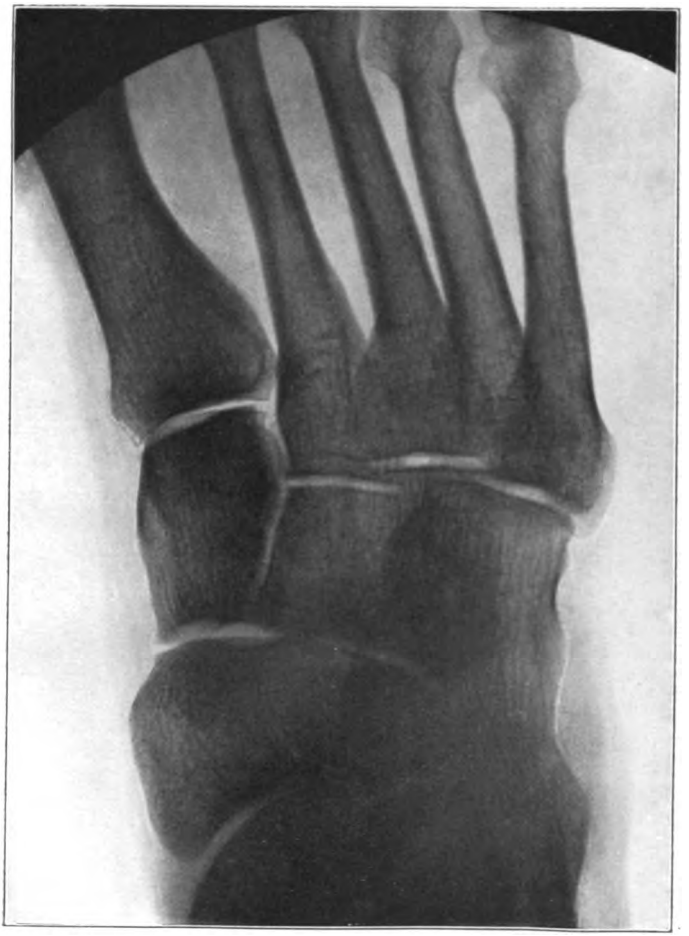

Fig. 434.

Digitized by Google

Digitized by Google

Fig. 436. Fraktur des Metatarsus, Röntgenbild. 20j. Matrose verletzte sich beim Marschieren; typischer „Schwellfuß". Querbruch in der Mitte der Metatarsi II und III ohne seitliche Verschiebung, jetzt in Heilung; deutliche Kallusbildung.

B. Luxationen.

In diesen Fällen ist die Röntgenuntersuchung von größtem Wert; man sollte dieselbe in der Anfangszeit nicht unterlassen, weil die Schwellung nur sehr langsam schwindet, und indessen der für eine Reposition geeignete Zeitraum vorübergeht.

a) **Luxation der Fußwurzelknochen** ist eine seltene Verletzung, aber häufiger als früher angenommen.

Am häufigsten sind die Luxationen in den Gelenkverbindungen des Talus mit der Fußwurzel, die

Digitized by Google

Fig. 437. Fract. metatarsi I, 28 j. Mann; Auffallen einer Schiene. — Ch. Kl. Würzburg.

Fig. 438. Fractura Metatarsi V, Röntgenbild. 24 j. Mann.

Digitized by Google

sog. Luxatio pedis sub talo; vergl. S. 447. Sehr selten sind die Luxationen im sog. Chopartschen Gelenk, die sog. Luxatio mediotarsea. Übrigens sind auch Luxationen einzelner Tarsalknochen und mehrerer solcher in verschiedener Kombination beobachtet, nicht selten in der Form der Subluxation. Die **Diagnose** gelang früher meistens erst nach Ab-

Fig. 439. Fract. metatars. II. III, frisch. Röntgenbild. Chir. Kl. Kiel.

Fig. 440. Fract. metatars. I. II., frisch. Röntgenbild. Chir. Kl. Kiel.

schwellung der Teile, welche durch Massage, hohe Lage, Kompression zu beschleunigen war, durch sorgfältige Palpation. Mit Hilfe der Röntgenuntersuchung ist die Diagnose jetzt sofort zu stellen. Die **Reposition** kann sehr schwierig sein, muß aber baldigst erzwungen werden, wenn nötig durch Operation. Zum Zweck der Reposition ist mit allen Mitteln eine Vergrößerung der Lücke anzustreben, aus welcher der Knochen hervorgetreten ist. Fixation des

Digitized by Google

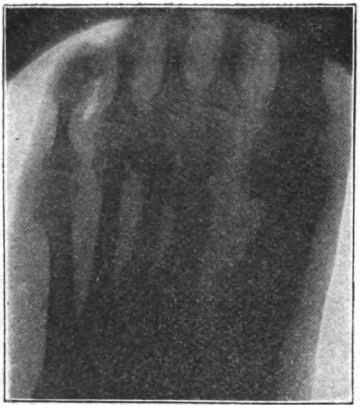

Fig. 441. Fract. metatarsus. I. II., m. Dislokation geheilt. Röntgenbild. Chir. Kl. Kiel, Prof. Anschütz.

Fig. 442. Fraktur der großen Zehe, Röntgenbild. 30j. Mann. Auffallen eines 100 Pfd.-Gewichtes auf den Fuß. Fraktur und Hautabschürfungen der großen Zehe, und Fraktur an der Nagelphalanx der 2. Zehe. Heilung; doch langandauernde Schwellung.

oder der reponierten Knochen, wenn nötig durch Knochennaht oder durch Annagelung. In veralteten Fällen palliative Fürsorge (feste Sohle nach Gipsabguß usw.) oder Exstirpation (partiell oder total).

b) **Luxation der Metatarsalknochen** d. i. im sog. Lisfrancschen Gelenk kommt besonders in der Form vor, daß mehrere oder alle Metatarsi auf den Fußrücken disloziert sind. Dabei findet sich der abnorme Knochenvorsprung am Fußrücken; der Fuß zeigt die Form des Pes excavatus, einen Spitzfuß vortäuschend. — Die plantare Luxation ist sehr selten; häufiger dagegen eine seitliche Luxation. **Reposition** schwierig, event. an jedem Knochen einzeln vorzunehmen. Sie gelingt höchstens bei frischen Fällen; bei veralteten event. operative Hilfe.

Digitized by Google

c) **Luxation der Zehen.**

Diese Verletzungen verhalten sich analog, wie die Luxation der Finger, sind übrigens natürlich viel

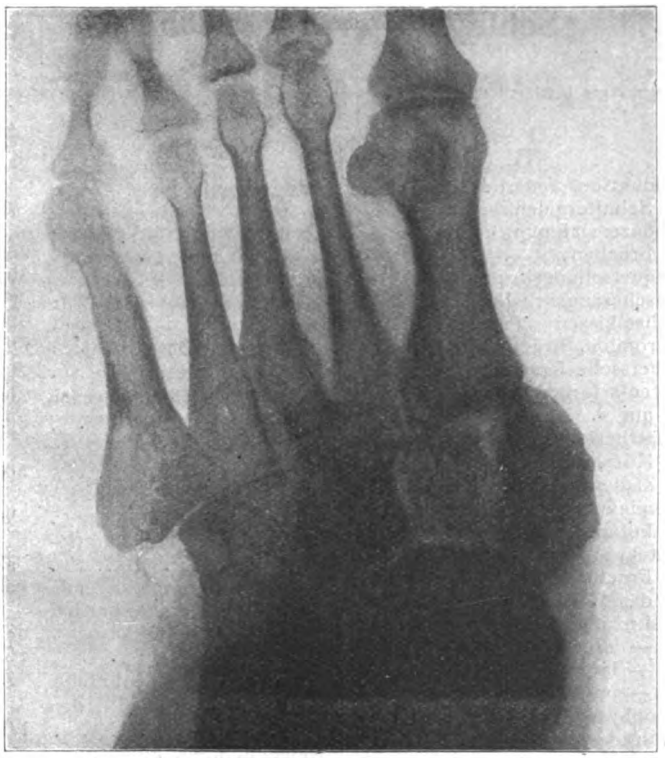

Fig. 443. Luxation im Lisfrancschen Gelenk; mehrere Wochen alt; Röntgenbild. — 52 j. Mann. Verletzung durch schwere Eisenplatten, welche Oberschenkel und Fuß trafen.

seltener als diese. Durch forzierte Dorsalflexion kommt die Verrenkung der Phalanx nach oben zustande. Die **Diagnose** ist leicht und die **Reposition** durch Verschieben der dorsal flektierten Phalanx zu bewerkstelligen.

Digitized by Google

Schlagwörter-Verzeichnis.

Verletzungen bestimmter Teile von Knochen suche man unter dem Stichworte des betr. Knochens.

A.

Abduktion, federnde, bei Schultergelenkluxation 173
Abduzenslähmung bei Basisbrüchen 120
Abquetschungsbruch . . 10
Abscherungsbruch . . . 10
Achselkissen . . . 162, 194
Akromion, Brüche des . 168
Alberssche Kragenschienen 193
Alveolarfortsatz, Frakturen am 128
Anästhesien der gelähmten Körperteile bei Wirbelsäulenfraktur 141
Anspießung der Haut, subkutane 28
Antebrachium, Fraktur des 244
— Fractura supracondylica des 246
— Luxatio anterior des . 237
— — divergens des . . 238
— — lateralis des . . . 235
— — posterior des. . . 231
Apophysenbrüche . . 91, 92
Arans Gesetz 114
Arbeitsfrakturen 6
Arthritis deformans bei Tibia-Fraktur 400
Arthrotomie bei Daumenluxation 295
Atlas, Luxation des . . 151
Atrophie, senile 6
Augengegend, Blutunterlaufung der, bei Frakt. in der vordern Schädelgrube 118

B.

Bänderhemmung der Gelenke. 96
Becken, doppelter Vertikalbruch am 305
Beckenbrüche . . 297, 301
— Décollement traumatique bei 306
Beckenluxationen . . . 301
Beckenrandbrüche . . . 302
Beckenring-Biegungsbruch 304
Beckenringbrüche . . . 303
Beckenvenen, Zerreißung der 306
Behandlung bei Knochenbrüchen, Dauer der . 90
— der Frakturen, funktionelle 53
— — — immobilisierende 53
Beinlänge, Messung der, bei Oberschenkelfraktur . 352
Berstungsbrüche 117
Beruf und Knochenbrüche 20
Beugungsluxationen der Halswirbel. 149
Beweglichkeit, abnorme . 21
Bewegungen, passive, bei Brüchen 88
— passive, nach Luxationen 102
Bewegungsexkursion, normale, im Fußgelenk . 445
Bewegungsschmerz . . . 30
Biegungsbrüche . . 7, 8, 117
Bindenstücke, elastische . 75
Bindenzügel 65

Digitized by Google

Blasenlähmung nach Wirbelfrakturen 141
Blut, Hyperämie 45
Bluterguß 28, 43
— im Gelenk, Entfernung durch Punktion . 253, 385
Blutgefäße, Verletzungen der, bei Frakturen . . 43
Blutung aus der Nase bei Brüchen der Siebbeinplatte 119
— aus dem Ohr bei Frakturen der mittleren Schädelgrube 119
Blutunterlaufung der Augengegend bei Frakt. der vorderen Schädelgrube 118
Brand nach subkutaner Fraktur 61
Brandblasen bei Frakturen 38
Brüche s. Frakturen
Bruchformen, kombinierte 15
Bruchlinien 4
Bruchschmerz 28
Bruchspalt 3
Bruchstücke, Aneinanderreiben der 45
Brustbein-Frakturen . . 154
Brustwirbel, Luxation der 151
Bügel zur Drahtextension 81

C.

Calcaneus s. Fersenbein .
Capitulum humeri, Intraartikuläre Absprengung des 225
Caput femoris, Luxatio centralis des 303
Christens Rechtwinkelapparat 196
Collum scapulae, Brüche am 167
Commotio cerebri bei Schädelfraktur . . . 121
Compressio cerebri bei Schädelfraktur . . . 112
Contrecoup, Begriff des . 112
Contusio cerebri bei Schädelfraktur . . . 122
Coopersche Methode bei Luxatio humeri . . . 178
Corpus mobile s. Gelenkmaus
Coxa vara durch Läsion des oberen Femurendes 336, 339
Cubitus valgus . . 222, 228
— varus 228

D.

Darmbeinschaufel, isolierte Fraktur der 302
Daumen, Knopflochmechanismus bei Luxation des 294
— Luxation im Karpometakarpalgelenk des . . 290
— Luxation im Metakarpo-Phalangealgelenk des . 291
— Repositionshindernisse bei Luxation des . . 295
— typische Luxation des 292, 296
Décollement traumatique . 306
Deformität 23
Delirium tremens bei Frakturen 49
Depression d. Bruchstücke bei Schädeldachfraktur 108, 110
Dérangement interne (Ellbogen) 240
Diagnose der Frakturen . 35
Diastase 24, 110
Dislokation 23, 25
— durch Muskelzug . . 127
Distensionsluxationen . . 97
Distorsio 96
Distraktionsklammern nach Hackenbruch 68, 196, 364, 368, 419
Dittelsche Stangen . . . 365
Dornfortsatz, Fraktur des 146
Drahtextension 80
Drahtgitterschienen . . 63
Druckbrand nach subkutaner Fraktur 61
Dupuytrenscher Schienenverband 438

Digitized by Google

E.

Einkeilung der Fragmente bei Humerus-Fraktur . 188
Einkeilungsbruch . . . 13
Einknickung 3
Einwicklung, zirkuläre . 246
Ellbogen, Intraartikuläre Verletzungen des . . 240
— -Luxationen 230
— normaler (Röntgenbild) 210
Embolie bei Frakturen . 42
Epikondylen, Lage der, zur Olekranonspitze . . . 207
Epikondylenlinie 212
Epikondylus-Abriss . . . 224
Epiphyse, knorpelige . . 250
Epiphysenbrüche . . . 91
Epiphysenlinien, normaler Verlauf am Ellbogen . 374
Epiphysentrennungen, traumatische 5, 92, 189, 197, 216, 283, 341, 371, 374, 403
Extensionsbehandlung der Frakturen 54
Extensionsfraktur . . . 213
Extensionsschiene . . . 444
Extensionsverband . . 59, 70
Extensionsverbände, tragbare 75
Extensionsverfahren von Zuppinger 76

F.

Fazialisparalyse bei Basisbrüchen 120
Federnde Fixation bei Luxationen 98, 99
Federzugverband für Oberarmbrüche 202
Femur, Fractura infratrochanterica 343
— — supracondylica 343, 369
Femurdiaphyse, Frakturen der 347
— — —, bei Kindern . . 347
— rekurvierte Stellung an der Frakturstelle 349, 351
Femurende, Absprengungen vom überknorpelten 394
— Frakturen am unteren 368
— Frakturenentstehung am oberen 322
— traumatische Epiphysentrennung am unteren 371, 374
Femurkondylen, Schräg- und T-Bruch der . . 373
Femurkopf, Lage des, bei Hüftgelenk-Luxationen 312
Femurschaft, Fraktur unterhalb des Trochanters 343
Fersenbein, Extensionsschiene bei Fraktur des 444
— Fraktur des 451
— Kompressionsbruch des 451
Fersenhöcker, Bruch des . 454
Festigkeit der Knochen . 5
Fettembolie bei Frakturen 41
— der Lungen bei Beckenbrüchen 306
Fibula, isolierte Fraktur am oberen Ende . . 404
— — — am unteren Ende der 443
— Luxation des Capitulum 424
— typischer Biegungsbruch der 428
Fibulaschaft, isolierte Fraktur des 424
Fibula und Tibia, Doppelbruch in der Diaphyse 405
— Doppelbruch am unteren Ende 424
— Epiphysenlösung am unteren Ende der . . 442
— normale untere Epiphysenlinien der . . 430
— supramalleoläre Fraktur beider . . . 425, 428
„Filzschuh“ nach Többen 415, 416
Finger, Frakturen an den 285
— Luxationen an den 290, 298
Fissuren 3, 107
Flexionsfraktur 213

Digitized by Google

Flexor pollicis longus, Verhalten der Sehne des, bei Daumenluxation . 295
Fractura mandibulae . . 127
Fragmente, Reiten der . 48
Frakturen, besondere . . 15
— Diagnose der 35
— direkte und indirekte . 4
— einfache (oder subkutane) 1
— eingekeilte 21
— Erscheinungen bei frischen 21
— Erstuntersuchung der . 31
— fortgesetzte . . 113, 114
— funktionelle Behandlung 53
— Gewalteinwirkung bei 5
— gleichzeitige, mehrerer Knochen 4
— immobilisierende Behandlung 53
— komplizierte 1, 2
— — des Schädeldaches 110
— und Lebensalter . . . 5
— Mechanismus der Entstehung 6
— mehrfache, desselben Knochens 4
— operative, blutige Freilegung der 57
— patholog. 1
— Prognose der . . . 49
— durch Scherung . . . 10
— Therapie der 52
— typische 20
— ungünstig geheilte . . 93
— Untersuchung der . . 31
— Vereiterung einer subkutanen 49
— Verlauf und Heilungsvorgang der 36
— vollständige und unvollständige 3
— Zustandekommen der . 19
Frakturbehandlung, funktionelle 82
Frakturhämatom . . . 28
Frakturheilung, deforme; nachträgliche, allmähliche Besserung . . . 51
Funktionsstörung bei Fraktur 30
Fuß, Frakturen des . . 450
— Luxationen des . . . 431
— Subluxation nach hinten bei typischem Knöchelbruch 430
Fußgelenk, normales (Röntgenbild) . 434, 448, 458
— normale Bewegungsexkursion im 445
Fußknöchel s. Knöchel .
Fußsohlenabdrücke, Herstellung der 450
Fußwurzel, normale (Röntgenbild) . . . 448, 458
Fußwurzelknochen, Luxation der 459

G.

Gefäße, Verletzung der großen, bei Schlüsselbeinbruch 164
Gehgipsverbände 361, 367, 368, 418, 420
Gehirndruck bei Schädelfraktur 122
Gehirnerschütterung bei Schädelfraktur . . . 121
Gehirnquetschung b. Schädelfraktur 122
Gehschiene von H. O. Thomas 361, 365
Gehverbände bei Frakturen 67, 416
Gelenk, Bluterguß im, bei Brüchen. . . . 253, 381
Gelenkanästhesie . . . 101
Gelenkfrakturen 28, 91, 93. 219, 253, 381
Gelenkmaus . . . 393, 395
Gipsschere 66
Gipsschienen 63, 65
Gipsverband, artikulierter 67
— mit Distraktionsklammern 68

Digitized by Google

Gipsverband nach Gläßner 193, 196
— und Schraube . . . 87
Gipsverbände, zirkuläre, b. Frakturen . . . 62, 64
Gläßners Gipsverband 193 196
Glissonsche Schwinge . . 143

H.

Haare zwischen den Fragmenten bei Schädeldachfrakturen . . . 111
Hackenbruchsche Distraktionsklammern 68, 196, 364, 368, 419
Halswirbelsäule, Fraktur der 133, 135
— gesunde 142
— Luxation der 149
Hämarthros bei Gelenkbrüchen 28
Hämothorax bei Rippenbrüchen 153
Hand, Luxation im Radiokarpal-Gelenk . . . 284
Handgelenk, Frakturen und Luxationen am . . . 269
— normales, von vorn (Röntgenbild) . , . 282
— —von der Seite (Röntgenbild) 286
Harnblase, Verletzung der, bei Schambeinbrüchen 305 307
Harninfiltration bei Bekkenbrüchen 307
Harnröhre, Verletzung der, bei Schambeinbrüchen 305, 306
Harzsprayverfahren . . . 72
Hautemphysem, traumat., nach Fraktur des Proc. mastoideus 120
— traumatisches, bei Rippenbrüchen 153
Hebel-Extensionsverband 230
Hebelstreckverband 84, 85, 86
Heftpflaster-Extensionsverband 71
Heftpflasterstreifenverband bei Knöchelbruch nach Lexer 441
Heftpflasterverband mit eingeschaltetem Gummistück 163
— Sayrescher . , . . 161
Heusners Harzsprayverfahren 72
Heusnerscher Klebeverband bei Wirbelsäulenfraktur 144
Hirn s. Gehirn
Hirnsubstanz, Entleerung von, bei Schädelbrüchen 119
Hirsespreukissen . . . 143
Hohlpolster 67
Hüftgelenk, Luxation nach hinten 309
— — nach oben . . . 321
— — nach vorn 316
— — nach unten . . . 321
— normales (Röntgenbild) 320
Hüftgelenkpfanne, isolierte Fraktur der . . . 303
Humerus, Aeußere Konturlinie bei Luxation des 174
— Capitulumabsprengung am 225
— Extensionsfraktur am . 213
— Flexionsfraktur am . 213
— Fraktur am Collum anatomicum . . 185, 186
— Fraktur am Collum chirurgicum . . 185, 188
— Fractura condyli externi des 220
— — condyli interni des 222
— — diacondylica des . 215
— — der Epikondylen des 222, 224
— — epicondyli medialis des 224, 240
— — obliqua externa des 220
— — — interna des . . 222
— — processus cubitalis (articularis) des . . . 215
— — supracondylica des 209
— — transtubercularis des 197

Digitized by Google

Humerus-Fraktur des Tuberculum majus oder minus 202
— — Einkeilung der Fragmente bei 188
— — Methoden zur Behandlung 192
— Verletzung der Kubital-Gefäße bei . . . 215
— — — des N. medianus bei 214
— — — des N. radialis bei 214
— intraartikuläre Verletzung 187
— Luxatio axillaris des . 183
— — infraglenoidalis des . 171, 183
— — infraspinata des . 184
— — praeglenoidalis des 169
— — retroglenoidalis des 184
— — subacromialis des . 184
— — subclavicularis des 169
— — subcoracoidea des 169, . 170, 171, 174, 184
— — supracoracoidea des 182
Humerus-Luxation mit gleichzeitiger Fraktur des Collum humeri . 182
— — mit gleichzeitiger Fraktur des Tuberc. majus 182
— habituelle Luxation des 180
— Luxation nach hinten . 184
— — — unten 183
— — — vorn 169
— veraltete Luxation des 180
— Nebenverletzungen bei Luxation des 176
— Repositionsverfahren bei Luxatio subcoracoidea des. 175
— Torsionsbruch des . . 209
— Usur des . . . 181, 184
Humerusende, Frakturformen am unteren . 213
— Schrägbrüche am unteren. 218, 228
— traumatische Epiphysentrennung am oberen 189, 197
Humerusende, traumatische Epiphysentrennung am unteren 216
Hyperämie, venöse . . . 45
Hyperämisierung, aktive . 45

I.

Impression bei Einbruch der oberen Tibia-Gelenkfläche 398
Impulsion bei Luxatio humeri 178
Infraktion 3
Infraktion, unvollständige 4
Interkarpalgelenk, Luxation im 290
Interphalangealgelenke, Luxation in den . . . 300
Interposition 237, 240, 260, 295, 348
Interposition bei Patellafraktur 385
— von Weichteilen bei Luxationen 104

J.

Jochbein-Frakturen . . . 126
Jodtinktur 45

K.

Kahnbein 285
Kalkaneus s. Fersenbein
Kallus 38
Kallus-Bildung 29
— — verlangsamte . . 44
— definitiver 41
— intermediärer 39
— parostaler 40
— provisorischer . . . 41
— -Verschmelzung . . . 250
Kapselriss 96, 97
Karpalknochen, Brüche der 285
Karpometakarpalgelenke, Luxation in den . . 290
Kieferfrakturen 126
(s. a. Unter- u. Oberkiefer)
Klavikula s. Schlüsselbein
Klebeverband, Heusnerscher, bei Wirbelsäulenfraktur 144

Digitized by Google

Kniegelenk, Gelenkmaus im 393
— Luxation im 374
— normales (Röntgenbild) 300, 392
— partielle Verödung des, bei Patellarfraktur . . 385
— Varus- bezw. Valgusstellung im 373
Kniescheibe s. Patella
Knöchelbruch 427
— Abriß von Knochenteilen bei 433
— doppelter 441
— typischer . . . 428, 429
— — komplizierter . . 432
Knöchel-Verrenkungsbrüche 427, 432
Knöchel-Verstauchungsbrüche 427
Knochenatrophie . . . 44
Knochenbrüche s. Frakturen
Knochenhemmung der Gelenke 96, 190
Knochenmark 38
Knochennaht 57, 253
— sekundäre, bei Fraktur der Patella 391
Knopfloch-Mechanismus am Daumen 294
Knorpelstückchen, Aussprengung von, am Femurende 394
Kochersches Rotationsverfahren bei Luxatio humeri 178
Kompressionsbruch . . . 13
— der Wirbelsäule . . . 148
Konsolidation der Fraktur 38
Kontraextension . . . 74, 351
Kontrafissur 112
Kopf, Luxation des . . 151
Kragenschiene nach Albers 193
Krepitation bei Brüchen 22, 381
Kreuzsteißbein, Querfrakturen des 302
Kubital-Gefäße, Verletzung bei Humerus-Fraktur . 215
Kyphose, traumatische . 137

L.

Lähmung, ischämische . 63
Längsbrüche 4
Lebensalter und Frakturen 5
Lendenwirbel, Luxation der 151
Lexerscher, Heftpflasterstreifenverband bei Knöchelbruch 441
Ligamentum interosseum . 248
Liquor cerebro-spinalis, Ausfluß bei Basisfraktur 119
Lisfrancsches Gelenk, Luxation im 462
Lokalanästhesie 31
Lumbalpunktion bei Basisbrüchen 120
Lungen, Fettembolie der, bei Beckenbrüchen . . 306
Luxatio 96
— pollicis 292
Luxationen, Allgemeines über 96
— blutige Reposition von 104
— mit Fraktur kompliziert 100
— habituelle 102
— Irreponibilität von . . 104
— Nebenverletzungen bei 100
— offene, komplizierte . 100
— regelmäßige 98
— Reposition der . . . 100
— unregelmäßige . . . 99
— veraltete 104

M.

Malgaignesche Klammer . 389
— Schraube 412
Malleolarfraktur, Extensionsschiene bei 444
Mark-Kallus 38
Massage bei Brüchen . . 88
Massage bei Luxationsbehandlung 102
Mastisolverband 72
Meißelfraktur des Radius 259
Messung bei Frakturuntersuchung 32
Metakarpalknochen, Brüche der 285

Digitized by Google

Metakarpo-Phalangealgelenke, Luxation in den 291, 298
Metallschienen, biegsame 63
Metatarsalknochen, Frakturen der 457
— Luxation der 462
Metatarsusfraktur, Extensionsschiene bei . . . 444
Middeldorpfscher Triangelverband 194
Mittelfuß, normaler (Röntgenbild) 458
Mittelstellung der Gelenke 52
Modellverband 68
Muskelarbeit, aktive, bei Brüchen 89
Muskelhemmung der Gelenke 96
Muskulatur, Spannung der im Bereiche der Frakturen 52, 55, 76
Myelitis nach Wirbelfrakturen 141

N.

Nachbehandlung der Knochenbrüche 88
— medikomechanische bei Brüchen 90
Nägel in die Bruchenden 45
Nagelextension nach Steinmann und Codivilla 78, 440
Narkose 31, 101
Nasenblutung bei Brüchen der Siebbeinplatte . . 119
Nasenknochen, Fraktur der 126
Nearthrose . . . , 104, 241
Nearthrose nach Humerus-Luxation 180
Nekrose 41
Nervenläsion bei Basisfraktur 120
Nervenverletzungen bei Frakturen 43
— bei Wirbelkörperfrakturen 138
Nervus(i) medianus, Verletzung bei Humerus-Fraktur 214
— olfactorii. Zerreißung der, b Basisbrüchen 120
— radialis 204
— — Verletzung bei Humerus-Fraktur . . . 214
— — — des, bei Frakturen des Humerusschaftes 203
Neugeborene, Oberschenkelfraktur bei . . . 358

O.

Oberarm s. Humerus . . 174
Oberarmbrüche, tiefe, Methoden zur Behandlung 228
Oberkiefer-Frakturen . . 126
Oberschenkelfraktur . . 335
— am oberen Ende . . 322
— Heilung in rekurvierter Stellung . . . 349, 351
— Kontrolle der Bruchstelle bei 352
— Messung der Beinlänge bei 352
— im Trochantergebiet . 342
Oberschenkelluxation nach hinten 314
— typische Formen . . 315
Okulomotoriuslähmung bei Basisbrüchen . . . 120
Olekranon, Fraktur des . 251
Olekranonspitze, Lage der Epikondylen zur . . 207
Os naviculare, Fraktur des 287
Osteoklast 95
Osteoplastische Verschiebungen zur Deckung von Schädeldefekten . 111
Osteoporose 328
Osteopsathyrosis 1

P.

Patella, Adhäsion der, an der vorderen Femurfläche 385

Digitized by Google

Patella, Bluterguß bei Fraktur der 381
— direkte Frakturen der 378, 382
— habituelle Luxation der 377
— indirekte Frakturen der 378
— Knochennaht bei Fraktur der 391
— Luxation der nach außen 375, 376, 379
— operatives Verfahren bei Fraktur der 386
— Quadrizepsatrophie nach Fraktur der 384
— Querbrüche der . 382, 383
— Refrakturen der . . 393
— Sternbrüche der . . 383
— subkutane Naht der . 387
— ungünstige Vorkommnisse nach Fraktur der 391
— vertikale Luxation der 375, 377
— Verwachsung des oberen Bruchstückes nach Fraktur der 391
— vollständige Umdrehungs-Luxation der 375, 378
Patellarfragmente, Klaffen der 381
Pendelmethode nach Simon bei Luxatio humeri 178
Periost 38
Periost-Kallus 38
Phalangen der Finger, Brüche der 288
— der Zehen, isolierte Frakturen der . . . 457
Pleurakuppel, Verletzung der, bei Schlüsselbeinbruch. 164
Plexus brachialis, Verletzung bei Schlüsselbeinbruch 164
Pneumonie, hypostatische, bei Frakturen . . . 42
Pneumothorax bei Rippenbrüchen 153
Portscher Triangelverband 197
Processus anterior, Fraktur des 456
Processus coracoideus des Schulterblattes. Brüche des 168
— coronoideus, Fraktur des 130, 254
— inframalleolaris (trochlearis) Fraktur des . 457
— mastoideus, traumat. Hautemphysem nach Fraktur des 120
— obliqui, Fraktur der . 146
— transversi, Fraktur der 146
Prognose der Frakturen . 49
Pseudarthrose . 241, 331, 350
— fibröse und wahre . . 46
— nach Humerusfrakturen 206
Punktion von Blutergüssen im Kniegelenk . . . 385

Q.

Quadrizeps, Atrophie nach Kniegelenkbruch . . 384
Quadrizepssehne, Ruptur der 380
Querbrüche 4
Quetschungsbruch . . 13, 452

R.

Radio-carpal-Gelenk, Luxation der Hand im . 284
Radius-Diaphyse, Fraktur der 260
— Epiphysen, Fraktur der unteren 261, 263
— wahre Trennung am unteren Ende . . . 283
Radius, Fractura capituli et colli des 258
Radius-Lähmung . . . 221
— Luxation des 238
— Meißelfraktur des . . 259
Rechtwinkelapparat nach Christen 196
„Recken" bei Frakturen . 75
Refrakturen der Patella . 393
Reibegefühl 22
Reiten der Fragmente . . 48
Reposition, blutige, von Luxationen 104

Digitized by Google

Reposition der Bruchstücke 55
— der Fraktur 60
— von Luxationen . . . 100
Retention der Fragmente 58
Rindenepilepsie 112
Rippenbrüche 152
Rippenknorpel, Frakturen der 154
Rippenluxationen . . . 154
Rißbruch 15, 264
Röntgenbild 25
Röntgenstrahlen, Untersuchung mit 33
Röntgenuntersuchung bei Wirbelfrakturen . . . 140
Roser-Nélatonsche Linie 311, 316, 333
Rotationsluxation der Halswirbel 149
Rotationsverfahren nach Kocher bei Luxatio humeri 178
Rückenmarksverletzungen bei Wirbelkörperfrakturen 138

S.

Sayrescher Heftpflasterverband bei Schlüsselbeinbruch 161
Schädel, Elastizität des . 106
Schädelbasis-Frakturen . 112
— — indirekte 113
Schädeldach 106
Schädeldach-Fraktur, Depression der Bruchstücke 108, 110
— — komplizierte Brüche des 110
Schädeldach, Schußverletzungen des. . 107, 109
Schambogen, Frakturen am 302
Schenkelhalsbrüche 323, 326, 327, 334
— Einkeilung bei . 326, 334
— unvollständige . . . 336
Schienen an den Zähnen bei Kieferfrakturen . . 129
Schienenschuh 438
Schienenverband, Dupuytrenscher 438
Schlauchbinde 64
Schlitten, Volkmannscher 351
Schlüsselbein-Frakturen . 156
— — typische . . 159, 160
— -Luxationen 165
— Luxation des akromialen Endes . . . 165, 166
— — des sternalen Endes 161, 165
Schrägbrüche 4, 218
Schrägbruch, äußerer 220, 224
— innerer 222, 223
Schraube und Gipsverband 87
Schulterblatt, Absprengung am Pfannenrand . . 168
— Frakturen des . . . 167
Schultergelenk, Luxationen des 169
— habituelle Luxation des 180
— normales (Röntgenbild) 158
Schulterwölbung 172
Schußfrakturen . . . 17, 18
Schußverletzungen des Schädeldaches . 107, 109
Schutzverband bei Frakturen 62
Seitenzüge 74
Semiflexion . . 55, 76, 355
Semilunarknorpel, Ruptur des inneren 394
— Verletzung der . . . 396
Siebbeinplatte, Brüche der 119
Simonsche Pendelmethode bei Luxatio humeri . 178
Sohlenabdrücke, Herstellung der 450
Spannbügel 80
Spina scapulae, Brüche der 167
Spiralbrüche 4
Splitterbruch 4
Spondylitis, traumatische 140, 164
Spontanfrakturen . . . 1
Spontanluxationen . . . 96
Sport und Knochenbrüche 20

Digitized by Google

Sprunggelenk, Luxationen im 431, 447
Stauchungsbruch . . . 13
Stauchungsschmerz . . . 30
Stiefelzug nach Rücker-Grune 415, 416
Stückbruch 4
Supinationsstellung des Unterarms beim Frakturverband . . . 248, 250

T.

Tabula externa des Schädeldaches 107
— interna 106
— — des Schädeldaches . 108
Talokruralgelenk s. Sprunggelenk
Talotarsalgelenk, Luxation im 447
Talus-Fraktur 450
— — Extensionsschiene bei 444
Talus, Fraktur des Sustentakulum des. . . 455
— isolierte Luxation des 447
Therapie der Knochenbrüche 52
Thomas'sche Gehschiene 361, 365
Tibia, Abriß der Eminentia intercondyloidea . . . 398
— — der Tuberositas. . 403
— Arthritis deformans bei Kompressionsbruch der 400
— isolierte Fraktur am oberen Ende der . . 398
— — — am unteren Ende der 443
— Kompressionsbruch am oberen Ende der 394, 398
— Querbruch am oberen Ende 401
— Torsionsbrüche der . 428
— Varusstellung bei Kompressionsbruch am oberen Ende 400
— -Epiphyse, traumatische Lösung der oberen . 403
Tibia-Gelenkfläche, Einbruch der oberen, mit Impression 398
— -Schaft, isolierte Fraktur des 421
— und Fibula, Doppelbruch in der Diaphyse 405
— — — Doppelbruch am unteren Ende 424
— — — Epiphysenlösung am unteren Ende der 442
— — — normale untere Epiphysenlinien der . 430
— — — supramalleoläre Fraktur beider . 425, 428
Torsionsbrüche . . 9, 10, 428
Transport eines Verletzten mit Knochenbruch . . 60
Triangelverband, Middeldorpfscher 194
— nach Port 197
Trochantergebiet, Fraktur des Oberschenkels im 342
Trochanter major, isolierte Fraktur des 342
— minor, Fraktur des . 342

U.

Überkorrektion der Stellung bei Unterschenkelfrakturen 426
Ulna, Fractura processus styloidei der 258
— Fraktur im oberen Drittel mit Luxation des Capitulum radii . 255
— Luxation der 238
Ulnadiaphyse, Fraktur der 257
Ulnargelenk, Luxation im unteren 283
Unterkiefer-Frakturen . . 127
— -Gelenkfortsatz, Frakturen des 129
— -körper-Frakturen . . 127
— -Luxation, doppelseitige 130
— — einseitige 131
— — nach hinten . . 132
— — nach vorn . 130, 132

Digitized by Google

Unterschenkel-Apparat nach Zuppinger . . . 414
— -Bruch, rekurviert 410, 412
— -Frakturen, ambulante Behandlung der . . . 416
— — im mittleren Teil . 405
— — am oberen Ende . 398
— — am unteren Ende . 424
Unterschenkelknochen s. Tibia und Fibula
Untersuchung einer Fraktur 60
— mit Röntgenstrahlen . 33
Usur, gegenseitige, der Knochen, bei Humerusluxation 181

V.

Valgusstellung 222, 228, 373, 403, 425, 432, 435
Varusstellung 228, 373, 400, 403, 425
Venenthrombose bei subkutanen Frakturen . 42
Verbände, artikulierte . 65
Verband bei Frakturen . 58
— erster, bei Fraktur . . 60
— parallele Stellung der Knochen beim . . . 247
— zirkuläre Einwicklung beim 246
Verbandwechsel, erster, bei Fraktur 60
Vereiterung einer subkutanen Fraktur . . . 49
Verrenkung 96
Verstauchung 96
Visierlinie bei Unterschenkelfraktur 395
Volkmannscher Schlitten 351
Vorderarmbrüche, tiefe, Methoden zur Behandlung 228

W.

Wachstumstörung des Oberarms 189
Weichteile, Interposition von 47
Wirbelbögen, Fraktur der 147
Wirbelkörper, Fraktur der 134
Wirbelkörperfrakturen, verschiedene Formen . . 136
Wirbelsäule, Frakturen der 134
— Kompressionsbruch der 148
— Luxationen der . . . 148

Z.

Zahnschienen bei Kieferfrakturen 129
Zehen, Luxation der . . 463
Zertrümmerungsbruch . . 18
Zugbehandlung, ambulante bei Oberarmbrüchen . 195
Zugschienenverband, federnder, bei Oberarmfraktur 200
Zugverband . . 59, 70, 351
— ambulanter 201
Zugverbände für Oberarmbrüche 194
Zuppingers Extensionsverfahren 76
Zuppingersche Schiene . 77
Zuppingerscher Unterschenkel-Apparat . . 414

Digitized by Google

Digitized by Google

J. F. LEHMANNS VERLAG / MÜNCHEN

Lehmanns medizinische Handatlanten [in 8°] Atlanten [in 4°]

Sämtlich mit kurzgefaßten Lehrbüchern

Lehrbücher

Herausgegeben von hervorragenden Fachgelehrten
Bücher von anerkannt hohem wissenschaftlichem Wert, in bester Ausstattung
Von den Atlanten sind bisher Übersetzungen in 13 verschiedenen Sprachen erschienen.

Lehmanns medizinische Atlanten in 4°
Band I. **Atlas und kurzgefaßtes Lehrbuch**

der topographischen und angewandten Anatomie

von Dr. med. **Oskar Schultze**, Prof. der Anatomie in Würzburg
Dritte, völlig umgearbeitete und vermehrte Auflage
Herausgegeben von Dr. **W. Lubosch**,
Professor der Anatomie in Würzburg
Mit 419 meist farbigen, zum größten Teil auf Tafeln gedruckten Abbildungen nach Originalen der Maler A. Schmitson, K. Hajek und Fr. Kotzian
Preis gut gebunden M. 320.—, $ 5.—

„Ein Prachtwerk. Auf die Details des Werkes, das sowohl im textlichen, als auch im bildlichen Teile auf der Höhe des Erreichbaren steht, hier näher einzugehen, muß ich mir versagen, so verlockend es auch wäre, zu zeigen, wie die „trockenste aller Wissenschaften", von der Hand des Meisters kredenzt, sich präsentiert." *Med. Chirurg. Zentralblatt. Wien* (über die 2. Auflage).

Topographisch-anatomische Sezierübungen

v. Dr. Franz Kiss, Prosektor am anatom. Institut d. Univ. Ofenpest.
Lehmanns med. Lehrbücher, Bd. IV. VIII und 80 Seiten Text mit 51 Vierfarbdruckbildern auf Tafeln und 14 Abbildungen im Text.
Preis geh. M. 106.—, geb. in Ganzleinen M. 160.—, $ 2.25.

Beschränkung auf das für den Studenten Wesentliche. Beibehaltung der natürlichen Lage der Organe, Klarheit der Darstellung, sind die wesentlichen Merkmale dieses neuen Werkes. Alle Abbildungen sind nach Leichenphotographien hergestellt, die nachträglich, soweit zum Verständnis nötig, übermalt wurden.

Für Studierende, die die systematische Anatomie schon durchgearbeitet haben, ist dieses Buch eine ausgezeichnete Einführung in die Lehre von den topographischen Verhältnissen des menschlichen Körpers.

Preise vom 1. August 1922.
Die Markpreise sind unverbindlich und müssen der jeweiligen Geldentwertung angepasst werden. Die Dollarpreise bleiben unverändert.

Digitized by Google

Lehmanns medizinische Atlanten in 4°. / Band II—IV.

Atlas der deskriptiven Anatomie des Menschen

von Dr. J. **Sobotta**, Professor der Anatomie in Bonn

Vierte Auflage

I. Teil. Knochen, Bänder, Gelenke, Regionen und Muskeln des menschlichen Körpers. Mit 338 zum großen Teil mehrfarbigen Abbildungen nach Originalen von Maler K. Hajek. — Preis gut gebunden M. 400.—, $ 4.—.

II. Teil. Die Eingeweide des Menschen, einschließlich des Herzens. Mit 99 farbigen und 93 schwarzen Abbildungen auf Tafeln, sowie 36 zum Teil farb. Figuren i. Text nach Originalen v. Maler K. Hajek. Geb. M. 360.—, $ 3.—.

III. Teil. Das Nerven- und Gefäßsystem und die Sinnes-Organe des Menschen nebst einem Anhang: **Das Lymphgefäßsystem des Menschen.** Mit 340 farbigen Abbildungen nach Originalen von Maler K. Hajek Preis gut gebunden M. 440.—, $ 4.—.

Kurzes Lehrbuch der deskript. Anatomie des Menschen

Ein Handbuch zu jedem Atlas der deskriptiven Anatomie mit besonderer Berücksichtigung und Verweisungen auf Sobottas Atlas der deskriptiven Anatomie von Prof. Dr. med. J. **Sobotta.**

I. Teil 2. Aufl. geh. M. 100.—, $ 1.30 **II. Teil** 2. Aufl. geh. M. 80.—, $ 1.20 **III. Teil** geh. M. 100.—, $ 1.—

Im Gegensatz zu ähnlichen Werken bringt die Sobotta'sche Anatomie die Nerven und Blutgefäße stets im gleichen Bild vereint dargestellt, so, wie sie der Student bei den anatomischen Präparierübungen auszuarbeiten genötigt ist. Es fällt also bei Benutzung dieses Werkes das so außerordentlich störende, vom Lernenden sehr unangenehm empfundene mehrfache Umblättern fort.

Pathologisch-Anatomische Situsbilder der Bauchhöhle

(Lehmanns mediz. Atlanten Bd. XIV)

Von Prof. Dr. **Siegfried Oberndorfer**, Vorstand des pathologischen Instituts am Krankenhaus München-Schwabing.

Mit 92 Tafeln in Kupfertiefdruck und 92 Abbildungen im erklärenden Text.

Preis gebunden M. 200.—, in Ganzleinen M. 240.—, $ 3.40.

Der Atlas der Situsbilder entstand aus der Absicht, dem Arzt die Möglichkeit plastischer Vorstellung von den verschiedenen Organverlagerungen und Formveränderungen der Organe der Bauchhöhle unter krankhaften Verhältnissen zu geben, eine Absicht, die durch reine Beschreibung nie erfüllt wird. Mit der ungemein körperlich wirkenden Darstellung kommt die Kupfertiefdruckreproduktion der photographischen Aufnahmen von der geöffneten Bauchhöhle diesem Bedürfnis in idealer Weise entgegen.

Das Werk ist von größter Bedeutung für Internisten, Chirurgen und Röntgenfachärzte; es bildet eine notwendige Ergänzung jedes pathologisch-anatomischen und chirurgischen Lehrbuches.

Digitized by Google

Lehmanns medizinische Atlanten in 4°, Band XIII.

Operationsübungen

an der menschlichen Leiche u. am Hund

von Prof. Dr. **G. Axhausen,**
Oberarzt der chirurg. Klinik der Charité und Leiter der Poliklinik in Berlin

Mit 317 farbigen Abbildungen auf 132 Tafeln sowie 132 zum Teil zweifarbigen Abbildungen im Text nach Originalen von Maler Franz Kotzian.

Preis gebunden M. 480.—, $ 4.50

.... Nichts von dem trockenen und vielfach ermüdenden Stil der üblichen Lehrbücher, eine außerordentlich klare, frische, lebhafte und sachlich genaue Beschreibung der gebräuchlichsten Operationsmethoden, wie sie nur an der Hand von reichen Erfahrungen aus einer langjährigen Lehrtätigkeit wiedergegeben werden kann. Über alles Lob erhaben sind die farbigen Tafeln, die frei von jeglichem Schematismus außerordentlich plastisch und naturgetreu sind und der Wirklichkeit fast gleichkommen. Das Werk wird Aerzten und Studierenden ein guter und unentbehrlicher Lehrmeister werden. *Berliner Klinische Wochenschrift*

Atlas und Grundriß der

allgemein. Chirurgie

(Lehmanns medizinische Handatlanten Bd. XXXVI/XXXVII)

Von Professor **Dr. G. Marwedel.**

2. umgearb. Auflage. Mit 32 farbigen Tafeln, sowie etwa 170 Textabbildungen nach Originalen von Maler Arthur Schmitson.

Erscheint 1922

Aus einer Besprechung der 1. Auflage: „... Dem Verfasser ist es unstreitig gelungen, in dem engen Rahmen eines Kompendiums all das zusammenzufassen, was der Studierende zu seiner Ausbildung benötigt und der praktische Arzt nutzbringend verwenden kann..."

Grundriß und Atlas der

speziellen Chirurgie

(Lehmanns medizinsche Handatlanten in 8° Bd. XXXVI/XXXVII)

von Professor Dr. **Georg Sultan** in Berlin

Band I: 2. umgearbeitete Auflage. Mit 40 vielfarbigen Tafeln und 268 zum Teil zwei- und dreifarbigen Textabbildungen. Erscheint im Sommer 1922

Band II: Mit 40 vielfarbigen Tafeln und 261 zum Teil zwei- und dreifarbig. Textabbildungen nach Originalen von Maler Arthur Schmitson. Text 39 Bg. 8°. Preis gut geb. M. 200.—, $ 2.55

Digitized by Google

Die Praxis der Gallenwege-Chirurgie

in Wort und Bild

Ein Lehrbuch und Atlas für Interne und Chirurgen

Auf Grund eigener, bei 2000 Laparotomien gesammelter Erfahrungen bearbeitet von Professor Dr. **Hans Kehr**, Geh. Sanitätsrat, Berlin

(Die Chirurgie in Einzeldarstellungen herausgegeben von Prof. Dr. **R. Grashey**, München, Bd. I und II)

Erster Band: **Die Vorbereitungen zu einer Operation an den Gallenwegen und die allgemeine Technik der Gallenwege-Chirurgie.** Umfang: 28 Bogen mit 48 farbigen und 23 schwarzen Tafeln und 116 Abbildungen im Text.

Zweiter Band: **Die spezielle Technik der Gallenwege-Chirurgie mit Einschluß der Nachbehandlung und der Operationserfolge.** Umfang: 42 Bogen mit 9 farbigen und 46 schwarzen Tafeln und 112 Abbildungen im Text.

Preis: jeder Band geh. M. 400.—, $ 2.80; gut gebd. M. 500.—, $ 3.20

Lehmanns medizinische Handatlanten

Band VIII **Atlas und Grundriß der**

traumatischen Frakturen und Luxationen

von Professor Dr. **H. Helferich**

Zehnte neubearbeitete und vermehrte Auflage.

Preis gebunden M. 280.— $ 3.—

Mit 64 farbigen und 16 schwarzen Tafeln, sowie 427 Figuren im Text.

So erfüllt das Buch auch in seiner jetzigen Auflage den Wunsch des Verfassers, „es möge den Studierenden die Einführung in das wichtige Gebiet der Frakturen und Luxationen erleichtern und Ärzten ein brauchbarer Führer sein" vollauf . . . Der Helferich soll sich im Besitze eines jeden Medizinstudierenden befinden und muß in jeder Handbibliothek eines praktischen Arztes, auch in der bescheidensten, vorhanden sein. *(Münchener medizin. Wochenschrift.)*

Band XIII

Atlas und Grundriß der Verbandlehre

von Dr. **Albert Hoffa**,

Nach des Verfassers Tod bearbeitet von Prof. Dr. R. **Grashey**, München.

Siebente, wesentlich vermehrte Auflage.

Mit 170 Tafeln und 154 Textabbild. / Preis gut geb. M. 240.—, $ 2.40

Urteile über die 6. Auflage: Es ist ein ausgezeichnetes Buch, dem wir die weiteste Verbreitung besonders unter den Studenten wünschen. *Berl. Klinische Wochenschr.*

Das rasche Notwendigwerden einer neuen Auflage spricht wohl am besten für den Wert des Buches, in der Hand des Studierenden und des Praktikers.

Digitized by Google

J. F. LEHMANNS VERLAG / MÜNCHEN

Atlas und Lehrbuch der
GASTROSKOPIE

Von **Dr. R. Schindler** - München

Mit 20 Vierfarbendrucktafeln und vielen Textabbildungen
Erscheint 1922

Diagnostik innerer Krankheiten
in Tabellenform

Vierte, vermehrte und verbesserte Auflage
der **Differential-diagnostischen Tabellen**
Von Dr. med. **A. J. Cemach** in Wien

50 Tab. mit 61 farb. u. schwarzen Abb., Röntgenbildern und Fiebertypen. Preis kartoniert M. 106.— $ 1.40

Chirurgische Diagnostik
in Tabellenform / Für Studierende und Aerzte

Von
Dr. med. **A. J. Cemach**
in Wien

Zweite,
vermehrte u. verbesserte
Auflage

108 Tabellen u. 487 schwarze und farbige Abbildungen auf 114 Tafeln

Preis kart. M. 210.—, $ 3.—
gebunden M. 290.—, $ 3.30

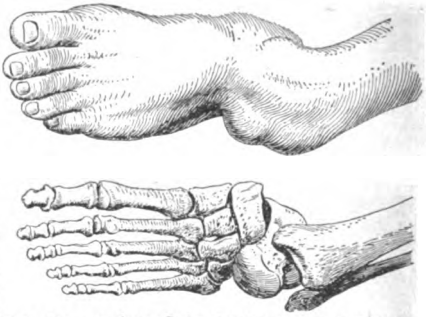

Das Buch bringt die Differentialdiagnostik im weitesten Sinne der chirurgischen Erkrankungen und ist in der Tat sehr geeignet zur raschen Orientierung bei zweifelhaften Diagnosen wertvolle Richtpunkte zu bieten. Das Buch sei bestens empfohlen.
(Medizinische Blätter.)

Lehmanns medizinische Atlanten in 4° / Band X

Atlas und Grundriß der Rachitis

von Dr. **Franz Wohlauer**,
Assistent an der Universitäts-Poliklinik für orthopädische Chirurgie zu Berlin, Spezialarzt für Röntgenologie.

Mit 2 farbigen und 108 schwarzen Abbildungen auf 34 autotypischen und 12 photographischen Tafeln und mit 10 Textabbildungen.

Preis gut gebunden M. 360.—, $ 3.20.

. . . „Das schöne Buch ist eine willkommene und wertvolle Bereicherung unserer Rachitisliteratur."

Digitized by Google

Atlas und Grundriß
der gerichtlichen Medizin

(Lehmanns medizinische Handatlanten in 8° Band XVII)
unter Benutzung von E. v. Hofmanns Atlas der gerichtl. Medizin
herausgegeben von Dr. **Georg Puppe**,
Professor der gerichtlichen Medizin in Königsberg i. Pr.

Zweite Aufl. Mit 70 vielfarb. Taf. nach Origin. v. Maler A. Schmitson und 204 schwarzen Abb. Preis in 2 Bd. geb. M. 400.—, $ 3.20

Atlas und Grundriß der Embryologie der Wirbeltiere und des Menschen

Von Prof. Dr. **A. Gurwitsch**, St. Petersburg
(Lehmanns mediz. Handatlanten Bd. XXXV)

22 Bogen Text mit 143 vielfarbigen Abbildungen auf 9 Tafeln und 186 schwarzen Abbildungen im Text.

Preis gebunden M. 240.—, $ 2.—

Die Ohrenheilkunde
des praktischen Arztes



Fig. 79. Akute einfache Mittelohrentzündung.

Von Dr. **W. Hasslauer.**

Mit 124 Abbildungen im Text.

Preis geheftet M. 106.—, $ 1.30,
gebunden M. 145 —, $ 1.50

Aus einer Besprechung: „ . . Aus der Praxis heraus geboren, soll dieses Buch dem praktischen Arzt zustatten kommen, der in allen Sätteln gerecht sein muß. Der Verfasser behandelt eingehend und gründlich alles, was der allgemein gebildete Arzt von Ohrenkrankheiten wissen muß. Die beigefügten Abbildungen vermitteln auch dem Anfänger ein gutes Verständnis der Materie . . .“ (Ärztl. Sachverst. Zeitung)

Phantom der normalen Nase d. Menschen

Von Dr. **Hans Busch.**

Mit 3 farb. Tafeln mit 6 Deckbildern u. 34 Seiten erklärend. Text.

Preis karton. M. 54.—, gebunden M. 80.—, $ 0.50

Aus einer Besprechung: „. . . Das Phantom gibt eine vorzügliche bildliche Darstellung der anatomischen Verhältnisse der äußeren Nase, der Nasenscheidewand, der Muscheln, der Nebenhöhlenostien und der Nebenhöhlen selbst. Die Ausstattung ist glänzend und das Phantom kann bestens empfohlen werden.“ (Wiener kl. Wschr.)

Digitized by Google

Lehmanns medizinische Handatlanten

Band IV. **Kurzgefaßtes Lehrbuch und Atlas der**

Krankheiten der Mundhöhle, des Rachens und der Nase

Von Dr. L. **Grünwald**, München

Dritte, vollständig umgearbeitete und erweiterte Auflage

Teil I: **Kurzgefasstes Lehrbuch.** 756 Seiten Text, mit 10 farbigen und 220 schwarzen Abbildungen.

Teil II: **Atlas.** 57 vielfarbige Tafeln, enthaltend 104 makroskopische und 37 histologische Abbildungen mit erklärendem Text.

Preis in 2 Bänden gebunden M. 440.—, $ 3.60

Allgem. Med. Zentralzeitung: Der vorliegende Atlas enthält fast ausschließlich Bilder, deren technische Herstellung und sachliche Auswahl das höchste Lob verdienen. Nicht nur dem Laryngologen, sondern auch den allgemein praktizierenden Aerzten ist das Studium des wertvollen Werkes aufs eindringlichste zu empfehlen.

Band XIV.

Grundriß der Kehlkopfkrankheiten und Atlas der Laryngoskopie

Von Dr. L. **Grünwald**, München.

Zweite vermehrte und verbesserte Auflage.

Mit 112 farbigen Abbildungen auf 47 Tafeln und 26 schwarzen Abbildungen im Text. Preis gut gebunden M. 200.—, $ 1.60.

Deutsche medizin. Wochenschrift: . . Der Student wird sich bald davon überzeugen, daß er sich wohl nirgendwo so schnell und so gründlich wie in diesem Buch Aufklärung verschaffen kann. Für den Fachmann ist es geradezu ein Genuß, den knappen und exakten Darstellungen Grünwalds zu folgen.

Band XXIV. **Lehrbuch und Atlas der**

OHRENHEILKUNDE

Unter Mitwirkung von
Hofrat Professor Dr. **A. Politzer** in Wien,
herausgegeben von
Professor Dr. **Gustav Brühl** in Berlin.

Dritte, völlig umgearbeitete und verbesserte Auflage.

Mit 270 farb. Abbildungen auf 56 Tafeln u. 187 Textabbildungen.

Preis gut gebunden M. 220.—, $ 3.—

Archiv für Ohrenheilkunde: In der vorliegenden Auflage ist das bekannte Buch fast durchaus neu eingeteilt und in fast sämtlichen Kapiteln umgearbeitet, ergänzt und erweitert worden . . . Die Ausstattung des Buches ist eine vorzügliche. Es gibt dem Studierenden eine rasche Orientierung über den gegenwärtigen Stand der Ohrenheilkunde. Der Otologe findet in der dritten Auflage ein im besten Sinne modernes Werk.

Digitized by Google

J. F. LEHMANNS VERLAG / MÜNCH[redacted]

Das Menschenhirn

Der Aufbau und die Bedeutung seiner grauen Kerne und Rinde
Von Dr. **Ch. Jakob.**

I. Teil: **Tafelwerk nebst Einführung in den Organisationsplan der grauen Substanz.** 60 Seiten Großfolio Text, 90 Lichtdruck- und Autotypietafeln. Preis M. 1200.—, $ 15.—

II. Teil: **Erklärender Textband: Das menschliche Zentralnervensystem und seine Leistungen.** (Der Textband ist in Vorbereitung.)

Vom Tierhirn zum Menschenhirn

Vergleichend morphologische, histologische u. biologische Studien über die Entwicklung der Großhirn-Hemisphären und ihrer Rinde.
Von Dr. **Ch. Jakob** und **Cl. Oneill.**

I. Teil: **Tafelwerk nebst Einführung in die Geschichte der Hirnrinde.** Von Dr. **Ch. Jakob,** 40 Seiten Großfolio Text, 48 Lichtdruck- und Autotypietafeln. Preis M. 600.—, $ 7.50

II. Teil: **Textband: Spezielle Morphologie, Histologie und Biologie der Hirnrinde.** (Der Textband ist in Vorbereitung.)

Lehmanns medizinische Lehrbücher Bd. I

Die Erkennung d. Geistesstörungen

Von Professor Dr. **Wilhelm Weygandt,** Hamburg.
o. ö. Professor der Psychiatrie an der Universität Hamburg,
Direktor der Staatskrankenanstalt Friedrichsberg.
Mit einem serologisch-diagnostischen Teile
von Privatdozent Dr. med. Viktor Kafka.
VIII u. 250 S. Lex.-Oktav mit 18 farb. Tafeln und 318 Textabbild.

Abb. 87. Grimassierende katatonische Patientin.

Preis geheftet M. 175.—, $ 2.—
„ gebunden M. 220.—, $ 2.30

In der vorliegenden Diagnostik hat Weygandt in individueller Prägung das Wesentlichste mit kurzer Begründung dargelegt und dabei besonders die Symptome, Methoden und Apparate veranschaulicht. In erfreulicher Weise ist es ihm gelungen durch klare Darstellung in Wort und Bild ein Werk zu schaffen, das nicht nur dem Studenten, und dem allgemeinen Praktiker von Wert sein wird. Das Buch ist warm zu empfehlen.

Aerztl. Sachverst.-Ztg., Berlin.

Es liegt hier ein Lehrbuch von bisher nicht erreichter Güte und Reichhaltigkeit bildlicher Veranschaulichung vor. Studierender u. Arzt werden mittels dieser Abbildungen mit bestem Erfolge die Erinnerung an das auffrischen, was sie in der Klinik gesehen haben.

Psych.-neurolog. Wochenschrift

Digitized by Google

Atlas u. Grundriß der Bakteriologie
und Lehrbuch
der speziellen bakteriologischen Diagnostik

(Lehmanns medizin. Handatlanten in 8°, Bd. X)

Von Prof. Dr. **K. B. Lehmann** in Würzburg und
Prof. Dr. med. et phil. **R. O. Neumann** in Bonn

Bd. I Atlas mit etwa 700 farbigen Abbildungen auf 79 Tafeln
Bd. II Text 847 Seiten mit 30 schwarzen Bildern.
Sechste, durch einen 5 Bg. starken Anhang vermehrte Auflage
Preis der beiden Bände gebunden M. 480.—, $ 5.—

Dieses ausgezeichnete Werk ist schon in den Händen einer großen Zahl von Aerzten, denn fünf Auflagen sind bereits vergriffen, und zweifellos wird auch die vorliegende sechste Auflage — ein unveränderter Abdruck der fünften, mit einer Ergänzung, welche alle wesentlichen Fortschritte auf dem Gebiete der bakteriologischen Diagnostik seit dem Kriege bringt — sich zahlreiche neue Freunde erwerben.
Excerpta medica.

Atlas und Lehrbuch
wichtiger tierischer Parasiten und ihrer Ueberträger

mit besonderer Berücksichtigung der Tropenpathologie
(Lehmanns medizin. Atlanten in 4°, Bd. XI)

Von Dr. med. et phil **R. O. Neumann**,
o. ö. Prof. der Hygiene und Direktor des Hygien. Instituts der Universität Bonn
und Dr. med. **Martin Mayer**,
Abteilungsvorsteher am Institut für Schiffs- und Tropenkrankheiten in Hamburg

580 Seiten Text mit 1300 farbigen Abbildungen auf 45 lithographischen Tafeln und 237 schwarzen Textfiguren
Preis gebunden M. 670.—, $ 6.40

. . . . Ein ausgezeichnetes und prachtvolles Werk, das sich würdig anderen Bänden der bekannten Sammlung anreiht und dem die Leser eine unendliche Fülle von Belehrung und Anregung verdanken werden. *Aerztl. Sachverständ.-Zeitung*

Lehmanns medizinische Atlanten in 4° / Bd. VIII.
Atlas und Lehrbuch der Hygiene

mit besonderer Berücksichtigung der Städte-Hygiene
In Verbindung mit hervorragenden Fachmännern
herausgegeben von Professor Dr. **W. Prausnitz**,
Vorstand des hygien. Instituts der Universität Graz

700 S. Text in 4° / Mit 818 Abbildungen, darunter 4 farb. Tafeln
Preis gebunden M. 480.—, $ 4.—

Statt allen berechtigten begeisterten Lobes möge meine eigene Erfahrung dienen. Die Stadt, in deren Verwaltung ich tätig bin, ist gerade jetzt mit der Ausarbeitung und Durchführung der Pläne für eine größere Zahl umfangreicher Anlagen befaßt, wie Volksbäder, Sonder-Krankenhäuser und ähnliches. In zahlreichen Voll- und Ausschußsitzungen hat das Prausnitzsche Werk durch Verweisung der Abbildungen und die Berufung auf die Angaben des Textes die Erörterungen geklärt und die Stellungnahme beschleunigt, den unmittelbar Beteiligten vor allem aber ihre Aufgaben ganz erheblich erleichtert.
Sanitätsrat Dr. Gottstein-Charlottenburg in der „Deutschen med. Wochenschrift".

Digitized by Google

J. F. LEHMANNS VERLAG / MÜNCHEN

Grundzüge der Hygiene

unter Berücksichtigung der Gesetzgebung des Deutschen Reiches und Oesterreichs

Von Dr. **W. Prausnitz**, Prof. der Hygiene an der Univers. **Graz**
Zwölfte, verbesserte und vermehrte Auflage / Gr. 8°, 726 S.
Text mit 284 Orig.-Abb. (erscheint Herbst 1922)

Krankheit und soziale Lage

Unter Mitwirkung hervorragender Fachmänner herausgegeben von Prof. Dr. **M. Mosse**, Berlin u. Dr. med. **G. Tugendreich**, Berlin
Umfg: 55 Bg., gr. 8° / Preis geh. M. 270.—; geb. M. 350.—, $ 4.—

Inhaltsübersicht:

I. Allgemeiner Teil: 1. Einleitung von Prof. M. Mosse und Dr. G. Tugendreich. 2. Grundzüge der Krankheits- u. Todesursachenstatistik von Prof. Dr. H. Silbergleit.

II. Soziale Aetiologie der Krankheiten: 3. Die Wohnung in ihrem Einfluß auf Krankheit und Sterblichkeit. 4. Die Ernährung in ihrem Einfluss auf Krankheit und Sterblichkeit. 5. Die Arbeit in ihrem Einfluß auf Krankheit und Sterblichkeit. 6. Einfluß der sozialen Lage auf Krankheit und Sterblichkeit der Frau. 7. Einfluß der sozialen Lage auf Krankheit und Sterblichkeit des Kindes. 8. Einfluß der sozialen Lage auf die Schultauglichkeit. 9. Einfluß der sozialen Lage auf die Militärtauglichkeit. 10. Einfluß der sozialen Lage auf Nerven- und Geisteskrankheiten, Selbstmord und Verbrechen. 11. Einfluß der sozialen Lage auf den Alkoholismus. 12. Einfluß der sozialen Lage auf die Geschlechtskrankheiten. 13. Einfluß der sozialen Lage auf die Infektionskrankheiten. 14. Einfluß der sozialen Lage auf die Tuberkulose. 15. Einfluß der sozialen Lage auf den Krebs. 16. Einfluß der sozialen Lage auf die Zahnkrankheiten.

III. Soziale Therapie der Krankheiten: 17. Bekämpfung der sozialen Krankheitsursachen durch den Staat. 18. Aufgaben der Gemeinde- und der privaten Fürsorge. 19. Einfluß der sozialen Gesetzgebung auf Verhütung, Erkennung und Verlauf der Krankheiten. 20. Soziale Maßnahmen zur Besserung der Fortpflanzungsauslese.

Ein grosszügiges Werk der sozialhygienischen Literatur!

Grundriß der menschlichen Erblichkeitslehre und Rassenhygiene

I. Band **Menschliche Erblichkeitslehre**

1. Abschnitt: Abriß der allgemeinen Variations- und Erblichkeitslehre von Prof. **Erw. Baur**, Vorstand des Instituts für Vererbungsforschung an der landwirtschaftl. Hochschule Berlin.
2. Abschnitt: Die Rassenunterschiede des Menschen von Dr. **Eugen Fischer**, o. ö. Professor der Anatomie, Freiburg i/Br.
3. Abschnitt: Die krankhaften Erbanlagen von Privat-Dozent Dr. **Fritz Lenz**, München.
4. Abschnitt: Die Erblichkeit der geistigen Begabung von Privat-Dozent Dr. **Fritz Lenz**.

II. Band **Menschliche Auslese und Rassenhygiene** von Priv.-Doz. Dr. **Fritz Lenz**.

1. Abschnitt: Die Auslese beim Menschen.
2. Abschnitt: Soziale und private Rassenhygiene.

Preis: Bd. I (2. Aufl. ersch. Ende 1922), Bd. II geh. M. 106.—, $ 1.—

Das Werk ist so ausgezeichnet, daß alle, die über das Staatswohl zu entscheiden haben, es zuvor gelesen haben müßten. Es gehört zu den tiefsinnigsten und wertvollsten Büchern der modernen Zeit . . . *(Hannoverscher Kurier.)*

Digitized by Google

Rassenkunde des deutschen Volkes

Von **Dr. Hans Günther**

Mit 416 Abbildungen und 8 Karten. Preis etwa M. 200.—
Erscheint 1922

Aus dem Inhalt: Die Rassenkunde und die allgemeine Bildung — Der Begriff Rasse — Geschichte der Rassenkunde — Benennung der vier europäischen Rassen — Die körperlichen Merkmale der nordischen, westischen (mittelländischen), ostischen (alpinen) und dinarischen Rasse — Die seelischen Eigenschaften der vier Rassen — Die Verteilung d. Rassen — Umwelteinflüsse, Vererbungserscheinungen — Vorgeschichtl. Rassenerscheinungen — Rasse und Sprache — Anhang: Rassenkunde des jüdischen Volkes.

Der Fürsorgearzt

Ein Hilfsbuch für Aerzte, Behörden und Fürsorgestellen
von Obermedizinalrat Dr. **Franz Spaet**-München.

Umfang 23 Bg. Großoktav-Format. Preis geheftet M. 106.—, $ 1.60,
gebunden M. 140.—, $ 1.90.

Aus dem Inhalte:

Rassenhygiene / Sozialmedizin / Sozialhygiene / Die Art der Einrichtung des Fürsorgedienstes / Fürsorgeschwestern / Säuglingsfürsorge / Kleinkinder- und Jugendfürsorge / Säuglingssterblichkeit / Der Fürsorgedienst in der Säuglings-, Kleinkinder- und Jugendfürsorge / Zusammenarbeit mit der städt. Wohnungsaufsicht / Schulärztliche Tätigkeit / Tuberkulose-Fürsorge / Fürsorge für Geschlechtskranke / Trinkerfürsorge / Fürsorge für Geisteskranke / Fürsorge für Gebrechliche / Krüppelfürsorge.

Das Werk trägt in erster Linie den Bedürfnissen des Fürsorgearztes Rechnung, aber auch Behörden und Vereinen, die in der Gesundheitsfürsorge mitarbeiten, finden in dem Hilfsbuch einen brauchbaren Leitfaden . . . . . Seine Anschaffung kann allen einschlägigen Stellen bestens empfohlen werden, es sollte insbesondere nicht in der Bücherei des Amtsarztes fehlen. (Zeitschrift für Medizinalbeamte.)

Konstitution und Umwelt im Lehrlingsalter.

(Konstitutions-Dienstpflicht)

Nach Untersuchungen an männlichen Jugendlichen in München.

Von Professor **J. Kaup.**

Preis geheftet M. 58.—, $ 0.80.

Heft I der Münchener sozialhygienischen Arbeiten aus dem Hygienischen Institut

Herausgegeben von **M. v. Gruber** und **J. Kaup.**

Digitized by Google

J. F. LEHMANNS VERLAG / MÜNCHE

Lehmanns medizinische Atlanten in 4° — Band V

Atlas typischer Röntgenbilder vom normalen Menschen

ausgewählt und erklärt nach chirurgisch-praktischen Gesichtspunkten, mit Berücksichtigung der Varietäten und Fehlerquellen sowie der Aufnahmetechnik

Von Professor **Dr. med. Rudolf Grashey,**

Assistenzarzt an der chirurg. Klinik München

Vierte bedeutend erweiterte Auflage erscheint 1922.

Band VII. **Atlas und Grundriß der**

Röntgendiagnostik in der inneren Medizin

Bearbeitet von:

Prof. Dr. L. Brauer, Prof. Dr H. Dietlen, Dr. E. Finckh, Privatdoz. Dr. O. Goetze, Privatdoz. Dr. Fr. M. Groedel, Prof. Dr. G. F. Haenisch, Prof. Dr. G. Holzknecht, Prof. Dr. Fr. Jamin, San.-Rat Dr. M. Immelmann, Prof. Dr. A. Kochler, Geh.-R. Prof. Dr. P Krause, Dr. H. Lossen, Prof. Dr. M. Otten, Privatdoz. Dr. W. Pfeiffer, Prof. Dr. O. Schnaudigel, Geh.-R. Prof. Dr. G. Spieß.

Herausgegeben von

Privatdozent **Dr. med. Franz M. Groedel**

Mit 541 autotyp. Abbild. auf 137 Tafeln u. 549 Textabbildungen

Dritte, stark vermehrte und völlig umgearbeitete Auflage

Preis geb. M. 760.-, $ 6.-.

Röntgentherapie

Bearbeitet von:

Prof. Dr. A. Bacmeister-St. Blasien, Prof. Dr. P. Cermak-Gießen, Privatdoz. Dr. Förster-Würzburg, Privatdoz. Dr. F. M. Groedel u. Dr. H. Lossen-Frankfurt, Oberarzt Dr. H. Holfelder-Frankfurt, Dr. E. A. May-Frankfurt, San.-Rat Dr. Chr. Müller-Immenstadt, Prof. Dr. G. A. Rost und Dr. Ph. Keller-Freiburg, Dr. F. Salzmann-Kissingen, Prof. Dr. W. Stepp-Gießen, Reg.-Med.-Rat Dr. O. Strauß-Berlin, Dr. Fr. Voltz-München.

Herausgegeben von **Dr. F. Salzmann.**

Erscheint im Herbst 1922

Dosierungstafeln für d. Röntgentherapie

Von Dr. rer. nat. et phil. **Friedrich Voltz**

Mit 16 Fig. auf Tafeln u. 46 Tab. / Preis in Steifdeckel M. 50.-, $ 1.-.

Die Dosierungstafeln erleichtern jedem Röntgentherapeuten die Dosierung, geben ihm eine Orientierung über die Dosenverhältnisse und ein Tabellenwerk für alle praktisch vorkommenden Fälle.

Digitized by Google

Die Fadenpilzerkrankungen des Menschen

Von Dr. **Robert Otto Stein,**
Assistent der Wiener Universitätsklinik für Geschlechts- und Hautkrankheiten

(Lehmanns medizin. Atlanten in 4°, Bd. XII)
Mit 78 Abb. auf 3 schwarzen, 18 Drei- und 11 Vierfarbdrucktafeln
Preis geb. M. 200.—, $ 1.60

. . . . Der neue Atlas, der ausreichend über die Biologie und Klinik der Pilzaffektionen informiert, wird in den Kreisen der Chirurgen und Kliniker großes Interesse finden. *Klinisch-therapeutische Wochenschrift, Berlin.*

Die Geschlechtskrankheiten

Ein Fachbuch und Atlas für Studierende, Ärzte und Spezialärzte der anderen Fächer von Dr. **Robert Otto Stein.**
Dozent für Haut- und Geschlechtskrankheiten an der Universität Wien,
Assistent der Wiener Universitätsklinik.

Mit 32 Vierfarbdrucktafeln nach 74 Moulagen, angefertigt von Dr. Karl Henning und Theod. Henning, sowie mit 15 schwarzen teils mikroskopischen, teils schematischen Textabb.

(Lehmanns medizinische Lehrbücher Bd. 3)
Preis geh. M. 130.—, $ 2.70, in Leinen geb. M. 190.—, $ 3.30

Behandelt sind alle Krankheiten, deren Symptome besonders häufig an der Haut oder Schleimhaut der Genitalorgane auftreten und deren Genese mit dem Geschlechtsverkehr in sicherem oder wahrscheinlichem Zusammenhange steht und zwar: 1. Balanitis und entzündliche Phimosis — 2. Paraphimosis — 3. Phthiriii pubis und Maculae coeruleae — 4. Condyloma acuminatum — 5. Herpes genitalis — 6. Molluscum contagiosum — 7. Ulcus acutum vulvae — 8. Ulcus molle — 9. Syphilis — 10. Gonorrhoe.

Untersuchungsmethoden und Diagnose der Erreger der Geschlechtskrankheiten

Von Dr. med. et phil. **G. W. Oelze**
Mit 4 Tafeln und 29 Abbildungen im Text
Preis geh. M. 65.—, $ 1.—, geb. M. 106.—, $ 1.20

Außer vielen technischen Kunstgriffen sind auch bedeutungsvolle neue Fortschritte der mikroskopischen Technik erstmalig eingehend für den Praktiker dargestellt.

Abhandlungen über Salvarsan

Gesammelt und mit einem Vorwort und Schlußbemerkungen herausgegeben von
Dr. **Paul Ehrlich,** Wirkl. Geheimer Rat,
Direktor des Instituts für experimentelle Therapie, Frankfurt a. M.

Bd. I : 402 Seiten gr. 8°. — Preis geh. M. 120.—, $ 0.60
Bd. II : 617 Seiten gr. 8°. — Preis geh. „ 200.—, „ 1.20
Bd. III: 582 Seiten gr. 8°. — Preis geh. „ 200.—, „ 1.20
Bd. IV: 440 Seiten gr. 8°. — Preis geh. „ 180.—, „ 0.90

Die vier Bände bieten eine außerordentliche übersichtliche Orientierung über die Salvarsantherapie. Ihren besonderen Wert erhalten sie durch die umfangreichen Schlußbemerkungen aus der Feder Paul Ehrlichs selbst.

Digitized by Google

DIE SYPHILITISCHEN ERKRANKUNGEN IN DER ALLGEMEINPRAXIS

Herausgegeben von Prof. Dr. **P. Mulzer**, München.
Preis geh. M. 130.—, geb. M. 160.—, $ 2.—

INHALT:

1. Allgemeiner Teil von Prof. Dr. Mulzer.
2. Die syphilitischen Erkrankungen der Haut, der Lymphdrüsen und der Schleimhäute. Therapie der Syphilis von Prof. Dr. Mulzer.
3. Die Syphilis der Eingeweide von Prof. Dr. G. Sittmann
4. Die syphilitischen Augenerkrankungen von Prof. Dr. W. Gilbert.
5. Die Syphilis des Ohres von Prof. Dr. Wanner.
6. Die syphilitischen Erkrankungen d. oberen Luft- und Speisewege von Prof. Dr. Neumeyer.
7. Die syphilitischen Erkrankungen des Nervensystems von Prof. Dr. von Malaisé.
8. Die syphilitischen Erkrankungen in chirurgischer Beziehung von Prof. Dr. Ledderhose.
9. Kongenitale Syphilis von Priv. Doz. Dr. J. Husler.

Das Werk, an dem ausgezeichnete Fachleute der Münchener Hochschule mitgearbeitet haben, ist für den praktischen Arzt bestimmt. Angesichts der ungeheueren Verbreitung der Syphilis ist die genaue Kenntnis ihrer verschiedenen Formen für jeden Arzt von außerordentlicher Wichtigkeit.

Lehmanns medizinische Handatlanten

Band V. **Franz Mraceks** Atlas und Grundriß der

HAUT-KRANKHEITEN

Vierte unveränderte Auflage, herausgegeben von Dr. **Albert Jesionek**, a. o. Professor für Dermatologie und Syphilis an der Landesuniversität Gießen.

Mit 109 farb. Tafeln und 96 schwarzen Abb. Zur Zeit vergriffen.

Die staatlichen Bestimmungen über die

AUSFÜHRUNG DER WASSERMANNSCHEN REAKTION

vom 1. Januar 1921. Erläutert für praktische Ärzte und Untersucher von Dr. **Traugott Baumgärtel**, Leiter der serologischen Abteilung der staatlichen bakteriologischen Untersuchungsanstalt München. Preis M. 20.—, $ 0.25

Digitized by Google

J. F. LEHMANNS VERLAG / MÜNCHEN

Lehrbuch und Atlas der gesamten

ZAHNHEILKUNDE

Jeder Band ist einzeln käuflich.

ZAHNHEILKUNDE

mit Einschluß der Mundkrankheiten.

Von Dr. med. et phil. **G. Preiswerk**, vorm. Lektor a. d. Univ. Basel

Mit 56 vielfarb. Tafeln u. 151 Textabb. Preis gut gebunden M. 320.—, Dollar 3.20.
Dritte Auflage. (Lehmanns medizin. Handatlanten, Band 30.)

KONSERVIERENDE ZAHNHEILKUNDE

von Dr. med. et phil. **G. Preiswerk**, vorm. Lektor a. d. Univ. Basel

Mit 32 Dreifarbendrucktafeln und 334 Textabbildungen.
Zweite, vermehrte u. verbesserte Auflage. Preis gut gebd. M. 270.—, Dollar 3.20.
(Lehmanns medizin. Handatlanten, Band 38.)

Zahnärztliche Technik

von Dr. med. et phil. **G. Preiswerk**, vorm. Lektor a. d. Univ. Basel.

Mit einem Anhang von Dr. med. **Paul Preiswerk.**

Vierte, verbesserte u. vermehrte Auflage. Mit 28 Dreifarbendruck-Tafeln und 367 schwarzen u. farbigen Abbildungen. Preis gut gebund. M. 280.—. Dollar 3.20.
(Lehmanns medizin. Handatlanten, Band 33.)

Die 4. Auflage des Buches bringt auch die neuesten Errungenschaften auf dem zahntechnischen Gebiet, speziell die Gußtechnik. Die zahlreichen vorzüglichen Abbildungen machen es zu einem Nachschlagewerk ersten Ranges und da der erläuternde Text kurz und klar ist, eignet es sich nicht minder für den Anfänger zum Studium. *(Brubacher in „Münchener mediz. Wochenschrift")*

Zahnärztlich-stomatologische Chirurgie

von Privatdozent Dr. med. **Preiswerk-Maggi.**

Mit 32 vielfarb. Tafeln und 241 schwarzen Abbildungen im Text.
2. Aufl., neubearb. v. Prof. **Dr. Mayrhofer-Innsbruck**, erscheint 1922
(Lehmanns medizin. Handatlanten, Band 39.)

Zahnärztliche Orthopädie

von Zahnarzt **Dr. Emil Herbst** in Bremen,
Dozent für Orthodontie an der Westfälischen Wilhelms-Universität in Münster.
Zweite, vermehrte und verbesserte Auflage. Mit 537 Abbildungen
(Lehm. med. Handatlanten, Bd. 26) Preis gut geb. M 280 —, D. 3.50

Orthodontische Technik

von Zahnarzt **Dr. Emil Herbst** in Bremen
Dozent für Orthodontie an der Westfälischen Wilhelms-Universität in Münster.
In Vorbereitung — Erscheint 1922.

Digitized by Google

Chirurgie des Kopfes und Halses für Zahnärzte

von Dr. **E. Seifert**, Privatdozent f. Chirurgie a. d. Univers. Würzburg
Mit 150 Abbildungen im Text.
Preis geheftet M. 90.—, $ 1.20, gebunden M. 120.—, $ 1.50
(Lehmanns medizinische Lehrbücher Bd. 2)



Parotistumor.

Ich bin überzeugt, daß das Werk nach Inhalt und Ausstattung mit den sehr charakteristischen Abbildungen dem Zahnarzt ein außerordentlich wertvolles Lehr- und Hilfsmittel sein wird und werde es dementsprechend meinen Hörern empfehlen. Ich wünsche dem Werk vollen Erfolg und weitgehendste Verbreitung. (Prof. Guleke, Jena.)

Auslandspreise für Länder mit hohem Geldwert.

Die Grundlage für die Auslandspreise ist der Dollar. 1 Dollar ist für:

Argentinien	Goldpesos 0.70, Papierpesos	1.90
Belgien	Franken	10.—
Brasilien	Milreis	5.—
Chile	Pesos	5.—
Dänemark	Kronen	5.—
England und Kolonien	Schilling	5.—
Finnland	finn. Mark	20.—
Frankreich	Franken	10.—
Griechenland	Drachmen	12.50
Holland	Gulden	2.50
Italien	Lire	12.50
Japan	Yen	2.—
Norwegen	Kronen	6.—
Portugal	Milreis	7.—
Schweden	Kronen	4.—
Schweiz	Franken	5.—
Spanien	Pesetas	5.—
Tschechoslowakei	Kronen	20.—

Die Markpreise sind unverbindlich und müssen der jeweiligen Geldentwertung angepasst werden.

Digitized by Google

J. F. LEHMANNS VERLAG in MÜNCHEN.

Zeitschrift für Biologie

Begründet von **L. Buhl, M. Pettenkofer, L. Radlkofer, C. Voit.**
Fortgeführt von **W. Kühne** und **C. Voit.**

Herausgegeben von
Otto Frank, Universität München, **Max von Frey,** Universität Würzburg, **Erwin Voit,** Universität München.

Aus dem Inhalt von Band 75, Heft 3/4 (108 Seiten):

Groebbels, Dr. Fr., Unzureichende Ernährung und Hormonwirkung. (Aus dem physiologischen Institut der Universität Hamburg, allg. Krankenhaus Hamburg-Eppendorf.) — *Takaksu, S. Dr. med.,* Studien über antagonistische Nerven. Nr. 19. Die Empfindlichkeitssteigerung eines vegetativ innervierten Organes nach Wegnahme des Ganglion cervicale superius. (Aus dem physiologischen Institut der Universität Bern). Mit 1 Textfigur. — *Regelsberger, Dr. H.,* Ueber den Tonus des Kaltblüterherzens. (Aus dem physiologischen Institut der Universität Tübingen.) Mit 4 Figuren. — *Hoffmann, P.,* Die Reflexerregbarkeit der Muskelgruppen und der Wernikesche Prädilektionstypus der Lähmung und Kontraktur bei zerebralen Affektionen. (Aus dem physiologischen Institut der Universität Würzburg). — *Salze, Professor W.,* Beiträge zur Physiologie der Aufsaugung und Absonderung. 1. Mitteilung. Ueber den Salzgehalt des Harnes mariner Knochenfische. (Aus dem physiologischen Institut der Universität Leipzig.) — *Lebermann, F.,* Beobachtungen bei chemischer Reizung der Haut. (Aus dem physiologischen Institut der Universität Würzburg.) Mit 2 Textfiguren.

Jeder Band hat 6 Hefte bzw. 3 Doppelhefte. Preis Heft 3/4 M. 50.40

Archiv für Rassen- u. Gesellschaftsbiologie

einschliesslich Rassen- und Gesellschafts-Hygiene und menschliche Erblichkeitsforschung.

Zeitschrift für die Erforschung des Wesens von Rasse und Gesellschaft und ihres gegenseitigen Verhältnisses, für die biologischen Bedingungen ihrer Erhaltung und Entwicklung, sowie für die grundlegenden Probleme der Entwicklungslehre.

Herausgegeben von Dr. A. Ploetz in Verbindung mit Dr. A. Nordenholz, München, Prof. Dr. L. Plate, Jena, Prof. Dr. E. Rüdin, München, und Dr. A. Thurnwald, Halle.

Schriftleiter: Dr. Alfr. Ploetz und Priv.-Doz. Dr. Fritz Lenz, Herrsching b. München.

Jährlich 4 Hefte zum Preis von je etwa M. 60.—

Das Archiv wendet sich an alle, die den Fragen der Bevölkerungspolitik und der Volkserneuerung Interesse entgegenbringen, vor allem an diejenigen, in deren Hände die Schicksale unseres Volkes gelegt sind, wie Lehrer, Politiker, Aerzte, Geistliche.

Neben den allgemeinen Zielen der Rassenbiologie (Vererbung, Auslese, Inzucht, Kreuzung, Abstammungsgeschichte), der Gesellschaftsbiologie (soziale Auslese, Aufstieg und Verfall der Völker und Kulturen), biologische Grundlagen sozial bedeutender Einzelerscheinungen (Talent und Genie, Verbrecherproblem) sowie der Rassenhygiene (Erforschung der günstigsten biologischen Erhaltungs- und Entwicklungsbedingungen der Rasse usw.) hat sich das Archiv das Ziel gesteckt, den durch den Krieg hervorgerufenen Gefahren sowohl des Bevölkerungsrückganges als auch der Herabminderung der Güte des Nachwuchses entgegenzuarbeiten.

Für das Ausland mit hohem Geldwert sind besondere Preise festgesetzt.

Digitized by Google

Jahreskurse für ärztliche Fortbildung

in zwölf Monatsheften

Systematisch angeordnete Lehrvorträge und Uebersichten über den fortlaufenden Wissenszuwachs der gesamten Heilkunde.

Gliederung des ganzen Lehrstoffes in 12 Gruppen und Verteilung dieser auf die 12 Monate des Jahres.

Immer im gleichen Monat jeden Jahres eine Behandlung der gleichen Gruppe.

Herausgeber: **Dr. D. Sarason**, Berlin.

Jeden Jan.: **Biologie und Pathologie**, Proff.: Lubarsch (Berlin), Rössle (Jena).

„ Febr.: **Zirkulations- u. Respirationskrankheiten**, Proff.: Aug. Hoffmann (Düsseldorf), L. Hofbauer (Wien).

„ März: **Verdauungs-, Stoffwechsel- u. Blutkrankheiten**, Proff.: v. Bergmann (Frankfurt), Fleiner (Heidelberg), Nägeli (Zürich), Schade (Kiel).

„ April: **Krankheiten d. Harnapparates, Haut- u. Geschlechtsleiden**, Proff.: M. Joseph (Berlin), Schlayer (München).

„ Mai: **Nervenkrankheiten und Psychiatrie**, Proff.: Marburg (Wien), Stransky (Wien).

„ Juni: **Kinderkrankheiten**, Proff.: Kleinschmidt (Hamburg), Finkelstein (Berlin).

„ Juli: **Geburtshilfe und Gynäkologie**, Proff.: Freund (Frankfurt a. M.), v. Jaschke (Giessen).

„ Aug.: **Allgemeine Therapie** (Pharmakotherapie, Diätetik, Physikal. Therapie, Krankenpflege, Röntgenologie und Strahlentherapie), Proff.: Holzknecht (Wien), Strauß (Berlin), Bürgi (Bern), Laqueur (Berlin).

„ Sept.: **Soziale Medizin, Unfall- u. Gerichtsmedizin, Geschichte der Medizin**, Proff.: Kaup (München), Kölsch (München), Puppe (Breslau), Sudhoff (Leipzig).

„ Okt.: **Infektionskrankheiten, Immunitätsforschung**, Proff.: Dörr (Basel), Reiche (Hamburg).

„ Nov.: **Augen-, Hals-, Nasen-, Ohren- und Zahnleiden**, Proff.: Kuttner (Berlin), Wessely (Würzburg), Greve (Erlangen).

„ Dez.: **Chirurgie und Orthopädie**, Proff.: Lange (München), Payr (Leipzig), Zeller (Berlin).

Bezugspreis in Deutschland, Deutsch-Oesterreich und Ungarn vierteljährlich M. 40.— (freibleibend).

Studierende, Medizinalpraktikanten, Aerzte in unbezahlten Stellungen erhalten die Jahreskurse zum Vorzugspreis von M. 30 — vierteljährlich.

Für das Ausland mit hohem Geldwert sind besondere Preise festgesetzt.

Digitized by Google

J. F. LEHMANNS VERLAG in MÜNCHEN.

Schriftleitung: Dr. Bernh. Spatz, Arnulf-Strasse 26.

Auflage 16500.

Verlag: J. F. Lehmann, Paul-Heyse-Strasse 26.

Münchener Medizinische Wochenschrift

Herausgegeben von

Ch. Bäumler, A. Bier, M. v. Gruber, H. Helferich, M. Hofmeier, H. Kerschensteiner, Fr. Lange, W. v. Leube, F. Marchand, Fr. Moritz, Fr. v. Müller, F. Penzoldt, F. Sauerbruch, B. Spatz, R. Stintzing.

Die Münchener Medizinische Wochenschrift ist das **grösste und verbreitetste medizinische Fachblatt deutscher Sprache**. Sie bietet, unterstützt durch hervorragende Mitarbeiter, eine vollständige Uebersicht über die Leistungen und Fortschritte der gesamten Medizin, sowie über alle die Interessen des ärztlichen Standes berührenden Fragen.

Sie erreicht dies in erster Linie durch zahlreiche wertvolle **Originalarbeiten**. — Unter der Rubrik **„Referate"** werden Referate über aktuelle wissenschaftliche Fragen, sowie Besprechungen wichtigerer Einzelarbeiten und neuer Erscheinungen auf dem Büchermarkte gebracht. In der Rubrik **„Neueste Journalliteratur"** wird allwöchentlich eine kurze Inhaltsangabe der jeweils neuesten Hefte der gesamten in Betracht kommenden deutschen periodischen Fachliteratur gegeben.

Die Literatur der medizinischen **Spezialfächer** wird ca. vierteljährlich unter Zusammenfassung der praktisch wichtigsten Erscheinungen referiert. Die **ausländische Journalliteratur** wird in monatlichen Referaten besprochen. Die hier besprochene Rubrik bietet einen Ueberblick über die deutsche und ausländische Journalliteratur, wie er in gleicher Ausdehnung von keiner anderen Zeitschrift gegeben wird. Die Verhandlungen aller bedeutenderen ärztlichen Kongresse und Vereine werden durch eigene Berichterstatter rasch und zuverlässig referiert.

Mitteilungen aus der Praxis, Feuilletons, therapeutische und tagesgeschichtliche Notizen, Universitäts- und Personalnachrichten, ärztliche Vakanzen usw. geben ferner dem Inhalte der Münchener Medizinischen Wochenschrift eine unübertroffene Vielseitigkeit.

Die der Münch. med. Wochenschr. beigegebene Gratis-Beilage **„Galerie hervorragender Aerzte und Naturforscher"** bringt bei gegebener Gelegenheit, wie Jubiläen, Todesfällen, die Bildnisse besonders verdienter Männer in sorgfältig ausgeführten Kunstblättern, von denen bisher 348 erschienen sind.

Der Preis beträgt M. 60.— vierteljährlich (freibleibend).
Bestellungen nehmen der Verleger sowie alle Buchhandlungen und Postämter entgegen.

Studierende, Medizinalpraktikanten, Aerzte in unbezahlten Stellungen erhalten die Wochenschrift zum **Vorzugspreis** von M. 30.— im **Vierteljahr**.

Probenummern stehen umsonst und postfrei zur Verfügung.

Für das Ausland mit hohem Geldwert sind besondere Preise festgesetzt.

Digitized by Google

087 081 257
UNIVERSITY OF CHICAGO

Digitized by Google

617.15 S203 c.1
Atlas und Grundriss der traumatische
087 081 257
UNIVERSITY OF CHICAGO